تشخیصیه التراساونډ اطلس
Atlas of diagnostic Ultrasound

پوهنوال ډاکترنظرمحمد سلطانزی ځدرانې
درادیولوژي څانګې متخصص ډاکترغازي محمد سلطانزی ځدرانې

۱۴۰۳ ل کال

بسم الله الرحمن الرحیم

ډالۍ

داکتاب دافغان بې گناه عام ولس ارواحو ته ډالۍ کوم چې په هیوادکې دڅلورلسیزې جګړې په ترڅ کې شهیدان شوي دي او خپل خوږژوندیې له لاسه ورکړی دی .
زه د افغان کړېدلي ولس سره په گډه د پاك الله ج حضور ته دعا کوم چې زموږ په دې ژوبل شوي هیواد کې عادلانه سوله اودایمي ثبات رامنځ ته کړي .

آمین یارب العالمین

لړلیك

دکتاب ځانګړنې :

دکتاب نوم : تشخیصیه التراساونډ
لیکوالان : پوهنوال ډاکترنظرمحمد سلطانزی ځدرانې
دراډیولوژي څانګې متخصص ډاکترغازي محمد سلطانزی ځدرانې
خپرندوی :
ویب پاڼه : www.nu.edu.af
چاپشمېر: ۱۰۰۰
چاپ کال : ۱۴۰۳ ل کال
مسلسل نمبر:
ډاونلوډ :
چاپ ځای :

دچاپ ټول حقوق له مؤلفینو سره خوندي دي .

دلیکوالانو لومړنۍ خبرې:

که څه هم دتشخیصیه التراساوندِ په هکله دپوهنتون دوویپاوړواوتکړه استادانوهریو **پوهندوی دوکتورمحمدنواب کمال او همدارنګه پوهندوی ډاکترنجیب الله خلیلي** خوراعلمي کتابونه لیکلي دي خولیکوالانو لازمه وګڼله چې هرڅومره ډېرکتابونه په پښتومورنۍ ژبه ولیکل شي په همغه اندازه نوموړې ژبه په علمي توګه بډای کیږي . څرنګه چې په نوموړوکتابونوکې دهرډول ناروغیو په تړاو دالتراساوندِ دومره زیات عکسونه یعنی Images نه لیدل کیږي ، نوهمدالامل ووچې لیکوالانو پریکړه وکړه چې **دتشخیصیه التراساوندِاطلس** ترعنوان لاندې یوکتاب ولیکي . بلخوا لیکوالاتودبدن غړودناروغیوپه هکله دهرارخیزتشریح څخه لکه اناتومي ، پتولوژي، فزیولوژي، اونوروڅخه ډډه وکړه ، داځکه چې داډول معلومات په نوموړودواړوکتابونوکې په خوراتفصیل سره لیکل شوي دي.

کله چې زه لا تنکی ځوان وم اوپه کابل کې درحمن بابا لیسې په لسم ټولګي کې مې درس لوستلو، خوکله به چې ښارته راغلم نوخامخابه دکابل ښار عامې کتابخونې ته یوځل ورتللم . په دې ترڅ کې به ډېرخوابښینی شوم چې دپښتوژبې کتابونه به زماترسترګونه کیده. په داسې حال کې چې په نوروژبولکه دري ، عربي ،انګلیسي اوفرانسوي ژبو به پریمانه کتابونه موجودوو. ماته به تل داپوښتنه پیداکیده چې په پښتوژبه ولې دومره لږکتابونه چاپ شوي دي او حتی تر دی چی بیخي شتو ن نه لري !
په خپلوسترګودغه لیدلای حال زه دومره وځورولم چې ماپه همغه وخت کې دځان سره پریکړه وکړه چې زمااړینه دنده به دتحصیل څخه وروسته داوي چې په پښتوژبه علمي کتابونه ولیکم .
اوس په دې ډېرخوش اوبختور یم چې زمایوه پخوانۍ هیله پوره کیږي .
دلوی خدای (ج) ډېرشکرپه ځای کوم چې ما ته الله ج ددې توفیق راپه برخه کړچې دلسوکالونوپه ترڅ کې وکولای شم دطب په څانګه کې اوهمدارنګه دفزیك په څانګه کې پینځه ارزښتمن کتابونه ولیکم اوچاپ کړم .
اوسمهال یوځل بیاویاړم چې دګران هیوادافغانستان لپاره دمهاجرت په درشل کې اودهیوادڅخه بهردساینس اوتکنالوژۍ دودې اوپرمختګ په لوردهڅوپه لړکې په دې بریالی شوم چې **دتشخیصیه التراساوندِاطلس** په څانګه کې شپږم معتبرکتاب تألیف کړم .
په دې اړوند ماته سمدلاسه جوته شوه چې یوخوازماعمرخواوس داتیاکالونوڅخه پورته دی او بلخوادکتاب لیکل دومره اسانه اوساده کارهم نه دی . داځکه چې دیوې رسالې ، مضمون اویاکتاب لیکل ډېره حوصله ،پریمانه وخت اوپه تیره بیادپښتوژبې کره ادبیاتوته اړتیالري .

یولوستونکی هغه مهال دکتاب لوستلو څخه خوند اوګټه اخیستلای شي چې دیوې خوا مغلقې علمي موضوع ګانې په مورنۍ پښتوژبه ساده بیان شوې وي اوبلخوا پخپله لیکوال هم په موضوع باندې پوره علمي اوادبي حاکمیت ولري .
د ډیرو کلونوراهیسې په خپله مورنۍ ژبه پښتو، دکتابونو لیکل او له علمي پلوه دپښتون قام ددې ملي اوتاریخي لرغونې ژبې بډای کول، زما یوډیر پخوانی ارمان او هیله وه، چې دکوچنیوالي څخه راپدېخوا تل راسره ملګرې وه. نن ورځ چې د کمپیوترپوهنه، طبیعي علوم اود ساینس هر اړخیزه ټکنالوژي، دومره پرمخ تللې ده، چې د کتابونو لیکل دپخوا په پرتله ډیراسان شوي دي، نو زما هغه پخوانی ارمان هم ورسره سم سرته رسیږي. د دې لپاره چې دپوهنتون په کچه دافغان ځوان نسل وکولای شي، زما د لکچر نوټونو څخه چې په لاندې ډول لیکل شوي دي ګټه واخلي .

لومړی ـ سرطان اودچاپېریال راډیواکټیویتي (Cancer and environmental radioactivity)

دویم ـ دسرطاني ناروغیوراډیوتراپي (Radiation Therapy of Cancer Diseases)

دریم ـ دسینې سرطان (Breast cancer)

څلورم ـ دطبیعي علوموانګلیسي – پښتو قاموس

(Natural Sciences English- Pashto Dictionary)

پینځم ـ دوینی سرطان – (Leukemia)

څخه په افغانستان اوټوله نړۍ کې هروخت ګټه ترلاسته کړای شي، نودنوموړې موخې لپاره مې، د اینترنېټي اسانتیا له ګټې اخیستلوسره (Internet) یوه ځانګړې کورپاڼه جوړه کړې ده، چې دلینك پته یې په لاندې ډول ده.

www.sultansei.de

دا یو څرګند حقیقت دی چې دانسان په ټول تاریخ کې درمل پوهنه ترهرڅه ډیراهمیت درلود اوهم یې لري. داځکه چې پوهه او روغتیا دیو بل سره سم سیخ تړاولري. لکه چې یو رومي عالم او شاعر لاندې پخه خبره کړې ده چې وایي : Mens sana in corpore sano

(ژباړه – سالم عقل په سالم بدن کې وي).

نن ورځ چی ساینس اوتکنالوژي، د پخوا په پرتله ډیرپرمختګ کړی دی، نودهغې سره سم دطب په څانګه کې هم دناروغیوپه پیژندنه اودرملنه کې نوې کړنلارې اوتخنیکي آلې منځ ته راغلې دي.

څرنګه چې په هیواد کې په پښتو ژبه د **تشخیصیه التراساوندا طلس** په څانګه کې، په لوړه پوهنتوني کچه لا تر اوسه ډیرلږکتابونه لیکل شوي دي، ددې کتاب لیکوالا نو،خپله ملي او اسلامي دنده وګڼله، چې نوموړې نیمګړتیا په پام کې ونیسي او تر خپله وسه یې پوره کړي.
نوموړی کتاب دطب ډاکټرانواو هغو زده کوونکولپاره چې په لوړو سیمبسترونوکې په زده کړه بوخت دي، او یا دتشخیصیه راډیولوژي په څانګه کې تخصص کوي، خورا ګټور دی.
دګرانولوستونکوڅخه هیله کوم چې دغه کوچنی کتاب دیوه لکچرنوټ په ډول ومني. زه باور لرم چې دغه لار ښود لاتراوسه بشپړ نه دی، اوډیرې نیمګړتیاوې لري.
بلخوا څرنګه چې دالومړی چاپ دی چې دګرانوهیوادوالوخدمت ته وړاندې کیږی . نوکیدای شي چې ګرامرې ،املا یې اوچاپې غلطۍ پکې رامنځ ته شوې وي چې له دې ډول نیمګړتیاودشتون څخه ښبنه غواړم .

هیله ده چې لوستونکي به دپراخ نظرڅخه کارواخلي، اودسمون په موخه د لیکوالانوسره اړیکې ونیسي. لیکوالان دښه نیت هرمثبت نظراووړاندیز ته په درنه سترګه ګوري اوهرکلی ورته وایي، اوودې شي چې په راتلونکوچاپونوکې ورته پاملرنه وشي.

ګرانولوستونکو!
دکتاب لیکل خوراستونځمن کاردی خوله دې څخه بل غټ ستونځمن کاردکتاب چاپ کول دي . په دې اړوند زه خپل ځان دمننې پوروړی ګڼم چې دیوه فرهنګي شخصیت کارنامې تاسوته په ګوته کړم چې پرته د هغه ، مادي اومعنوي مرستې څخه ددې کتاب چاپ کیدل ناممکن وو.
داقدرمن ملي فرهنګي شخصیت ډاکټر محمدیحیی وردك نومیږي چې په ملي اونړیواله کچه یوپیژندل شوی افغان طبي ډاکټردی.

اوسمهال ډیرویاړیم چې یوخواد ډاکټر محمدیحیی وردك ترمدیریت لاندې اوبلخوادنړیوالوخیریه مرستندویوټولنو په مالي مرسته یوه پیاوړې پروژه په دومره جدیت اوفعالیت سره کارکوي چې په ډیره لنډه موده کې یې ددووسووڅخه زیات شمېرکتابونه دهیوادپه رسمي ژبوچاپ کړي دي. ډاکټر محمدیحیی وردك هغه لومړی ویښ فرهنگي شخصیت دی چې ددیپلوماسې، ځیرکتیا اوخپل ذکاوت له لارې نړیوال خیریه ټولنوته دباورورڈلیلونه اولاسوندونه وړاندې کړل ترڅوهغوی دکتا ب چاپ کولومالي لگښت په غاړه واخیست .

زه باورلرم چې ډیرزربه ددډاکترصاحب دنوموړي بې ساري خدمت په بدل کې دهغه نوم دتاریخ په پاڼوکې په زرین رنگه حروفو ولیکل شي.

له دې کبله زه عاجزبنده دالله ج په دربارکې دعاکوم چې ډاکټر صاحب محمدیحیی وردك ته دنوموړي نوښت ،ابتکاراو خدمت په بدل کې ډیراجرونه اوثوابونه په نصیب کړي. داځکه چې دنوموړې پروژې په برکت سره دپوهنتون ډیراستادان دمیدان ډگرته راودانگل اوپه پښتواودرې ژبه یې دکتابونو دلیکلوفرهنگ راژوندی اوبنسټ کېښود.

(په خورا درنښت)

پوهنوال ډاکټرنظرمحمدسلطانزی ځدرانې
دکابل پوهنتون دساینس پوهنځی پخوانی استاد
دتشخیصیه رادیولوژي څانگې متخصص ډاکټرغازي محمد سلطانزی ځدرانې
دجرمني هیواد ، دمی میاشت، ۲۰۲۴ م کال

سریزه :

التړاساؤنډ Ultrasound په طبابت کې یوه نوې تشخیصیه کړنلاره ده چې دهغې په مرسته دناروغیوپه پېژندنه کې دطبابت په بېلابېلوڅانګوکې په زیاته اندازه کاراخیستل کیږي .

التړاساونډ Ultrasoundهغه ډول غږ یا التړاساونډ ته ویل کیږي چې له شل کیلو هرڅ 20 kHz څخه لوړ فریکونسی ولري. دا فریکونسی په سالم اوبالغو انسانانوکې د اوریدلو لوړ اوریدونکی سرحد تشکیلوي. بلخوا التړاسونیك څپې ultrasonic waves د غږ هغه څپې دي چې د انسان لپاره د اوریدو وړ غږ له سرحد څخه پورته وي .

دطب په څانګه کې د لوړ فریکونسی التړاساؤنډ څپو (التړاسونیك (ultrasonic waves) څخه د انسان دبدن دننه غړو دکتنې ،پېژندنې ، دناروغیوتشخیص او د اناټومي جوړښتونو التړاساونډعکس دترلاسه کولوپه موخه ګټه پورته کیږي . نوموړې کړنلارې ته دالتړاساونډ معاینه اویاپه بله معنی التړاسونوګرافي ultrasonography ویل کیږي اوتولیدشوي عکسونه دالتړاساونډعکسونو Ultrasound images په نوم یادیږي .

التړاساونډ دګېډې، حوصلې ، نسائیي ولادي اوداسې نوروزیاتوناروغیوپه تشخیص کې له ډیرې مودې راهیسې په بریالیتوب سره کارول کیږي . دالتړاساونډتشخیصیه ارزښت په ډېروپېښوکې دراډیولوژي له نوروتخنیکونو سره دناروغیوپه تشخیص کې مرسته کوي ، تردې چې ځینې مهال دراډیولوژي دقیمتي اوپرمختللو معایناتولکه CT scan همدارنګه لکه د MRIله کارېدنې څخه مخنیوی کوي . دبېلابېلوناروغیوپه تشخیص اوپېژندنه کې دالتړاساونډ ښېګڼه داده چې نوموړې معاینه له یوې خواپرته له دې چې بدن ته مداخله وشي په ارزانه بیه اوپوره اسانۍ ترسره کیږي اوله بلې خوا سونوګرافر ډاکټراوناروغ ته هیڅ ډول زیان نه رسوي .

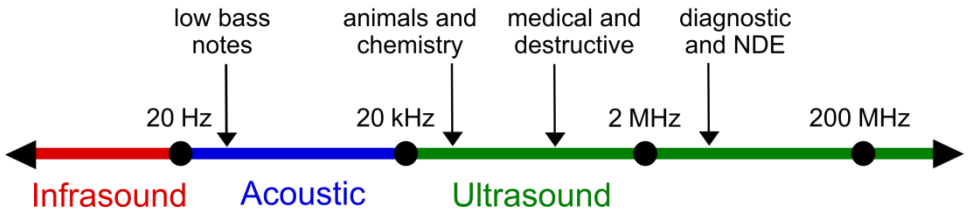

۱-شکل : د التړاساونډ څپودفریکونسی توپیرلرونکې ساحې اودکارولوڅانګې ښوول شوې دي

په طبابت کې دالتړاساونډ کارول په دې موخه چې دبدن دغړوڅخه دلیدلوورعکسونه تولیدشي دتشخیصیه طبي التړاسونوګرافي یا ساده سونوګرافي په نوم یادیږي . په طبي التړاساونډکې دبدن دغړوتشخصیه عکس اخیستنې تخنیکونه اوهمدارنګه دالتړاساونډددرملنې کړنلارې شاملې دي . دتشخیصیه طبي التړاسونوګرافي انځورونه کولی شي د مختلفو ناروغیو او

شرایطو لپاره د درملنې تشخیص او لارښوونې لپاره ارزښتناکه معلومات چمتو کړي

بلخواد تشخیصیه التراساؤنډ ترټولواړینه وړتیا داده چې د بدن دغړواناتومي اومیخانیکي جوړښت څرګند کړي ، د غړو خوځیدونکی حرکت په ژوندی بڼه وښیي ، او همدارنګه په رګونوکې د وینې جریان دلیدلووړکړي.
تشخیصیه التراساؤنډ یو خوندي او بې خطره پروسیجر دی چې د انرژي په تراوتیټ قدرته صوتي څپې کاروي. هیڅ پیژندل شوي خطرونه ثبوت شوي نه دي. که څه هم التراساؤنډ دناروغیو په تشخیص اودبدن غړواناتومي جوړښتونوپه ارزونه ،پېژندنه کې یو ه ارزښتناکه طبي کړنلاره ده، مګر نوموړې کړنلاره محدودیتونه هم لري. دبېلګې په توګه د غږ څپې د هوا اویا هډوکي څخه په اغیزمن صورت نه تیریږي . ، نو له دې کبله التراساؤنډ د بدن د هغو برخو انځورولو کې اغیزمن ندي چې په دوی کې ګاز شتون ولري یا د هډوکي په واسطه پټ شوي وي، لکه سږي یا سر.
دتشخیصیه التراساؤنډ کړنلارې په مټ نه شوکولای چې د هغو غړو جوړښتونه وګوروکوم چې د انسان په بدن کې خورا ژور موقعیت لري. دنوموړو غړواوجوړښتونو دلیدلولپاره یو بل ډول طبي ازموینې شتون لري چې دکمپیوتر توموګرافي اومګنیتیك ریزونانس ایمجینګ او اکس وړانګې په نوم یادیږي .
دنوموړو طبي کړنلارولنډیز په خپل وارسره په CT ، MRI او X-rays سره ښوول کیږي .

په تشخیصیه التراساونډکې د التراساؤنډ اړونده څپې دبدن داخلي ارګانونودجوړښت تشخیص لپاره کارول کیږي لکه تینډونونه tendons ،عضلات،بندونه،دوینې رګونه،او همدارنګه داخلي ارګانونود ځینې ځانګړتیاوو اندازه کولو لپاره (د بیلګې په توګه فاصله او سرعت) او یا داوریدلووړ معلوماتي غږد رامینځته کولو لپاره کارول کیږي . دنوموړې کړنلارې هدف معمولاً د ناروغۍ سرچینه موندل یا دناروغۍ نه شتون تثبیت کول دي .
د 1939 م کال څخه راپدې خوا دالتراساونډ څپوڅخه نه یوازې دناروغیوپه تشخیص کې بلکې ددرملنې په موخه هم ګټه پورته کیږي. کله چې دالتراساونډ څپې بدن ته ننوځي، نوهلته په بیالوژیکي نسجونوکې جذب کیږي اودتودوخې په انرژي اوړي. دغه ډول تولیدشوې انرژي ددې لامل ګرځي چې په رګونوکې دوینې جریان پیاوړی کړي، ددردکمښت منځ ته راولي اودالتهاب مخه ونیسي، اویایې دبیرته جوړیدلوپروسه ګړندی کړي.
په درملنه کې دالتراساونډ یوه بله ډیره اړینه کارونه دا ده، چې د التراساؤنډ لوړمیخانیکي فشارڅپوپه مرسته سره، سړی کولای شي چې په پوښتورګي اودصفراپه کڅوړه کې ډبرې ماتې کړي . دالتراسونیك تخنیکي وسایلو دکارکولو فریکونس د 20 kHz څخه تر څو ګیګاهرڅ پورې رسیږي .

په صنعت کې هم دالتراساونډ څخه ګټه پورته کیږي . په صنعتي توګه، التراساؤنډ د کیمیاوي پروسو د پاکولو، مخلوط کولو او ګړندي کولو لپاره کارول کیږي. حیوانات لکه ماهیان او مرغان د ښکار او خنډونو د موندلو لپاره التراساؤنډ کاروي .

ډیری التراساؤنډ معاینات د بدن څخه بهر د التراساؤنډ ماشین ultrasound device په کارولو سره ترسره کیږي ،
د التراساؤنډ سکین scanningکول یا په ساده ډول التراساؤنډ معاینه کول ، یو غیر بریدکوونکي non-invasive او بې درده تشخیصیه تخنیك دی چې د انسان د بدن دننه غړو اناتومي جوړښت عکس پکې لیدل کیږي. نوموړی تخنیك دناروغیوپه پیژندنه اودرملنه کې خورا اغیزمن او په پراخه کچه کارول شوي تکنالوژي ده چې ډاکټران او طبي ماهرین یې د دې معلومولو لپاره کاروي چې د انسان په بدن کې څه پیښیږي پرته له دې چې واقعاً عملیات وکړي.

تشخیصیه طبي التراساؤنډ دلاندې موخې لپاره کارول کیږي .

- د امیدوارۍ په جریان کې رحم او تخمدان وګورئ او د وده کونکي ماشوم روغتیا څارنه وکړئ
- د معدې ناروغۍ تشخیص کول
- د وینې جریان ارزونه کول
- د بایپسي یا تومور درملنې لپاره ستنې ته لارښوونه کول
- د سینې ټوخی معاینه کول
- د تایرایډ غدې معاینه کول
- د تناسلي او پروستات ستونزې موندل
- د ګډ سوزش (سینوواییټس) ارزونه
- د میټابولیك هډوکي ناروغۍ ارزونه .

دیادولوړده چې ډیری التراساؤنډ معاینات د بدن څخه بهر د التراساؤنډ ماشین په کارولو سره ترسره کیږي ، خوبیاځینې معاینات لکه د پروستات اودرحم معاینات په بدن کې د ننه دکوچني التراساؤنډالکترونیکي آلې په مټ ترسره کیږي

خطرونه: Risks

تشخیصه التراساؤنډ یو خوندي پروسیجر دی چې د ټیټ قدرت غږ څپې کاروي. هیڅ پیژندل شوي خطرونه شتون نلري.که څه هم التراساؤنډ یو ارزښتناکه کړنلاره ده، مګر دا محدودیتونه هم لري. د غږ څپې د هوا یا هډوکي له لارې ښه نه خپریږي ، نو التراساؤنډ د بدن د هغو برخو په انځور جوړولوکې اغیزمن ندي چې په دوی کې ګاز شتون ولري یا د هډوکي پواسطه پټ شوي وي، لکه سږي یا سر. التراساؤنډ هم نشي کولی هغه شیان وګوري چې د انسان په بدن کې خورا ژور موقعیت ولري.

ناروغ دمعاینې لپاره څنګه خپل ځان چمتو کوي

ډیری التراساؤنډ ازموینې هیڅ تیاری ته اړتیا نلري. په هرصورت، یو څو استثنایي تیاری شتون لري:

- د ځینو ازموینو لپاره، لکه د کیسه صفرا التراساؤنډ gallbladder ، ستاسو ډاکټر ممکن وغواړي چې د ازموینې دمخه د یوې ټاکلې مودې لپاره خواړه یا څښاك مه کوئ.
- نور، لکه د pelvic التراساؤنډ ازموینه ، ممکن دمتیازویوې ډکې مثانې کَڅوړې ته اړتیا ولري. ستاسو ډاکټر به تاسو ته خبر درکړي چې تاسو د ازموینې دمخه څومره اوبه څښلو ته اړتیا لرئ. ادرار مه کوئ تر هغه چې معاینه ترسره شي.
- کوچني ماشومان ممکن اضافي تیاری ته اړتیا ولري. کله چې د خپل ځان یا ستاسو ماشوم لپاره التراساؤنډ مهالویش کړئ، له خپل ډاکټر څخه وپوښتئ که چیرې کوم ځانګړي لارښوونې شتون ولري چې تاسو یې تعقیب ته اړتیا لرئ.

د درملنې په موخه دالتراساونډ کارول :

التراسونوګرافي دناروغیود درملنې په موخه هم کارول کیږي ، که څه هم د درملنې لپاره کارول شوي فریکونسی معمولاً د تشخیصیه التراساؤنډ په پرتله د مختلف فریکونسی ساحې څخه جوړشوی وي .

۱- فزیوتراپي :

دبدن په غړوکې د التراساؤنډ څپې یوخواتودوخې او بلخوا د غږانعکاسونه echoes تولیدوي. د التراساؤنډ لخوا په ټیټه کچه تولید شوی تودوخی داسې ښکاري چې د زخم درملنه ګړندی کوي، په لومړي ګام کې د هستامین histamine دتولید اسانتیا منځ ته را ولی ، اوورسره سم دوینې سپین کرویات ټپي نسج ته جذبوي. په دوهم ګام کې التراساؤنډ فایبروبلاسټ fibroblasts هڅوي ترڅو کولیجن collagen افراز کړي، یو فایبرfibrous پروټین چې په نښلونکي نسج کې موندل کیږي چې د شفاهي نسج ځواك زیاتوي. التراساؤنډ هم د زخم شاوخوا ساحه کې کارول کیدی شي ترڅو په سیمه کې د وینې جریان هڅولو لپاره معتدل تودوخه چمتو کړي. د 3 MHz فریکونسۍ د ډیری پوستکي زخمونو لپاره کارول کیږي، 1 MHz د ژورو ټپونو یا د زخم شاوخوا ساحې لپاره کارول کیږي.

۲- د تومور پېژندنه او درملنه

دالتراساؤنډ کړنلاره جراحي او بایپسي Biopsy ته اړتیا نه لري اود مینوپازال وروسته میرمنو post-menopausal کې د انډومیټریل سرطان endometrial سکین کولو لپاره کارول کیدی شي. التراساؤنډ د رحم د استر جزیاتو عکس اخلي، کوم چې د بایپسي په پرتله خورا دقیق دی. فوکس شوی لوړ شدت التراساؤنډ په بدن کې د سرطان تومورونو له مینځه وړلو لپاره دنوې تکنالوژۍ په توګه ازمول کیږي. د لوړ قدرت شدت بیم beam چې دعادي التراساؤنډ بیمونو په پرتله شاوخوا 10,000 ځله ځواکمن دی ، داسې ښکاري چې سرطاني حجرې په څو ثانیو کې دمنځه وړي. نوموړې کړنلاره دریسرچ په درشل کې ده .

دلوړفریکونس اولوړقدرته فوکس کوونکی التراساؤنډڅپوپه مرسته د سرطان په ناروغۍ اخته غړي یوې ځانګړې برخې ته قوي beam بیم ورکوي . په پایله کې کولی شي د یو واحد تومور یا د لوی تومور یوه برخه درملنه وکړي. دبیلګې په توګه لکه .

د مقعد سرطان ، د رحم سرطان ، د نرم نسج سرکوما ، د پانقراس سرطان اود سینی سرطان

لومړۍ برخه

لومړی څپرکی

Physical foundation of Diagnostic Ultrasound

دتشخیصیه التراساونډفزیکي اساسات

لکه څرنګه چې فزیك د طبابت په نوروبرخوکې لکه راډیولوژي ، راډیوتیراپې اوداسې نوردرواخله خورازیات اهمیت لري همدارنګه دتشخیصیه التراساونډپه برخه کې فزیك هم دعکس اخیستلوپه موخه مهم رول لوبوي .دبیلګې په توګه دالتراساونډڅپوپه مټ دبدن غړوعکس تولید کړنلاره چې دالتراسونیك تخنیك په نوم یادیږي Ultrasonic imaging technique ټول دفزیکي قوانینوپه مټ ترسره کیږي .

لکه څرنګه چې الکترومقناطیسي څپې دانسان بدن څخه تیریږي ، په همدې ډول د التراساؤنډ څپې هم کولای شي بدن ته ننوځي، اوهلته دغړوسره غبرګون وکړي. دنوموړې فزیکي کړنلارې په بنسټ نن ورځ د التراساؤنډ څپوڅخه دناروغیوپه پیژندنه اودرملنه کې په پراخه کچه ګټه پورته کیږي. **د التراساؤنډ څپې دالکترومقناطیسي څپوپه برخلاف دپراختیا لپاره یوې مادې ته اړتیا لري.** کله چې د التراساؤنډ څپې په یوه ماده ولګیږي نومالیکولونه یې په رپیدلوپیل کوي اوپه ځینوځایونوکې مالیکولونه سره غونډیږي، اوپه بل ځای کې دیوه اوبل نه لیرې کیږي. په پایله کې دمادې یوه میخانیکي څپه منځ ته راځي چې دلارې په مسیر کې مخ په وړاندی خوځیږي. داپه دې معنی،چې د التراساؤنډ څپې اوږدې څپې (طولانې امواج) دي.

التراسونیك عکسونه چې د سونوګرام په نوم هم یادیږي، هغه مهال تولیدکیږي کله چې دیوې سرچینې څخه چې دپروب Probe په نوم یادیږي دالتراساوندپلزونه pulses خپورشي اودبدن په نسجونوباندې ولګیږي ، دالتراساوند لیږونکي صوتي پلزونه دبدن دنسجونوتوپیرلرونکي

جوړښتونواوکثافت سره سم په توپیرسره انعکاس کیږي اوددیکتوریا probe په مټ اندازه کیږي چې دتلویزیون په پرده باندې لیدل کیږي . په بله معنی د التراساؤنډ انعکاس څخه وروسته دالتراساونډپلزونه عکس تولیدکوي .

طبي التراساؤنډ : Medical ultrasound

طبي التراساؤنډ په دوه برخوویشل کیږي . تشخیصیه التراساونډ او ددرملنې التراساونډ.

۱- تشخیصیه التراساونډ :

دتشخیصیه التراساؤنډ په څانګه کې د تشخیص تخنیکونه (په عمده ډول د عکس اخیستنې تخنیکونه) شامل دي ، تشخیصیه التراساونډد بد ن د داخلي جوړښتونو انځور جوړولو لپاره کارول کیږي لکه تنفس، عضلات، بندونه، د وینې رګونو، او داخلي ارګانونو، د ځینې ځانګړتیاوو اندازه کولو لپاره (د بیلګې په توګه فاصله او سرعت) یا د معلوماتي اوریدونکي غږ رامینځته کولو لپاره کارول کیږي.

۲- ددرملنې التراساونډ :

د التراساؤنډ هغه څانګه ده چې د درملنې په موخه ورڅخه ګټه پورته کیږي .د درملنې التراساؤنډ عموما هر ډول التراسونیك پروسیجر ته ویل کیږي چې د درملنې ګټې لپاره التراساؤنډ کاروي. په 1950 کال کې فزیوتراپیوټیك التراساؤنډ کلینیکي معاینه ترسره شوه ، په 1980 کال کې د لیتوتریپسي lithotripsy کړنلاره معرفي شوه چې دالتراساونډپه کارولوسره په بدن کې پرته له جراحي څخه ډبرې stone ماتیږي.

دالتراساوند اصطلاحونه (Ultrasound Terminology)

صوت یاغږ : Sound

صوت هغومیخانیکي اهتزازونوته ویل کیږي چې داوریدلووړوي اوپه یوه ماده کې دخپوپه بڼه خپریږي. داوریدلووړ صوت فریکونس دشپاړسو هرڅ څخه آن ترشل زره (16 Hz -20 000Hz) هرڅ پورې رسیږي .

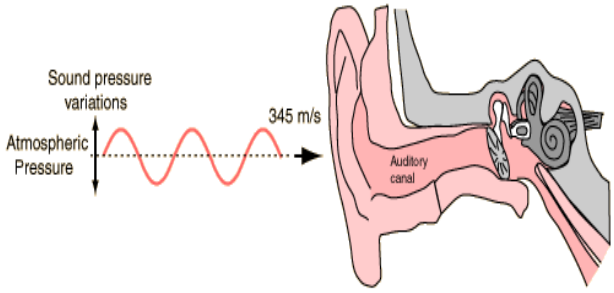

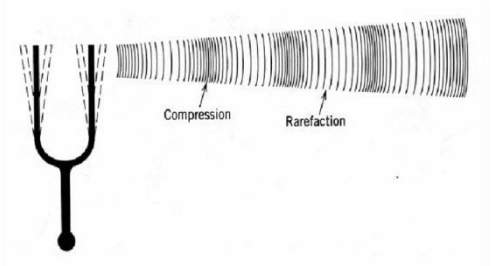

۲- شکل: د صوت څپې په هواکې داتموسفیرفشارمیخانیکې څپې منځ ته راولي. نوموړې څپې ددې لامل ګرځي، چې د هوا په ځینوبرخوکې مالیکولونه راغونډ شي (Compression) یانې د کثافت کچه یې ډیره اوپه بل ځاې کې لږشي. په پایله کې دهوامالیکولونه په اهتزازراځي.

- **دالتراساوند څپې دلوړفشاراوټیټ فشارزیګنالونه دي چې په یوه ماده کې خپریږي.**

ماورأ صوت : Ultrasound

ماورأ صوت یاالتراساؤنډ هغواهتزازونوته ویل کیږي چې فریکونس یې د شل کیلوهرڅ څخه 20 KH ان ترلس ګیګاهرڅ پورې رسیږي اودانسان په غوږونه اوریدل کیږي . په طبابت کې دماورأ صوت څپې دبدن غړو،نسجونواودموریه نس کې داولاد تشخیص په موخه کارول کیږي.

فریکونسي : Frequency

فریکونسي هغه شمیراهتزاونه دي، چې په یوه پرلپسې بیرته راګرځیدونکي(Periodic) فزیکي کړنلاره اویوه ثانیه کې ترسره کیږي. دفریکونسي واحد ته هرڅ (Herz = Hz) ویل کیږي. که چیرته په یوه ثانیه کې یواهتزازسرته ورسیږي نودیوه هرڅ سره سمون خوري اوداسې لیکل کیږي.
$(1Hz = 1/s = s^{-1})$

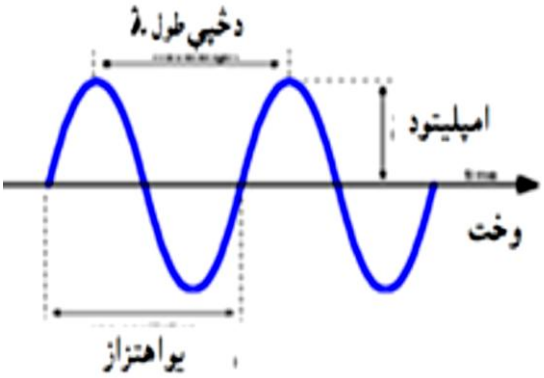

فریکونسي :- دیوې پریودیك پېښې داهتزازونو شمیرته ویل کیږي چې په واحددوخت کې ترسره کیږي . په پریودیك ډوله پېښوکې لکه الکترومقناطیسي څپې ، څرخیدونکی حرکت اویا اوسیلیشن oscillations کې فریکونسي په واحددوخت کې دپېروشمیرته ویل کیږي . دفریکونسي واحدپه هرڅ ښوول کیږي چې دیوجرمني فزیك پوه Heinrich Hertz په ویاړنومول شوی دی . یوهرڅ 1 Hz داسې تعریف شوی دی چې یوه پېښه په یوه ثانیه کې بیرته تکرارکیږي . یوهرڅ مساوی دی له : یواهتزازپه یوه ثانیه کې یانې : $1\,\mathrm{Hz} = \frac{1}{s}$ که چیرته هغه وخت چې دیوې پېړې لپاره په کاردی په T وښیونوهمداپریودیك وخت T د فریکونس f سره معکوسًا متناسب دی .

$T = \frac{1}{f}$ ،دبیلګې په توګه که چیرته 71 پېښې په پینځلس ثانیوکې ترسره شی نوفریکونس یې مساوی دی له : $f = \frac{71}{15\,\mathrm{sec}} = 4.7\,\mathrm{hertz}$ ، په لاندې جدول کې دفریکونیسي f اوپریودیك وخت T ترمنځ اړیکې محاسبه شوې دي .

Frequency فریکونسي	1 mHz (10^{-3})	1 Hz (10^{0})	1 kHz (10^{3})	1 MHz (10^{6})	1 GHz (10^{9})
Period (time) پریودیک وخت	1 ks (10^{3})	1 s (10^{0})	1 ms (10^{-3})	1 µs (10^{-6})	1 ns (10^{-9})

۱- جدول : دفریکونسی اوپریودوخت ترمنځ اړیکې اوواحدونه کښل شوي دي

د څپې اوږدوالی : Wavelength

په یوه اهتزازي حرکت کې دڅپې طول عبارت له هغه واټن څخه دی چې یوه څپه یې په یوه ځایزspatial پریودکې طی کوي . همدارنګه ولاړې څپې اوحرکت کوونکې څپې شته دي . که چیرته یوه ساین ډوله څپه چې دڅپې طول یې λ دی ، اوفریکونس یې f دي په یوه ثابت خپریدلوسرعت V حرکت کوي نودڅپې طول یې مساوي دی له

$$\lambda = \frac{v}{f} ,$$

د التراساؤنډ څپې داسې څپې دي چې دیوې مادې مالیکونه د التراساؤنډ خپریدولوسمت په اوږدوکې اهتزازکوي. د التراساؤنډ څپې اوږدوالې λ ددوه ګاونډیوڅپوترټولوجګولمنوترمنځ واټن ته ویل کیږي. دغه واټن دلامبدا په λ حرف ښودل کیږي.

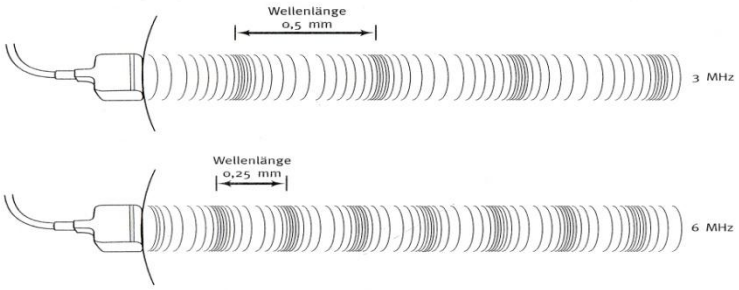

۳- شکل: په دغه شکل کې ددری میګا هرڅ (3 MHz) اوشپږمیګا هرڅ (6 MHz) څپوترمنځ توپیرښودل شوی چې د التراساؤنډ یوې کوپړی یاپروب څخه خپریږي . دشکل په پورتنۍ برخه کې د التراساؤنډ څپې اوږدوالی (λ= 0,5 mm) او لاندنی برخه کې د التراساؤنډ څپواوږدالې (λ= 0,25 mm) قیمت لري.

امپلیتود: Amplitude

داهتزاز دامنه (امپلیتود) :- داهتزازاتوپه بحث کې اعظمي بعد ته د اهتزازدامنه ویل کیږی . دوخت په تړاودیوه بدلیدونکي اورپیدونکي فزیکي کمیت ترټولواعظمي قیمت ته وایي . په ۴- شکل کې دیوه متناوب ولتیج U اهتزازدوخت t په تابع سره ښوول شوی دی .

۱- (û) د امپلیتود څوکه

۲- (2û) دیوې څوکې څخه تربلې څوکې پورې امپلیتودبرخه

۳- $\hat{U}/\sqrt{2}$ دامپلیتودو سطي مربع جذر

۴- دڅپې یوه پېره (سایکل)

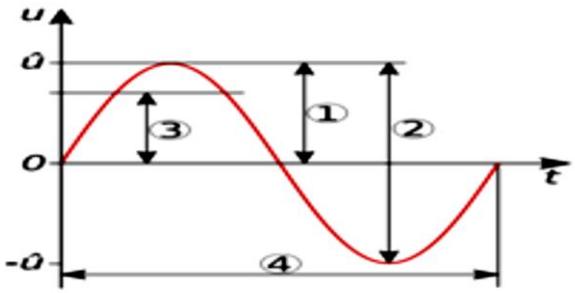

۴- شکل : دالتراساونډ څپې امپلیتودبڼه کښل شوې ده

- **امپلیتوددیوه اهتزاز هغه اعظمي بعد ته وايي چې دخپل سکون حالت اویا تم ځاې څخه ترسره کیږي.**

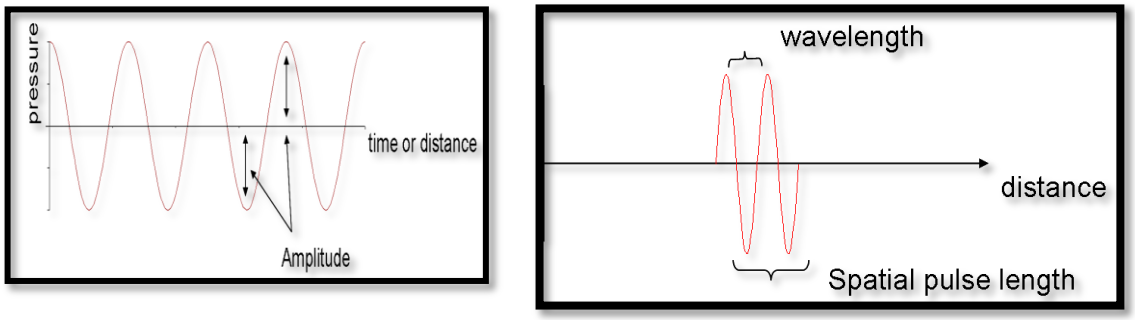

۵- شکل: په عمودي محورکې د التراساؤنډ فشارڅپې امپلیتود (Amplitude) اوپه افقي محورکې د خپریدلوواټن ښودل شوی دی.

د التراساؤنډ سرعت c ، د التراساؤنډ څپې λ اود التراساؤنډ فریکونسي f تر منځ لاندې اړیکې شته دی.

$$\lambda \times f = c$$

دصوت شدت : Sound intensity

د صوت شدت دهغې میخانیکي انرژی څخه عبارت دی چې په واحددوخت اوپه واحددسطحې په یوه ماده لګیږي. واحد یې واټ په متربع دی ($Watt/m^2$)

د صوت شدت لیول : Sound intensity level

د صوت شدت لیول یوداسي فزیکي کمیت دی چې دیوه اندازه شوي صوت شدت کچه Inetensity = I دیوه بل ستاندارد ټاکل شوي صوت شدت سره ، چې قیمت یې ($I_0 = 10^{-12}$ W/m^2) دې، پرتله کوي. دتعریف سره سم لیکو:

$$Sound \quad Intensity \quad level = 10 \times \log \frac{I}{I_0} \quad [Decibel = dB]$$

د صوت شدت واحد په دیسیبل (Decibel = dB) ښودل کیږي.

د صوت فشارلیول : Sound pressure level

د صوت شدت فشارلیول یوداسي فزیکي کمیت دی چې دیوه اندازه شوي صوت فشار کچه Pressure = P دیوه بل ستاندارد ټاکل شوي صوت فشار سره ، چې قیمت یې ($P_0 = 10^{-5}$ Pascal) دې، پرتله کوي. دتعریف سره سم لیکو:

$$Sound \quad pressure \ level = 20 \times \log \frac{P}{P_0} [dB]$$

د صوت فشار واحد په دیسیبل (Decibel = dB) ښودل کیږي.

ماتحت صوت : Infrasound

د صوت هغوڅپوته ویل کیږي چې فریکونسي یې دشپاړس حرڅ څخه ښکته وي(<16 Hz).
نوموړې څپې دالاستیکي اهتزازونوپه پایله کې په ځمکه ، اوبو، هوا ، موټرو اوباد په واسطه منځ ته راځي.
ماتحت صوت د صوت هغوموجونوته ویل کیږی چې داهتزازونو شمیریې دشپاړس هرڅ 16 Hz څخه ټیټ وي اودانسان په غوږو نه اوریدل کیږي . نوموړې څپې په اوبوکې تردیرلیرې واټنه پورې رسیږي . ځینې حیوانات لکه پیل، زرافه او نهنگ آبی ددې وړتیالري چې دماتحت صوت یوه برخه واوري اوپه دې توګه دیوه بل سره دمالوماتوراکړه ورکړه وکړي .

تشخیصیه التراساونډ : (Diagnostic Ultrasound):

نوموړې هغه څپې دي چې فریکونسي یې دشل کیلوهرڅ 20 kHz څخه پورته دی اودناروغیودپییژندنې په موخه ورڅخه ګټه پورته کیږي. دبلې خوا ددوبلرالتراساونډ

(Doppler Ultrasound) اله، چې د وینې سرعت اندازه کوي، د زیګنالونوفریکونسي یې ددوه کیلوحرڅ (2 kHz) په ساحه کې دي، نو له دې کبله په غوږواوریدل کیږي.

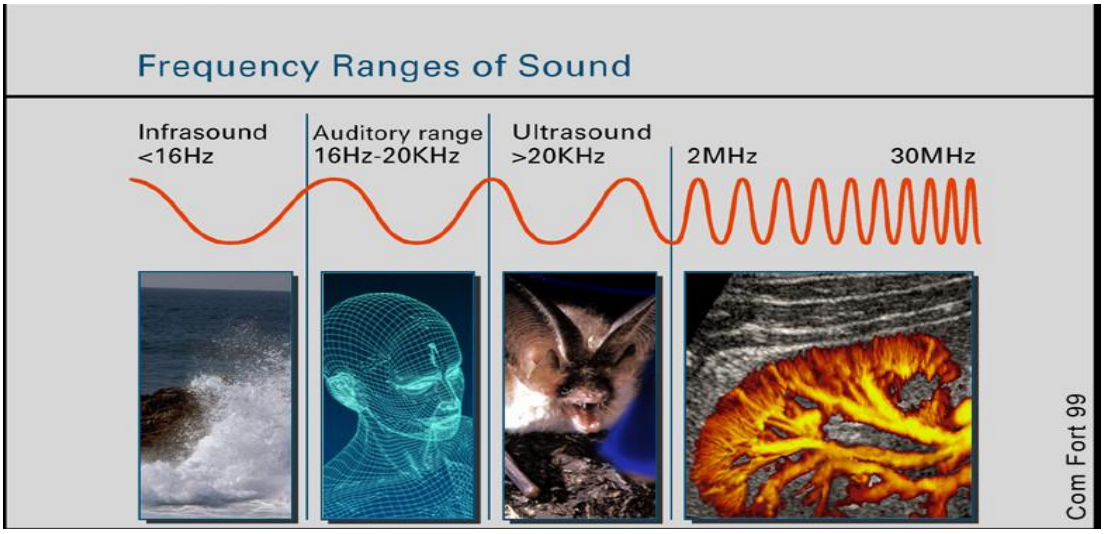

۶- شکل: په نوموړې شکل کې د صوت څپې ښودل شوې دي، چې فریکونسي یې دشل کیلو حرڅ څخه تر دیرش میګاحرڅ پورې رسیږي مآخذ(Siemens).

دصوت سرعت :

دصوت زیګنال په هره ماده کې په یوه ټاکلي سرعت سره خپریږي. داځکه چې د صوت سرعت په مایع ، غاز اوجامده ماده کې په توپیر سره مخ په وړاندې ځي. څرنګه چې د صوت زیګنال دمادې یوه مالیکول څخه بل مالیکول ته انتقال کیږي، نوپه یوه ماده کې چې کثافت یې لوړوي لکه هډوکې، دنرم نسج او دشلې غوښې په پرتله لږڅه دوه ځله ډیرسرعت لري. دتخنیکي اسانتیا په موخه اوداچې د صوت سرعت دبدن په غړوکي لږڅه یوشان دی، نودالتراساونډ په ټولو آلاتو کې د صوت منځنی سرعت 1540 m/s څخه کاراخیستل کیږي.

د صوت فریکونسي اودڅپواوږدوالي ترمنځ اړیکې:

صوت دیوې اوږدې بدلیدونکي فشارڅپو اویا په بل عبارت دیوې میخانیکې څپې په ډول په یوه ماده کې خپریږي.څرنګه چې د صوت سرعت(c) دیوې مادې په خواصوپورې اړه لري نو له دې کبله په هره ماده کې توپیر لري. دبیلګې په ډول د صوت سرعت په هواکې 300 m/s اوپه اوبوکې 1500 m/s . دانسان په پستونسجونوکې د صوت سرعت داوبوسره برابردی اود 1450 m/s څخه تر 1570 m/s پورې رسیږي. دصوت ټولې نړیوالې تخنیکې الې دیوه ستاندارد منځني سرعت c = 1540 m/s څخه کاراخلي. که چیرته موږ د صوت سرعت وپیژنو، نوپه

بدن کې دیوه انعکاس شوي صوت زیګنال دتګ او راتګ وخت داندازه کولوله لارې، کولاې شو چې دیوه غړي اناټومي بڼه اوداچې په بدن کې څومره ژورپروت دی ، معلوم کړو.

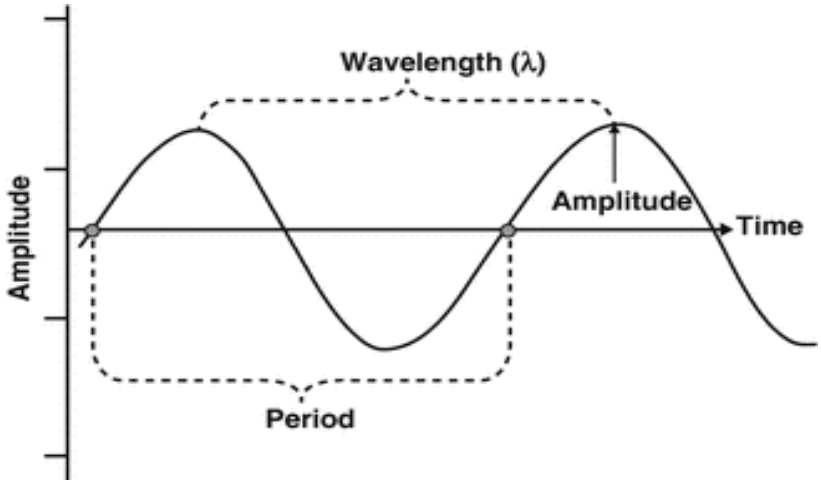

۷- شکل: یوپیریود یا یوسایکل دڅپې اوږدوالی ته ویل کیږي، چې دامپلیتود ددوه اعظمي څوکوترمنځ واټن سره برابر دی. د صوت سرعت مساوي دی له فریکونسي ضرب څپې اوږدوالی

ځوړندجسم لکه رقاصه (pendulum)

کله چې یوځوړند جسم دمرکزثقل څخه د۷- شکل سره سم د یوه (1) په عد د ښودل شوي ځای ته راوزغول شي، اوبیا پریښودل شي ،نو لومړی ښي اړخ ته اوبیا بیرته کیڼ اړخ ته یوراګرځیدونکي حرکت ترسره کوي. نوموړي کړنلاره داهتزاز یا رپیدل (Frequency) په نوم سره یادیږي. که په یوه ثانیه کې دغه جسم دیوه ټاکلي ځای څخه یوځل ښي خواته وزغیږي اوبیا بیرته راوګرځي نوپه دغه کچه اهتزازد یوه هرڅ (Herz = Hz)په نامه یادیږي.
په یوه ثانیه کې یوه دوره یایوه پېره له یوهرڅ سره مساوي ده

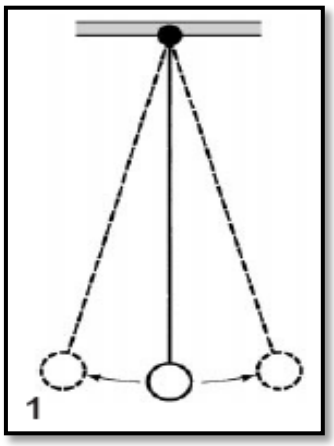

۸- شکل : داهتزازواحد تعریف درقاصي په مرسته ښودل شوی دی چې مساوي دیوهرڅ سره دی Herz = Hz = 1/s

داوږدوڅپومنځ ته راوستل:(Waves)

په پورتني 2a شکل کې ګڼ شمیرفلزي ګرد جسمونه په دوه لرګیوځوړند اودسکون په حالت کې لیدل کیږي. کله چې دڅنډې یوجسم ته ضربه ورکړل شي، نوحرکي انرژي ترلاسه کوي، اوپه خپل وارسره یې ګاونډیوفلزي جسمونو ته انتقال کوي. په پایله کې یوه اوږده څپه منځ ته راځي.

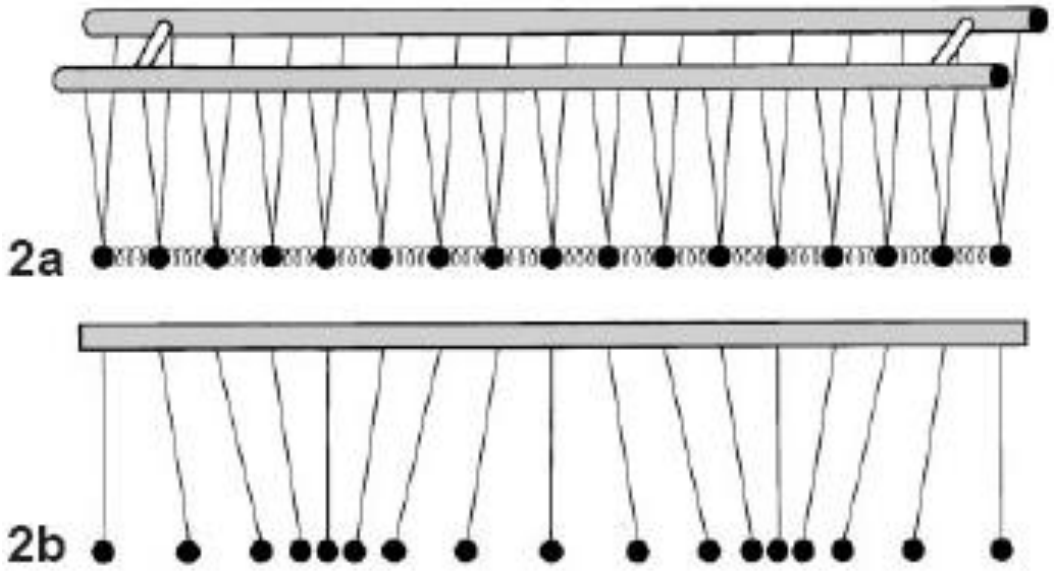

۹- شکل : داوږدوڅپو Longitudinal waves منځ ته راوستلوکړنلاره ښوول شوی دی

د صوت سرعت c ، د صوت څپې λ اود صوت فریکونسي f تر منځ لاندني اړیکې شته دی.

$$\lambda = c/f \qquad (1)$$

دپورتني فرمول څخه مالومیږي چې که فریکونس پورته ځي نود صوت څپې لنډیږي. دبلې خوا دنسجونوتوترمنځ د توپیرکولوفزیکي کمیت یا ځایزتحلیل (Resolution) د صوت فریکونسي سره سم سیخ متناسب دی. همدا لامل دی چې د صوت فریکوینسي دبدن یوه غړي التراساونډ په عکس باندې ډیر اغیزه لري.

Frequency and Wavelengt فریکونسي اود څپې اوږدوالی		
Frequency range	f = 2 MHz to f = 30 MHz	د صوت اوریدلو فریکونسي ساحه
Velocity of sound	c = 1540 m/s (Tissue)	په نسجونوکې د صوت سرعت
Wavelength	λ = c/f	د صوت څپې اوږدوالی
Range of wavelengths	λ= 0.77mm to 0.05mm	د صوت څپوداوږدوالي ساحه

دنسجونو سره دالتراساونډ غبرګون
(Interaction of ultrasound waves witth tissues)

کله چې دالتراساونډ څپې بدن ته ننوځي، نودنسجونوسره لاندني فزیکي غبرګونونه تر سره کوي، چې یه ۱۰- شکل کی ښودل شوی دی.

- انکسار(refraction)
- انعکاس (reflection)
- په نسجونوکې جذب (Absorption)
  اوکمزورتیا (Attenuation)
- شیندل (scattering)
- دخپل سمت نه کږیدل (diffraction)
- تیریدل (transmission)

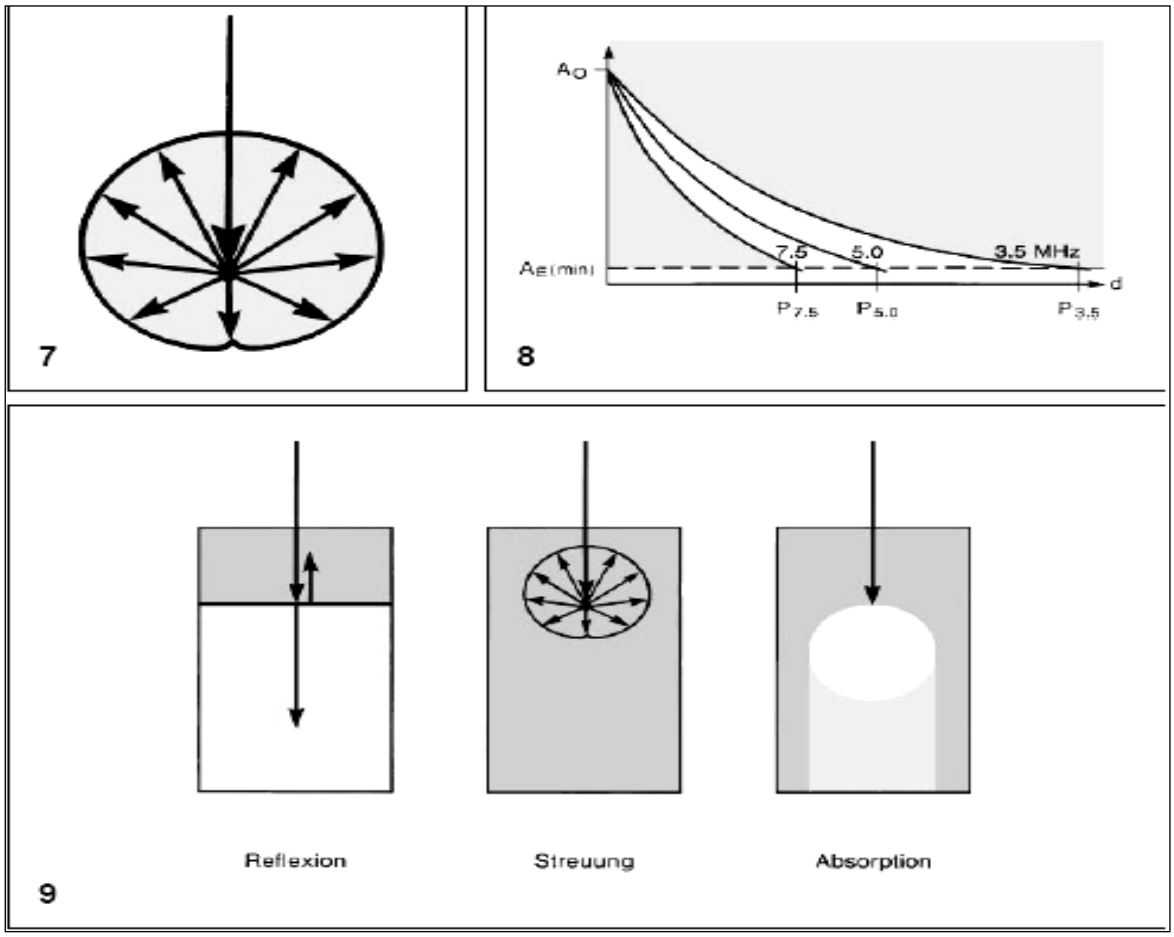

۱۰- شکل: دمادی سره دالتراساونډ هراړخیزفزیکي غبرګونونه

التراساؤنډ ماشین : Ultrasound Machine

په ۱۰ الف شکل کې دالتراساونډماشین ښوول شوی دی
د التراساؤنډ ماشین یو ه طبي دستګاه ده چې دالتراسونیك انعکاس شوو التراساؤنډ څپو په مرسته د بدن د نسجونو او غړو عکسونو images تولید لپاره کارول کیږي. د التراساؤنډ ماشین په مرسته دناروغ معاینه کول اود تشخیصیه عکس اخیستلو تخنیك د التراسونوګرافي ultrasonography په نوم یادیږي. د التراساؤنډ عکسونه عموماً د 1.6 څخه تر 10 میګاهرڅ

(MHz) تر مینځ د غږ څپو په کارولو سره تولید کیږي. څرنګه چې دبدن نسجونه یودبل څخه توپیرلرونکی کثافت لري نوله دې کبله د بدن نسجونه د التراساونډ څپوته په مختلف ډول انعکاس ورکوي . نوموړی کړنلاره سونوګراف ته اجازه ورکوي چې داناټومي جوړښتونو ترمنځ توپیر وکړي

A Begin with a new patient
B Enter name (ID)
C Menu selection, e.g., abdomen, thyroid gland
D Change of transducer
E Freeze
F Gain
G Depth gain compensation (DGC)
H Image depth/field of view
I Trackball for positioning the dot or range markers
J Measurements
K Annotation
L Body marker
M Image recording



۱۰ الف شکل : التراساونډ ماشین ښوول شوی دی

د التراساؤنډ ماشین ددریوعمده برخوڅخه جوړشوی دی

- **التراساؤنډ کوپړی یا Transducer (probe)**
- **کمپیوتر Computer**
- **TV Screen Monitor**

لومړی : التراساونډپروب یاترانسډیوسر Transducer (probe)

دالتراساونډ کوپړی دیوه اویا ډیرو پیخوبریښنایزکریستالونو (Piezoelectric cristal elements) څخه جوړه ده، چی دیوې خوا دالتراساؤنډ سرچینې په ډول کارورکوي، او د التراساؤنډڅپې استوي (Emitter) ،اودبلې خواد التراساؤنډانعکاس شوو څپودرانیوونکي (Receiver) په ډول کارکوي.

د التراساؤنډ دغه ډول سرچینه چې دیوه جامد کریستال څخه جوړه وي، دترانسدیوسر **Transducer** په نامه سره یادیږي. **داځکه، چې نوموړی کریستال د التراساؤنډ څپومیخانې انرژي په بریښنایزانرژي، اوبرعکس بریښنایزانرژي په میخانیکي انرژي اړوي**. دبیلګې په ډول د کوارڅ کریستال (Quarz cristal) داسې خواص لري چې که د التراساؤنډ څپوترمیخانیکې فشارلاندې راشي، نوپه منځ کې یې یوبریښنایززیګنال(Signal) پیداکیږي اوپنډوالی یې په یوه ټاکلې کچه Δs کوچنی کیږي. دغه زیګنال دسترولوڅخه (amplifying) وروسته دیوه مونیتوریانې تلویزیون په پرده (screen) لیدلای شو.دبلې خوا که چیرته په نوموړی کریستال باندې یومتناوب ولتیج کیښودل شي، نوپنډوالی یې د Δs په کچه غټیږي اوکوچنی کیږي اوپه پایله کې په رپیدلویانې اهتزاز(Oscillation) پیل کوي.

هغه کریستالونه چې بریښنایزانرژی په میخانیکي انرژي اوبرعکس میخانیکي انرژي په بریښنایزانرژي بدلوي، د التراساؤنډ ترانسدیوسر (Ultrasound trancducer) په نامه سره یادیږي. ټول هغه مواداو کریستالونه چې نوموړي خواص ولري، د پیخوکریستال په نامه سره یادیږي. د التراساؤنډ په ترانسدیوسر کې دڅپودتولید په موخه لږڅه څلورسوه کوچني پیخوکریستالونه کارول کیږي.

په ۱۱- شکل کې د التراساؤنډ ترانسدیوسرفزیکي کړنلاره ښودل شوې ده، چې یوځل د التراساؤنډ څپې یانې زیګنالونه استوي، اوبیا انعکاس شوي زیګنالونه ، چې دڅوملي ثانې څخه وروسته ورته بیرته رارسیږي، رانیسي.

فریکونسي	اوبه	وینه	غوړ	ینه	تریخی	هډوکي
1.0 MHz	0,005 %	4,5%	17%	16%	9%	92%
3,5 MHz	0,6%	15%	48%	43 %	28%	98%
7,0 MHz	2,2%	27%	72%	68%	48%	100%

۲- جدول: په یوه سانتي متر پنډ اوتوپیر لرونکوموادوکې دفریکونس په تابع سره د التراساونډ جذب کیدل ښودل شوی دی. دجذب کیدلوواحد سلیزه برخه ټاکل شوی ده. دبیلګې په ډول په یوسانتي متر هډوکوکی او داوومیګا هرڅ لپاره دالتراساونډ دجذب کچه سل په سل ده (100%).

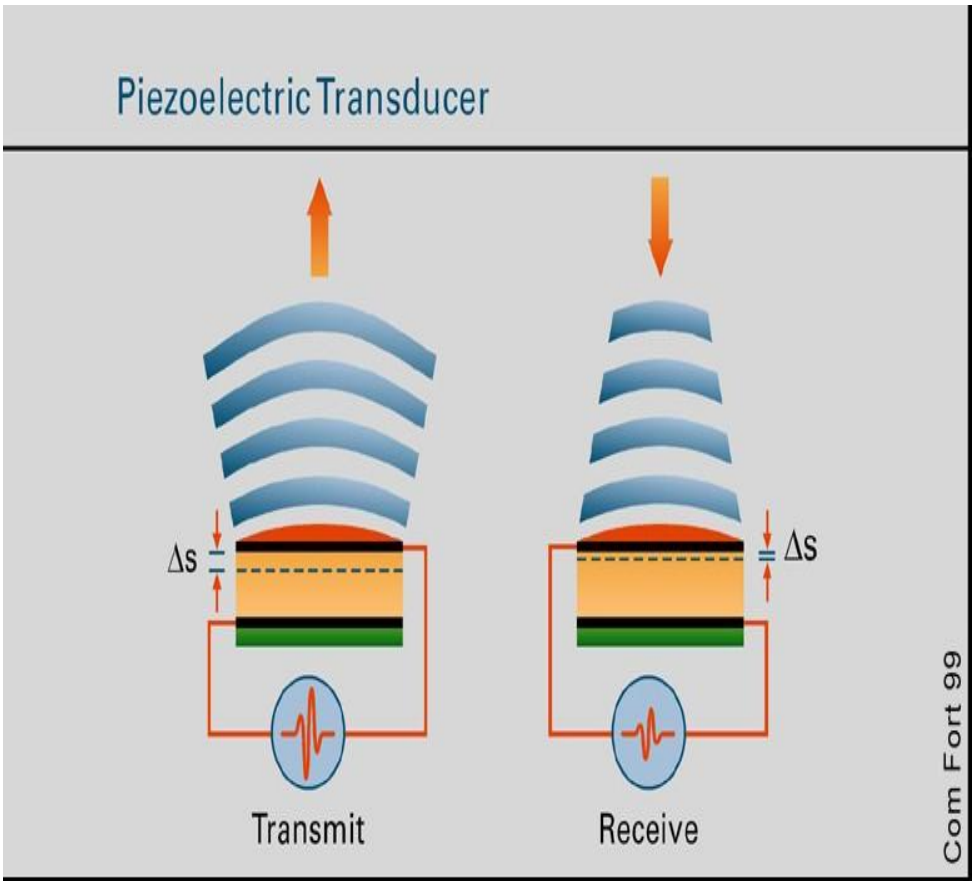

۱۱- شکل: دکینې اړخ په یوه پیځوکرستال باندې بریښنایزمتناوب ولتیج کیښودل شوی، چې په منځ کې یې اهتزازونه پیداکیږي اود التراساؤنډ څپې خپروي Transmiter. کله چې د التراساؤنډ څپې د بدن په نسجونو ولګیږي او هلته انعکاس وکړي او دکریستال خواته بیرته راوګرځي،نو په همدغه کریستال کې بریښنایز ولتیج منځ ته راځي. دغه وروستی کړنلاره په ښي اړخ کریستال کې ښودل شوې ده چې د (Receiver) .په نوم یادیږي .

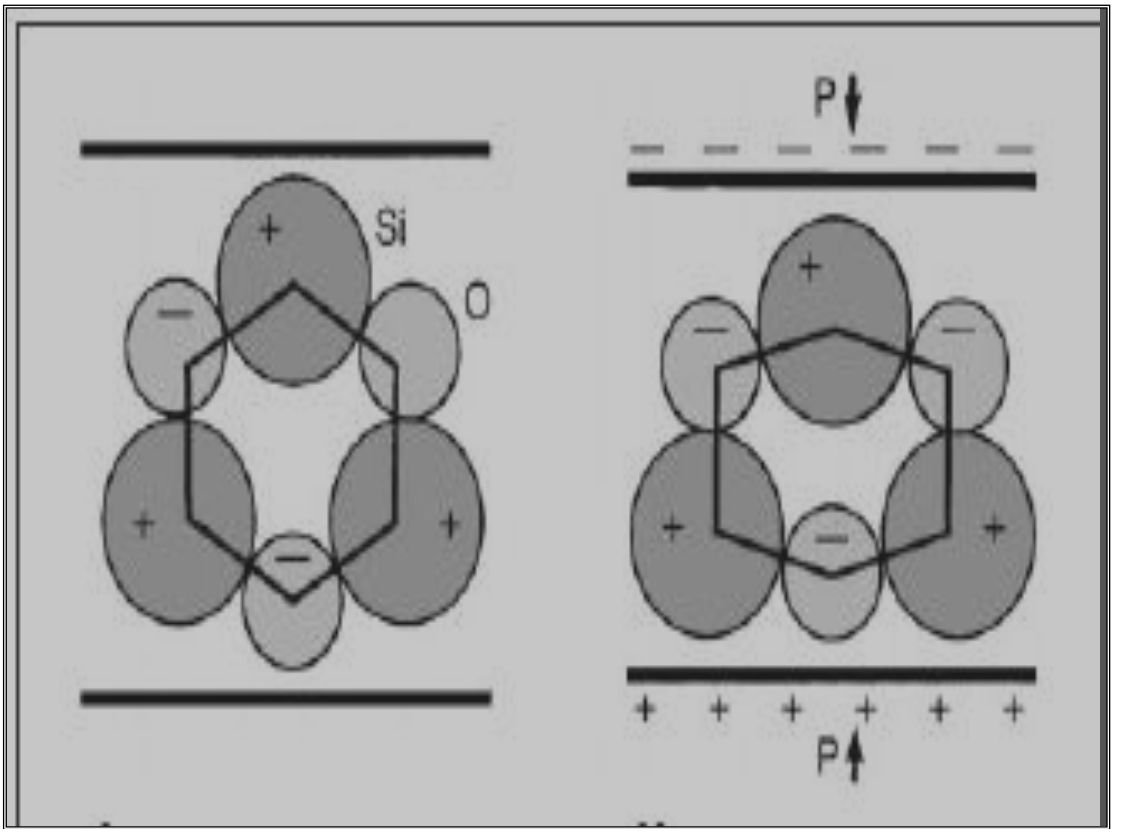

۱۲شکل: دفزیکي کرنلاري پیڅوبریښنایزاغیزه دکوارڅ کریستال(Quarz = SiO_2) لپا ره ښودل شوي ده چې مالیکول یې یواتوم سیلیسیم (Si) اوددوواکسیجن اتومونو څخه جوړدی(SiO_2). دشکل په کیڼ اړخ کې دکوارڅ مالیکولونه دیوه اوبل سره په داسي یومنظم ډول نښتي دي، چې مثبت اومنفي چارجونه یې یوبل سره دفع کوي، نوله دې کبله دبهرخواته په بریښنایزتړاو خنثی پاتې کیږي. په ښي اړخ کې دکوارڅ کریستال په بهرنی سطحه یومیخانیکي فشار Press اغیزه کړې ده.

په پایله کې دکوارڅ مالیکولونه په یوه بل کې ننوځي اودکریستال حجم لږڅه کوچنی اوپلن کیږي. دبلې خوا بریښنایزچارجونه هم دخپل ځای څخه لږڅه بهرنی سطحې ته ښوریدلي دي. دکوارڅ په لاندنی سطحه کې مثبت اومخامخ پورتنی سطحه کې منفي چارجونه راټولیږي. داپه دې مانا چې دمیخانیکي فشارپه مرسته دکوارڅ په باندنی سطحه کې یوبریښنایز ولتیج لاس ته راځي، دغه ولتیج ددوه فلزي لوحوپه مرسته دیوه الکترونیکي سرکټ سره تړل کیږي اودیوې سرچینې په توګه ورڅخه ګټه پورته کیږي.

دتشخیصیه راډیولوژي څانګې متخصص ډاکټرغازي محمدسلطانزی ځدرانې دالتراساونډآلې په مرسته دیوه ناروغ معاینه کولوپه حالت کې لیدل کیږي .په نومورې شکل کې دالتراساونډآله ،درې ډوله التراساونډترانسډیوسراویومونیتوریادتلویزیوني پرده هم لیدل کیږي .

دالتراساونډ دعکس اخیستلوسرکیټ (Ultrasound imaging circuit)

په ۱۳- شکل کې دبدن یوې برخې التراساونډ دعکس اخیستلوسرکیټ شودل شوی دی. کله چې د التراساؤنډ ترانسډیوسر څخه دالتراساونډ څپې خپرې شي نوپه بدن کې دتوپیرلرونکوغړوپه پوله کې په توپیرسره انعکاس کوي اود التراساؤنډ کوپړی یعنی

ترانسډیوسر ته بیرته راګرځي. د التراساؤنډ په کوپړی کې دغه صوتي څپې د یوه پیځوکریستال په مرسته سره په بریښنایززیګنال اړول کیږي. نوموړی زیګنال دیولړالکترونیکي کړنلارولکه سترونکی gain، دیمودولاتورDemoduator اونوروڅخه وروسته دیوه التراساونډ طبي عکس په بڼه د یوه مونیتورپه پرده لیدل کیږی.

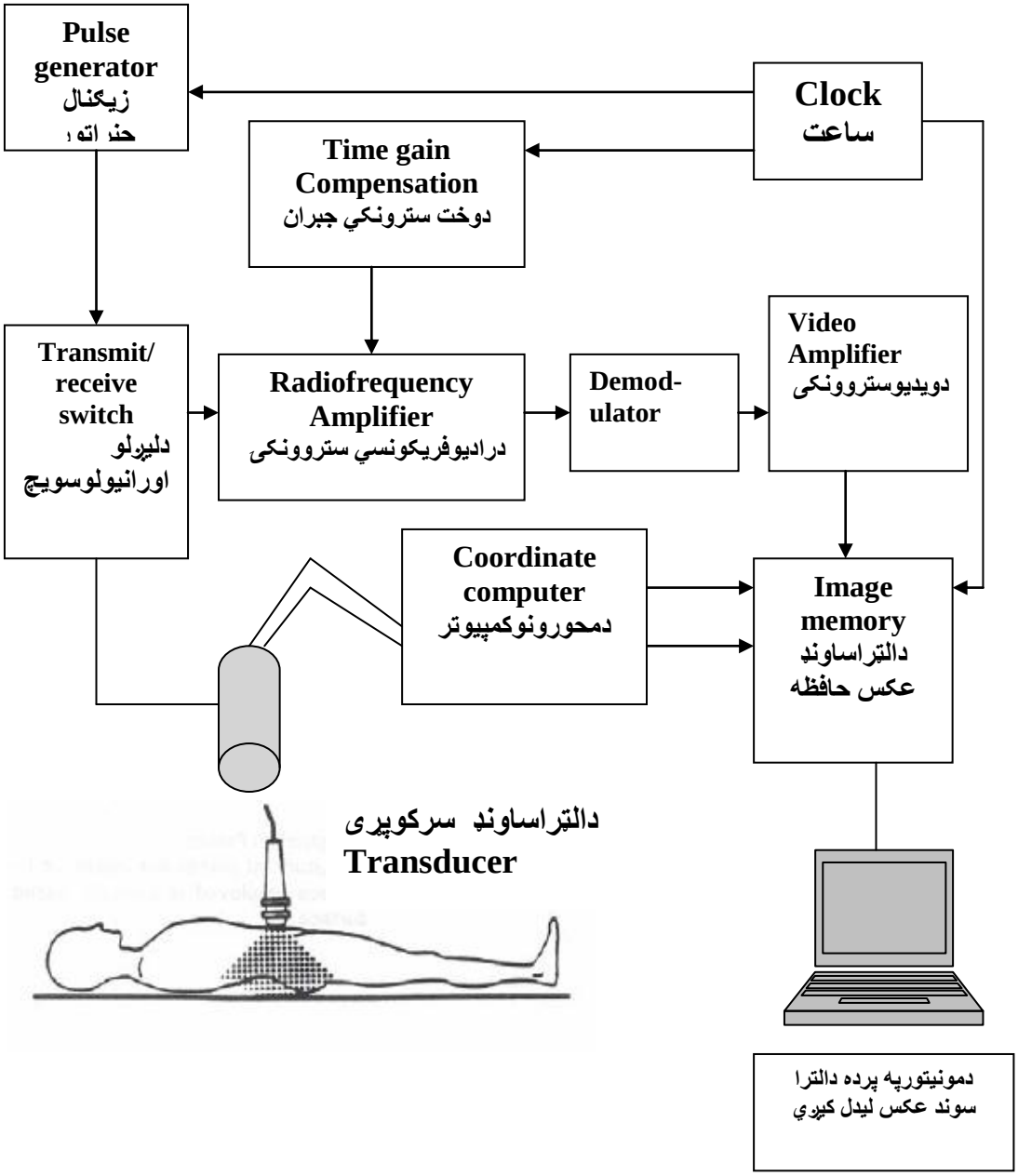

۱۳- شکل : دالتراساونډ آلې دعکس اخیستلوبریښنایزسرکیټ اودبریښنایززیګنال اړوونکو الکترونیکي برخې ښودل شوې دي.

دالتراساونډ اندازه کولوپرنسیپ

په ۱۴- شکل کې دالتراساونډ آلې دکارکولو فزیکي کړنلاره ښودل شوې ده. په لومړی پړاوکې د التراساؤنډ کوپړی څخه صوتي زیګنالونه خپریږي چې موده یې لږڅه یومایکروثانیه = 1 µs) T_s) ده. دنومړي وخت څخه وروسته، د التراساؤنډ کوپړی سمدلاسه د لیږونکي Transmitter څخه وځي اود رانیوونکي Receiver په توګه په کارپیل کوي. په دې ترڅ کې هغه وخت اندازه کیږي چې دصوتي زیګنال دخپریدلوڅخه پیل کیږي او دانعکاس څخه وروسته بیرته د التراساؤنډ کوپړی ته رارسیږي. دغه وخت په t_E سره ښودل شوی دی. څرنګه چې دیوې خواپه نسجونوکې د التراساؤنډ خپریدلوسرعت c پیژنواودبلې خواد التراساؤنډ زیګنال دتګ اوراتګ وخت t_E اندازه کولای شو، نودلاندې معادلې په مرسته دالتراساونډ آلې په یوه کمپیوترکې د التراساؤنډ ترانسډیوسرtransducer اود یوه غړی ترمنځ واټن d ترلاسه کیږي.

$$2\,d = c \times t_E \qquad (2)$$

دنومړي معادلې له مخې ، دلږڅه دوه سوه مایکروثانیوڅخه وروسته، دهغوغړوعکسونه اخیستل کیدای شي، چې تر پینځه لس سانتي متره پورې په بدن کې ژورپراته وي. دنومړي مودې څخه وروسته یوبل صوتي زیګنال خپریږي اوورپسی، سمدلاسه، د التراساؤنډ ترانسډیوسر transducer سرچینه، دلیږونکې حالت څخه اوړي، اود رانیونکي آلې په صفت کار پیل کوي.

- دصوتي زیګنالونودغه لیږونکې اورانیونکې کړنلاره په یوه ثانیه کې ددریوزروڅخه ترپینځه زروځلوپورې تکرارکیږي.

ګیل (Gell)

دبدن پوستکي اود التراساؤنډ کوپړی ترمنځ تل هوا شتون لري. کله چې د التراساؤنډ کوپړی څخه دالتراساونډ څپې خپرې شي اوپه هواولګیږي، نوپه بشپړډول بیرته انعکاس کوی. داپه دې مانا چې دالتراساونډ څپې ګردسره دناروغ بدن ته نه رسیږي اوله دې کبله عکس هم منځ ته نه شي راتلای. دنومړي تخنیکي ستونځې دحل په موخه دیوډول ټینګ مایع ډوله موادوڅخه کاراخیستل کیږي، چې دګیل په نامه یادیږي. دغه مواد دبدن پوستکي اود التراساؤنډ کوپړی transducerتر منځ اچول کیږي اوپه دې ډول د هوا ورننوتلومخنیوی کوي.

دنومړو موادوڅخه د التراساؤنډ څپې پرته له کوم مقاومت اوانعکاس په اسانی سره تیریږي.
دګیل ځینو موادو نومونه دادي: کاربوپولCarbopol ، اي دي تی اپEDTA، ترولامینTrolamin

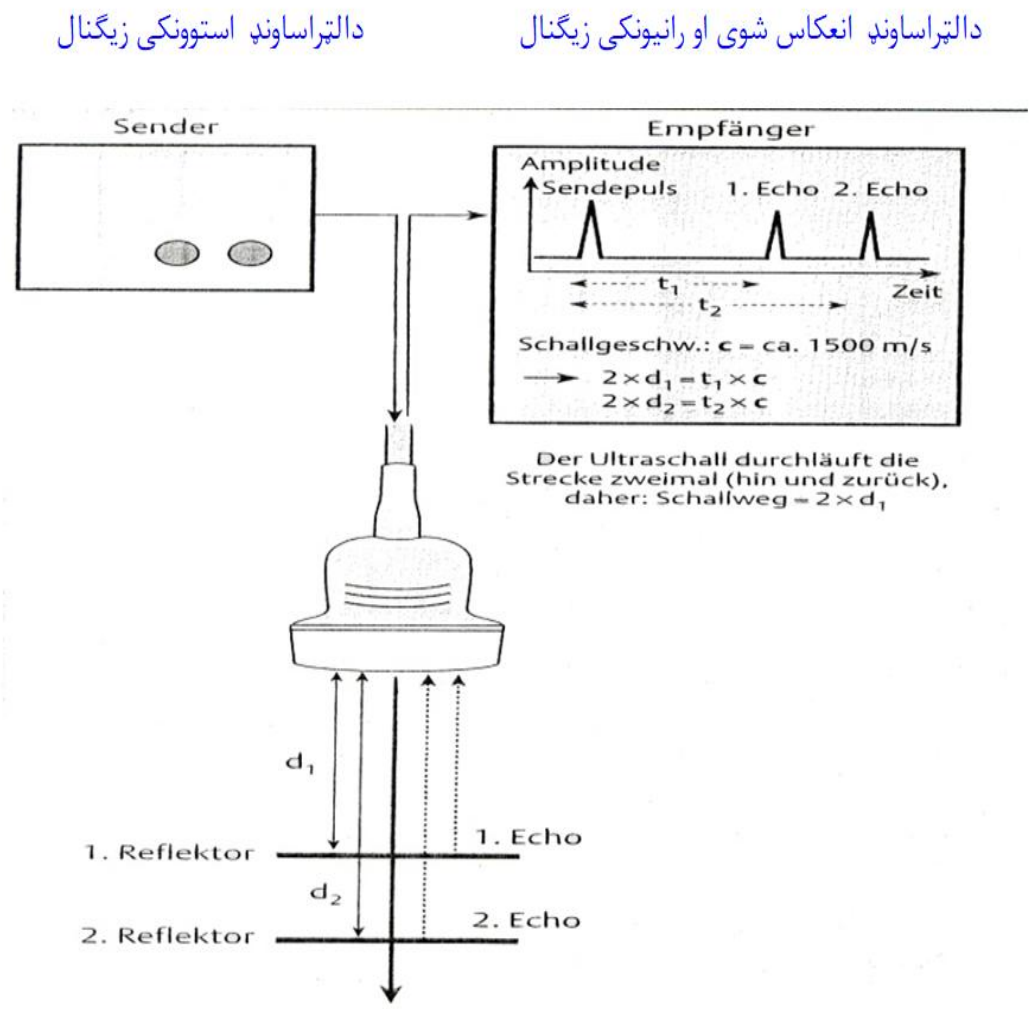

۱۴- شکل: دیوه فریکونس جنراتور څخه بریښنایززیګنالونه خپریږي اود التراساؤنډ په کوپړی کې په صوتي زیګنالونواوړي .دغه صوتي څپې دبدن نسجونوسره غبرګون کوي اود التراساؤنډtransducer ته بیرته انعکاس کوي .په کینې اړخ کې یوغټ صوتي زیګنال لیدل کیږي، چې د التراساؤنډ کوپړی transducer څخه خپریږي او لږڅه یوه مایکروثانیه وخت نیسي ($T_s = 1\ \mu s$) . په ښي اړخ کې یوکوچنی صوتي زیګنال لیدل کیږي چې دانعکاس څخه وروسته د التراساؤنډ کوپړی transducer ته رارسیږي اودوه سوه میکروثانې وخت نیسي($T_E = 200\ \mu s$) .

دپلس انعکاس تخنیك (Pulse-Echo Technique)

دالتراساونډ طبي اله د التراساؤنډ یوې سرچینې (ترانسدیوسر(transducer) اویولړنوروتخنیکي برخوڅخه جوړه ده. ترانسدیوسرد التراساؤنډ میخانیکي څپې استوي اوبیایې بیرته رانیسي. په لومړي پړاوکې، یوځانګړی بریښنایززیګنال دترانسدیوسراتومونه په اهتزازاولي ، چې په پایله کې د التراساؤنډ فشارڅپې ورڅخه خپریږي اوپه لاره کې دنسجونوسره غبرګون کوي. کله چې د التراساؤنډ فشارڅپې دنسجونوسره ولګیږي، نویوه برخه یې بیرته دسرچینې وخواته انعکاس کوي اوپه ترانسدیوسرکې بریښنایززیګنال منځ ته راولي، چې دستریدلوڅخه وروسته دیوه مونیتور(Monitor) په پرده دلیدلوورګرځي. که چیرته د التراساؤنډ سرچینې اودنسجونوترمنځ واټن په x اودانعکاس شوي زیګنال دتګ اوراتګ وخت په t وښیو اوومنو،چې د التراساؤنډ سرعت c = 1540 m/s دی، نولاندنی معادله لاس ته راځي:

$$x = \frac{1}{2} c\, t$$

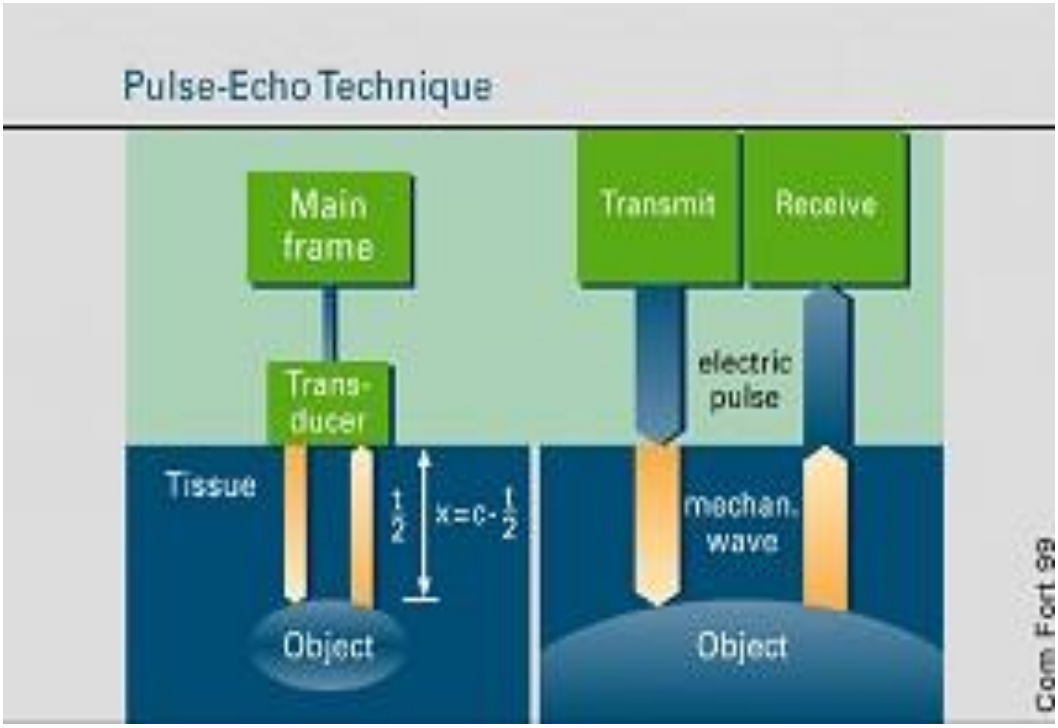

۱۵ – شکل: د التړاساؤنډ سرچینې څخه څپې خپریږي اودیوه شي اویا دبدن نسجونوسره انعکاس کوي اوبیرته دسرچینې وخواته خوځیږي(Siemens) .

د التړاساؤنډ انعکاس (Acoustic Reflection)

کله چې د التړاساؤنډ څپې دیوډول نسجونوڅخه یوبل ډول نسجونوته ننوځي، نودلویدونکوڅپویوه برخه دهغوی دتماس په سرحدي برخه کې انعکاس کوي . داځکه چې دتوپیرلرونکو نسجونوصوتي مقاومت (Impedance = Z) سره یوشان نه وي. د التړاساؤنډ مقاومت (Z) دیوه ټاکلي نسج دکثافت (ρ) اوپه دغه نسج کې د التړاساؤنډ سرعت (c) دحاصل ضرب څخه ترلاسه کیږي. دیوه نسج دمقاومت لپاره لیکلای شو:

$$Z = c \times \rho$$

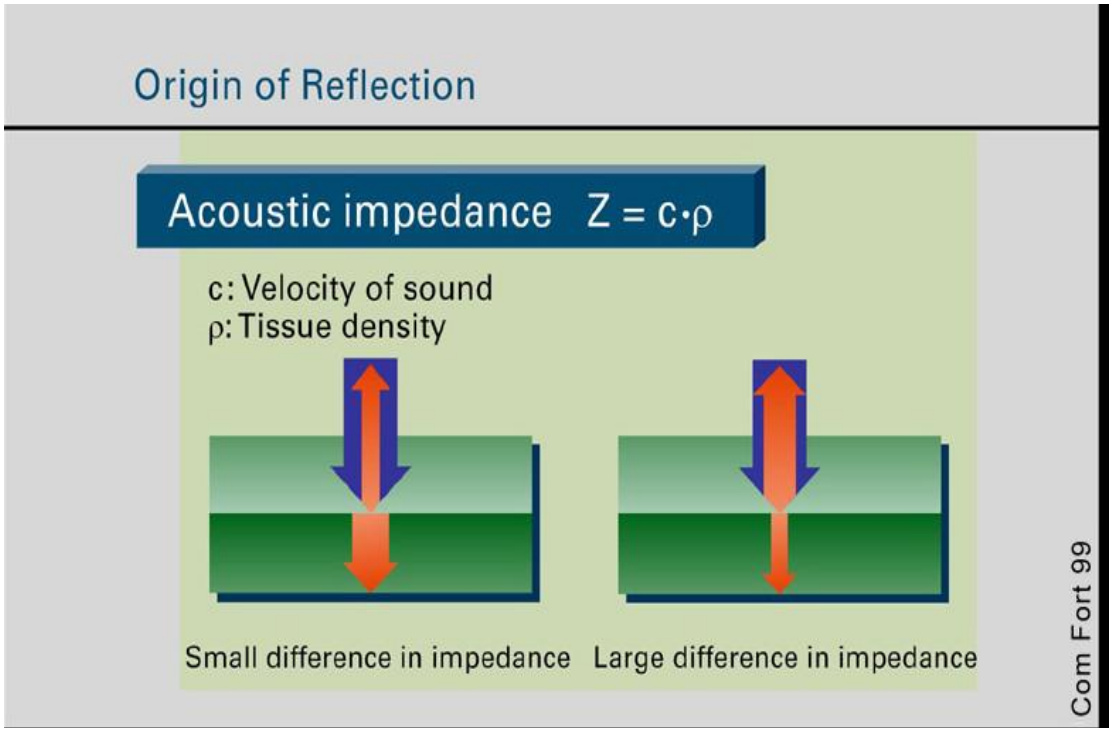

۱۶– شکل: دشي اړخ توپیرلرونکو نسجونوپه پوله کې دلویدونکي التړاساؤنډ زیګنال ډیره برخه دکینې اړخ توپیرلرونکو نسجونوپه پرتله بیرته انعکاس کوي. داځکه چې د کینې اړخ نسجونوترمنځ لږمقاومت اودشي اړخ نسجونوترمنځ ډیرمقاومت شته دی (Siemens).

کله چې دالتراساونډ څپې بدن ته ننوځي ، نودالتراساونډ انرژي په دریوبرخوویشل کیږي. دانرژي یوه برخه په نسجونوکې جذب کیږي، دانرژي بله برخه یې بیرته انعکاس کوي اودریمه برخه انرژي دنسجونوڅخه تیریږي. هرڅومره چې ددوه نسجونوترمنځ د التراساؤنډ مقاومت توپیر زیات وي، په همغه کچه ډیره انرژي بیرته د التراساؤنډ سرکوپړی (Transducer) وخواته انعکاس کوي اوله دې کبله درانیوونکي زیګنال دامنه یانې امپلیتود (Amplitude) هم لوړه کیږي.

د بدن په نسجونوکې دالتراساونډ مهم فزیکي کمیتونه				
دبدن نسجونه	د التراساؤنډ سرعت c [m/s]	دبدن په نسجونوکې د التراساؤنډ مقاومت Z [kg/cm^2.S]	کثافت P [g/cm^3]	داوبوپه پرتله دانعکاس ضریب Ref.factor
اوبه Water	1490 m/s	152 (Kg/cm^2.S)	0,997 (g/cm^3)	0
هوا Air	330 m/s	0,04 (Kg/cm^2.S)	0,0012 (g/cm^3)	0,999
دیني نسجونه Liver	1560 m/s	164 (Kg/cm^2.S)	1,055 (g/cm^3)	0,054
وازده Fat	1400 m/s	138 (Kg/cm^2.S)	0,928 (g/cm^3)	0,042
دغظلاتونسجونه Muscle	1568 m/s	158(Kg/cm^2.S)	1,058 (g/cm^3)	0,054
دهډوکونسجونه Bone	3360 m/s	722 (Kg/cm^2.S)	1,58 (g/cm^3)	0,614

۲- **جدول**: په هواکې د التراساؤنډ سرعت ترټولولږ(330 m/s) اوپه هډوکوکې ترټولولوړ (3360 m/s)قیمت لري. دبلې خواد التراساؤنډ انعکاس په اوبوکې صفراوپه هواکې ترټولولوړقیمت لري اولږڅه دیوه سره مساوي دی.

دپورتني جدول څخه څرګندیږي چې دهډوکواو نورونسجونوتر منځ د صوتي مقاومت توپیر ډیرلوړدی. همدا لامل دی چې په هډوکوکې د التراساؤنډ څپودانرژي لږڅه ټوله برخه انعکاس کوي اوپاتې برخه یې په هډوکوکې جذب کیږي. داپه دې مانا چې د التراساؤنډ څپې دهډوکوڅخه نه شی تیریدلای اوله دې کبله د التراساؤنډ په عکس کې ټول هغه غړي اونسجونه چې د هډوکوترشا پراته وي نه لیدل کیږي . دهډوکوترلاندی اناټومي برخه د التراساؤنډ په عکس کې تکه توره مالومیږي.

په ۱۷- شکل کې د التراساؤنډ یوه څپه ښودل شوې ده چې دامنه یانې امپلیتود (Amplitude) په A_0 ښیواودیوډول نسجونوڅخه بل ډول نسجونوته ننوځي. ددواړونسجونوپه سرحدي برخه کې درالویدونکې څپې A_0 یوه برخه انعکاس کوي A_R او یوه برخه A_T یې تیریږي. که چیرته د پورتني برخې نسجونو کثافت په ρ_1 اود التراساؤنډ سرعت په c_1 او دلاندې برخونسجونوکثافت په ρ_2 اود التراساؤنډ سرعت په c_2 سره وښیو،نودامپلیتود انعکاس A_R لپاره لاندنی معادله ترلاسه کیږي:

$$\frac{A_R}{A_0} = \frac{\rho_1 c_1 - \rho_2 c_2}{\rho_1 c_1 + \rho_2 c_2}$$

دالتراساونډ لویدونکي اودانعکاس شوي امپلیتو تناسب مساوي دی له:

$$\frac{A_R}{A_0} = \frac{\rho_1 c_1 - \rho_2 c_2}{\rho_1 c_1 + \rho_2 c_2}$$

که په یوه سطحه دالتراساونډ لویدونکی شدت په I_0 اوانعکاس شوی شدت په I_R وښیو، نود التراساؤنډ شدت قدرت تناسب مساوي دی له:

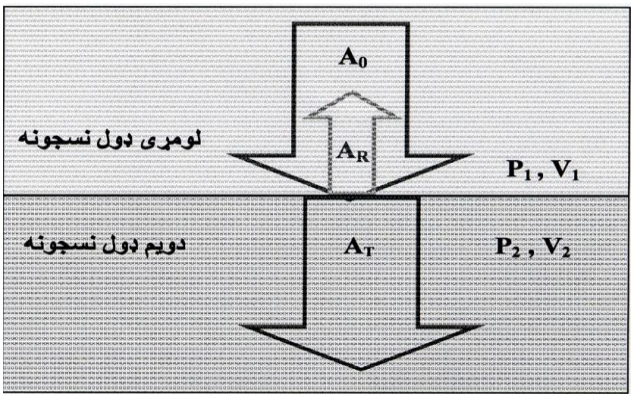

دالتراساونډ لویدونکی امپلیتودمساوي دی له = A_0

دالتراساونډ انعکاس شوی امپلیتودمساوي دی له = A_R

په دویم ډول نسجونوکې تیرشوی التراساونډ امپلیتودمساوي دی له = A_T

۱۳- شکل: د التراساؤنډ څپې ددوه ډوله نسجونوڅخه تیریږي، چې د التراساؤنډ مقاومت (Z)یې توپیرلري اوله دې کبله یوه برخه یې په سرحد ي برخه کې انعکاس کوي.

$$\frac{I_R}{I_0}=\left(\frac{A_R}{A}\right)^2=\left[\frac{\rho_1 c_1-\rho_2 c_2}{\rho_1 c_1+\rho_2 c_2}\right]^2$$

دکثافت ρ اود التراساؤنډ سرعت c حاصل ضرب ته د التراساؤنډ مقاومت (Z) یا امپیدانس (Impedance) ویل کیږی

$$Z_1=\rho_1\times c1 \quad ;Z_2=\rho_2\times c_2$$

په ۲- جدول کې دبدن ځینونسجونولکه هوا(Air) ، وازده (Fat)، هډوکو (Bone)، اوبو(Water)، ماغزو(Brain)، اوشلې غوښې لکه ینه (Liver) صوتي مقاومت په واحد کیلوګرام تقسیم په سانتي متر مربع اوثانیه ($Kg/cm^2.S$) ښودل شوی دی.

کله چې دالتراساونډ څپې بدن ته ننوځي، نو دیوه عمومي قانون په ډول ویلای شو، چې په هریوه سانتي مترژورونسجونواود هریوه میګا هرڅ فریکونسي په زیاتوالي سره دالتراساونډ انرژي د یو دیسیبل (Decible = 1 dB) په کچه کمښت مومي.

- **بیلګه**: دالتراساونډ څپې لومړی دپستو نسجونو (Soft tissues) نه تیریږي چې د التراساؤنډ مقاومت اویا په بل عبارت امپیدانس یې مساوي دی له: $Z_1 = 158\ kg/cm^2.s$ په پاتې لاره کې د هډوکوسره لګیږي چې د التراساؤنډ مقاومت یې د ۲- جدول له مخې $Z_2 = 722\ kg/cm^2\ s$ قیمت لري. دالتراساونډ انعکاس شوي قدرت I_R برخه مالومه کړی؟

- **حل**: داالتراساونډ نعکاس شوي قدرت دلاندې فرمول څخه ترلاسه کوو.

$$\frac{I_R}{I_0}=\left(\frac{Z_{muscle}-Z_{air}}{Z_{muscle}+Z_1}\right)^2=\left(\frac{158-722}{722+158}\right)^2=41\%$$

- **ځواب:** دپستونسجونو څخه په هډکوباندې درالویدونکي التراساونډ I_0 یوڅلویښت په سلوکې 41% بیرته انعکاس کوي.

- **بیلګه:** دالتراساونډ څپې په بدن کې لومړی دعظلاتونه تیریږي چې مقاومت یې $Z_{muscle} = 158\ kg/cm^2.s$ ټاکل شوی اوبیا وروسته دبدن په منځ کې په هوالګیږي چې مقا ومت یې $Z_{air} = 0,04\ kg/cm^2.s$ قیمت لري.
- **حل:**

$$\frac{I_R}{I_0} = \left(\frac{Z_1 - Z_2}{Z_2 + Z_1}\right)^2 = \left(\frac{158 - 0,04}{158 + 0,04}\right)^2 \approx 1,0$$

- **ځواب:** څرنګه چې دهوا لپاره د التراساؤنډ مقاومت د عظلاتوپه پرتله ډیرکوچنی قیمت لري نوله دې کبله یې په پام کې نه نیسو. داپه دې مانا چې دالتراساونډ لویدونکې وړانګې دانعکاس شووړانګوسره یوشان اومساوي دیوسره ده. پایله یې داده چې په هوا کې بشپړانعکاس منځ ته راځي. په بل عبارت سره هوا د التراساؤنډ وړانګولپاره لکه یوه هنداره مثال لري چې ټولې وړانګې بیرته انعکاس کوي اوهیڅ برخه وړانګې نه تېریږي. همدا لامل دی چې دهواترشا پراته نسجونه اوغړي په التراساونډ عکس کې نه مالومیږي. د بېلکې په ډول دبدن هغه غړي چې دهوا نه ډك وي لکه سږي، خیټه اونورهم نه شو لیدلای.

د التراساؤنډ انعکاس،انکسار اوشیندنه (Reflection, Refraction and Scattering)

کله چې د التراساؤنډ څپې تریوې ټاکلې زاویې لاندې دیوه جسم یانې یوشي په سطحه ولګیږي، نودانکسار، انعکاس اود التراساؤنډ څپودشیندنې فزیکي کړنلاره منځ ته راځي.
د۱۴- شکل سره سم لاندني پارامترپه پام کې نیسو:

- ☑ د التراساؤنډ څپولویدنکې زویه α_1 د انکسارزاویې α_3 سره یوشان ده
- ☑ دانکسارزاویه په α_2 ښیو، نو لروچې: $\text{Sin}\ \alpha_2 = \text{Sin}\ \alpha_1 \times c_2/c_1$
- ☑ دعمودي لویدونکوڅپو لپاره دانکسارضریب r په لاندې ډول ترلاسه کیږي:

$$r = \frac{p_r}{P_e} = \frac{(Z_1 - Z_2)}{(Z_1 + Z_2)}$$

په پورتنی معادله کې P_e او P_r په خپل وارسره د لویدونکوڅپوصوتي فشار اودانعکاس شووڅپوصوتي فشارمانا لري. که دتوپیرلرونکونسجونوپه پوله کې همواره سطحه شتون ولري،اورالویدونکې څپی په عمودي توګه ورباندې ولګیږي،نوانعکاس شوې څپې د التراساؤنډ کوپړی transducer ته بیرته ورګرځي اوهلته اندازه کیدای شي. که دنسجونوسرحدي برخه همواره نه وي،نودشیندل شووڅپویوازې یوه برخه تر ټاکلې زاویې لاندې د التراساؤنډ کوپړی ته رسیدلای شي.

☑ د التراساؤنډ انعکاس،انکسار اوشیندنه د التراساؤنډ عکس ترلاسه کولوپه موخه ،یوه بنسټیزه فزیکي کړنلاره تشکیلوي، چې په پایله کې د یوه غړې اناټومي او مورفولوژي بدلون پیژندلای شو

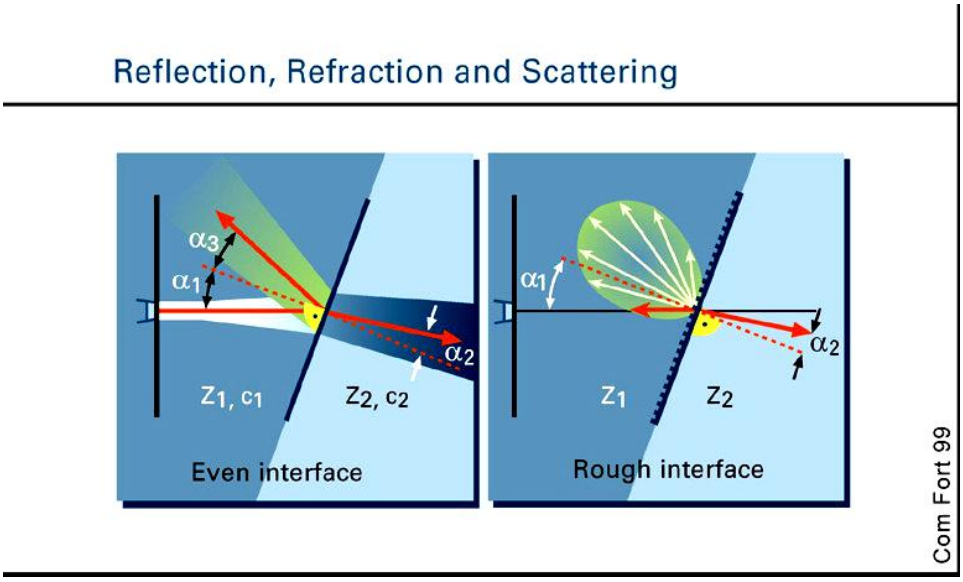

۱۴- شکل: دتوپیر لرونکو موادو په سرحدي برخه کې، په یوه همواره اویوه نه همواره سطحه کې د التراساؤنډ انعاس،انکسار او شیندنه (پراګندګي) ښودل شوې ده (Siemens).

په نسجونوکې د التراساؤنډ جذب کید لوقانون (Absorption Law)

د التراساؤنډ دجذب کیدلوقانون په ډاګه کوي چې د التراساؤنډ څپې دنسجونوڅخه دتیریدلوپه ترڅ کې یوفزیکي غبرګون ترسره کوي اوپه پایله کې د التراساؤنډ میخانیکي انرژي په حرارتي انرژي اوړي. کله چې د التراساؤنډ څپې بدن ته ننوځي، نوهلته دنسجونوسره فزیکي غبرګون

کوي. د بېلکې په ډول لکه انکسار، انعکاس ، شیندنه اوپه نسجونوکې جذب کیدل اونور. په پایله کې د التراساؤنډ څپوانرژي دلاندني فرمول په بنسټ کمښت مومي:
په یوه ماده او یا په نسجونو کې د التراساؤنډ دجذب کیدلوقانون په لاندې ډول لیکلای شو:

$$P(x) = p_0 \times e^{-\alpha \bullet f \bullet x}$$

(Exponential Function)

- ☑ P(x) = دبدن په x ژوره برخه کې د التراساؤنډ فشاراندازه
- ☑ P_0 = د بدن په سطحه کې د التراساؤنډ فشار
- ☑ α = دجذب ثابته
- ☑ F = فریکونسي (رپیدل یا اهتزاز). کله چې په یوه ثانیه کې یواهتزازترسره شي، نودهرڅ په نامه یادیږي. دفریکونسی واحد هرڅ دی اومساوي دی له: (Herz = s^{-1} = 1Hz)

د التراساؤنډ دجذب کولومعادله دیوې اکسپونینشل تابع (Exponential Function) بڼه لری، اودژوروالي، فریکونسي اودجذب ثابتې په اړوند د التراساؤنډ جذب کیدنه په همغه کچه زیاتیږي:

- ☝ څومره چې دجذب ثابته غټه وي
- ☝ څومره چې د التراساؤنډ فریکونسي لوړوي
- ☝ څومره چې د التراساؤنډ څپې په نسجونوکې ژورې ننوځي

د التراساؤنډ جذب کیدل (Absorption) دنسجونودژوروالي (Depth = 2x) اود التراساؤنډ څپوفریکونسي سره معکوسا متناسب ده. که په نسجونوکې ژوروالي په سانتي متراودفریکونسي واحد په میګا هرڅ(MHz) سره وښیو، نود التراساؤنډ جذب کیدلولپاره یومنځنی قیمت دلاندې فرمول څخه ترلاسه کوو:

$$Absorption \approx \frac{0,6}{cm \bullet MHz}\, dB$$

دپام وړ:

- د التراساؤنډ انکساراوانعکاس کړنلاره په هغو نسجونوکې منځ ته راځي چې جوړښت یې د التراساؤنډ څپواوږدوالي λ څخه ډیرغټ وي. (Structure >> λ)
- د التراساؤنډ جذب کیدل اوشیندل، په هغو نسجونوکې منځ ته راځي چې جوړښت یې د التراساؤنډ څپواوږدوالي λ څخه کوچنی وي. (Structure < λ) . نوموړې فزیکي کړنلاره دنسجونوپه ارتجاعي خواصو، کثافت اود التراساؤنډ په فریکونسي پورې هم اړه لري. کله چې د التراساؤنډ څپې په نسجونوکې جذب شي نو هلته تودوخې منځ ته راځي. په نسجونوکې د التراساؤنډ جذب کیدل د التراساؤنډ په فریکونسي، دنسجونوپه ژوروالي، اودنسجونوپه ډول پورې اړه لري.

- څرنګه چې د التراساؤنډ څپې دنسجونودژورتیا سره سم کمزورې کیږي، نوددې اړتیا لیدل کیږي،چې دتخنیکي کړنلاروپه مرسته سره انعکاس شوي زیګنالونه بیرته غټ شي، ترڅودمونیتوریه مخ دلیدلووړوګرځي. نوموړې کړنلارې ته دژورتیا زورورکولوجبران (Depth Gain Compensation) ویل کیږي.

شیندل: (scattering)

کله چې دالتراساونډ څپې په بدن کې دداسونسجونوسره غبرګون وکړي، چې صوتي همواري سطحې وه نه لري اویا په دومره کچه غټې وي،چې د التراساؤنډ څپواو.دوالي سره برابرې وي،نو په دغو نسجنو کې د التراساؤنډ څپې هرې خواته شیندل کیږ

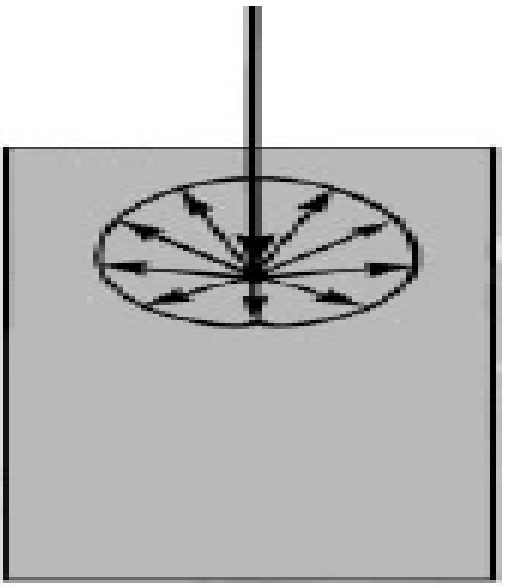

۱۴الف شکل : په یوه جسم باندې دالتراساونډ څپې عموداً لګیږي اودغبرګون څخه وروسته هرې خواته شیندل کیږي.

دامپلیتودکموزرتیا: (Amplitude attenuation)

کله چې دالتراساونډ څپې بدن ته ننوځي، نوپه خپله لاره کې دنسجونو مالیکولونه سره هراړخیز فزیکي غبرګون کوي، اوپه پایله کې د التراساؤنډ لویدونکې لومړنی څپې لمن یا دامنه (Amplitude = A_0) دژوروالي وا تن (d) اودجذب ضریب الفا α په اړوند لکه یوه اکسپونینشل تابع کمښت مومي.

هرڅومره چې د التراساؤنډ کوپړی transducer فریکونسي لږوي په همغه کچه د التراساؤنډ څپې په بدن کې ژورې ننوځي.

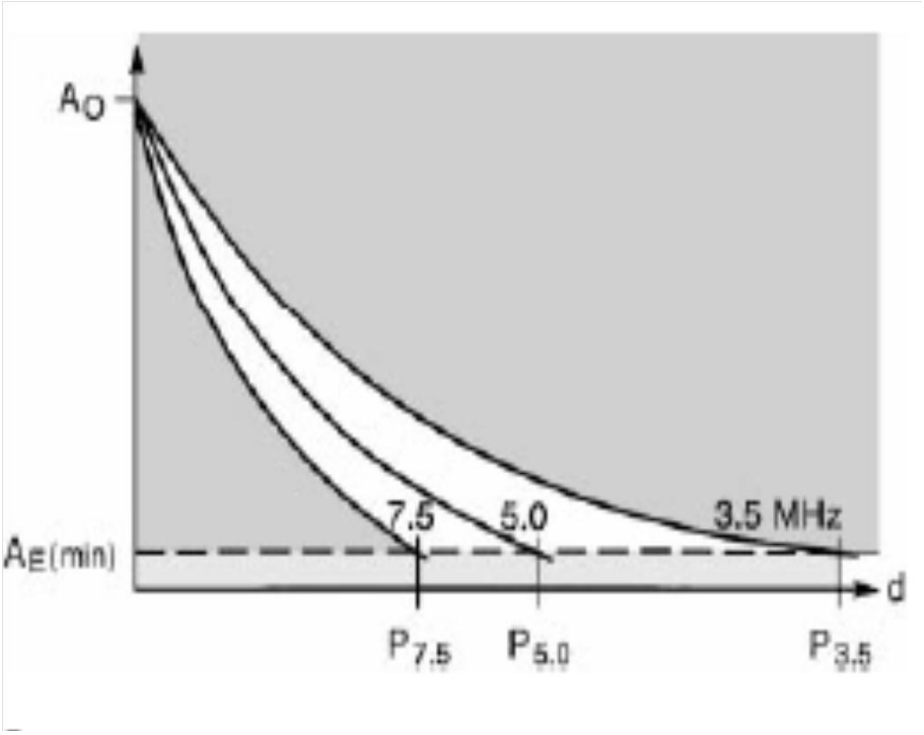

۱۴ب شکل : په عمودي محورکې دالتراساونډ څپې امپلیتود A_0 اوپه افقي محورکې دیوه جسم پنډولی کښل شوی دي . دالتراساونډفریکونس درې نیم 3,5 MHz پینځه میګاهرڅ 5 MHz اواوه نیم میګاهرڅ 7,5 MHz قیمت لري .دامپلیتودکمښت دجسم ژورتیا d په تابع سره کښل شوی دی . هغه غړي چې دبدن پوستکي ته نږدې موقعیت ولري دلوړفریکونس په مرسته خورابنه پیژندل کیږي .

انعکاس:(Reflection)

کله چې په بدن کې دالتراساونډ څپې د صوتي مقاومت ($Z_1;Z_2$) په تړاو د توپیر لرونکونسجونوڅخه تیریږي، نویوه برخه یې بیرته د التراساؤنډ کوپړی خواته سم سیخ انعکاس کوي(Reflected pulse) اوبله برخه یې مخامخ تیریږي(Transmitted pulse). که چیرته دالتراساونډ څپې په لاره کې لومړی د پستونسجونو(Soft tissues) اوبیا دهواڅخه (Air) څخه تیریږي، نولویدونکې څپې په بشپړه توګه انعکاس کوي(Total reflection). همدا لامل دی چې په بدن کې دهواصوتي عکس تك توربښکاري، داځکه چې دهواصوتي مقاومت دپستونسجونوصوتي مقاومت سره ډیرتوپیرلري اوپه هغه ځاې کې چې هوا وي،نوهلته د التراساؤنډ څپې ګر د سره نه رسیږي.

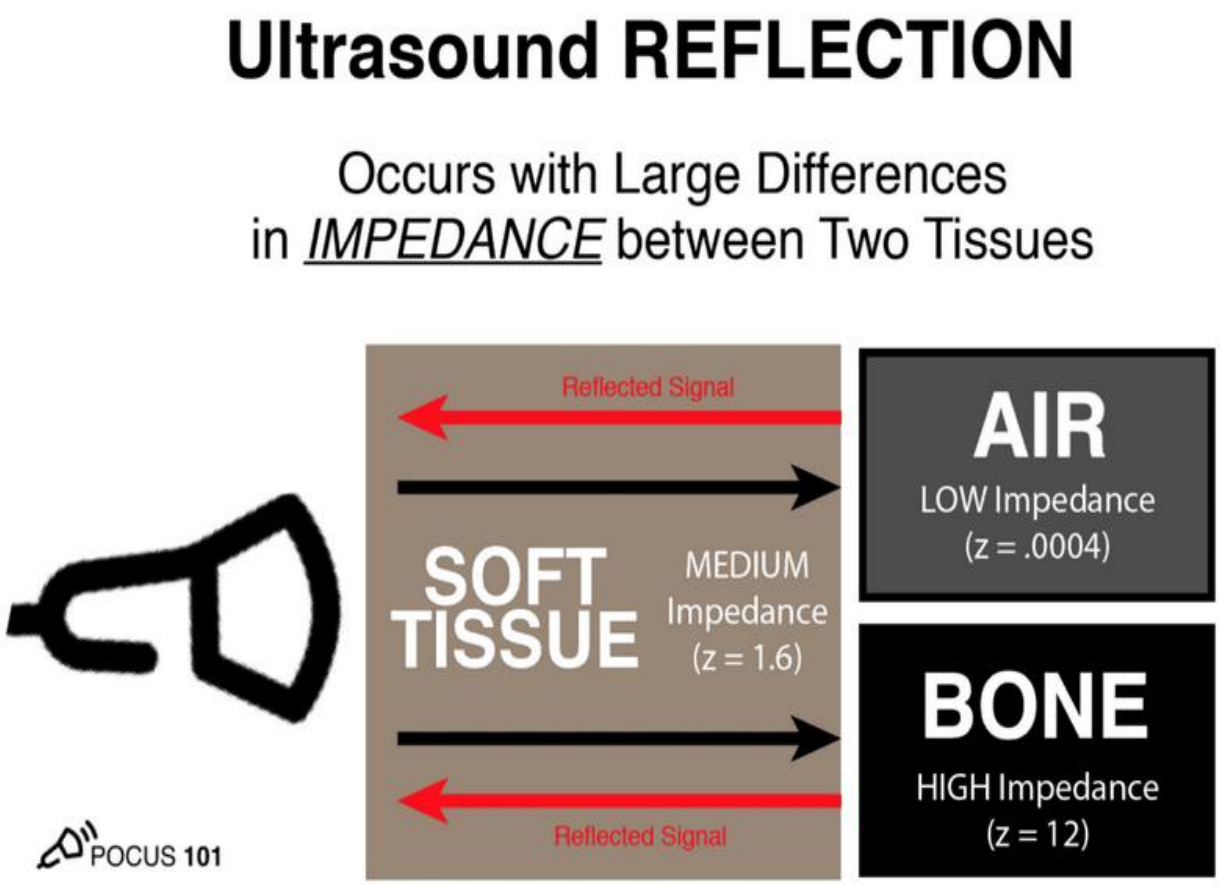

په پورتني ګراف کې دالتراساونډڅپې دیوې سرچینې څخه راوځي اوپه توپیرلرونکومادوباندې لګیږي چې دهغوی مقاومت یعنې امپدانس impedance دیوه بل څخه توپیرلري . دبېلګې په توګه لکه نرم نسجونه ،هوا اوهډوکي .

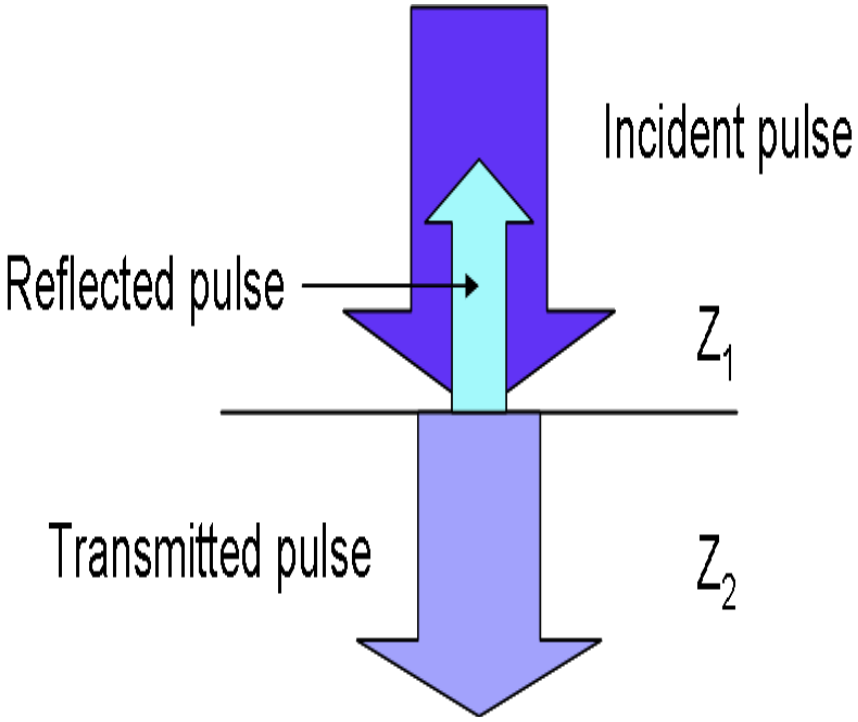

۱۴ ت شکل : دالتراساونډ څپې دیوه جسم په سطحه باندې عموداً لګیږي . یوه برخه التراساونډ Z1بیرته انعکاس کوي اوبله برخه یې Z_2 سم سیخ په جسم کې ننوځي .

دانعکاس ضریب مساوي دی له :

$$IRC = \frac{reflected\ int\ ensity\left(W/cm^2\right)}{incident\ int\ ensity\left(W/cm^2\right)} = \left(\frac{Z_2 - Z_1}{Z_2 + Z_1}\right)^2$$

جذب : (Absorption)

کله چې دالتراساونډ څپې بدن ته ننوځي، نویوه برخه یې په نسجونوکې جذب کیږي اوپه تودوخې اوړي. دالتراساونډ څپې په پستونسجونوکې لکه ینه اوپښتورګې کې د فریکونسي په اړوند سم سیخ اوپه هډوکوکې دفریکونسي په مربع سره جذب کیږي.

په ۱۴-شکل کې د التراساؤنډ څپو دکمزورتیا اوجذب کړنلاره د دری نیم میګاحرڅ، پینځه میګا حرڅ اواوه نیم میګاحرڅ فریکونسي لپاره پرلیکه شوی ده. همدالامل دی چې دهډوکو ترلاندی برخه نسجون پیژندنه دالتراساونډ په عکس کې کیدای نه شي او تکه توره مالومیږي، داځکه چې هلته د التراساؤنډ څپې نه رسیږي.

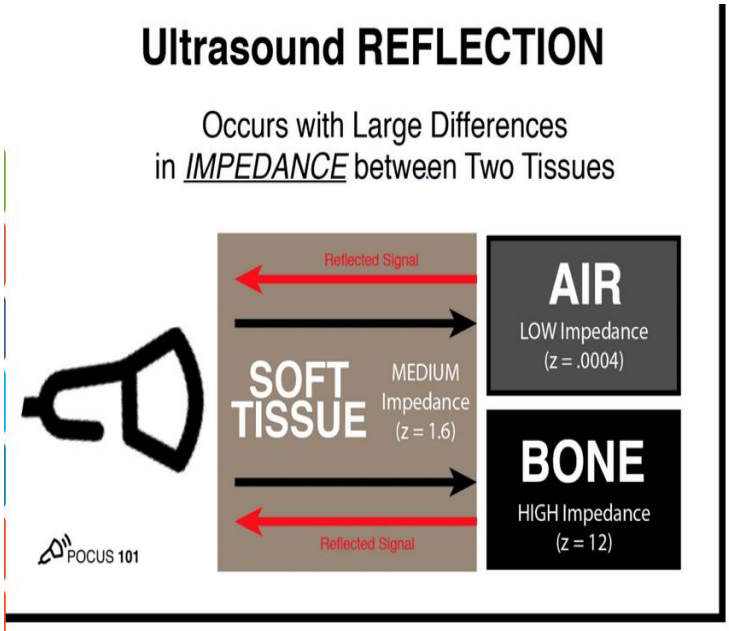

Ultrasound Physics – Reflection

Ultrasound Reflection with "Bright" Pleural Line and A-lines

په پورتني ګراف کې دالتراساونډ څپې په Pleura باندې لګيږي او دانعکاس په نتيجه کې سپين رنګ ځانته غوره کوي

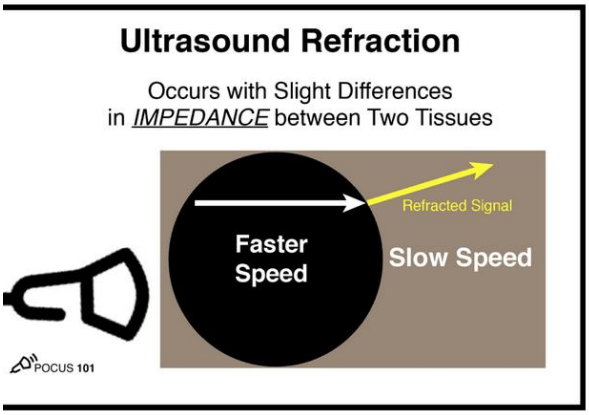

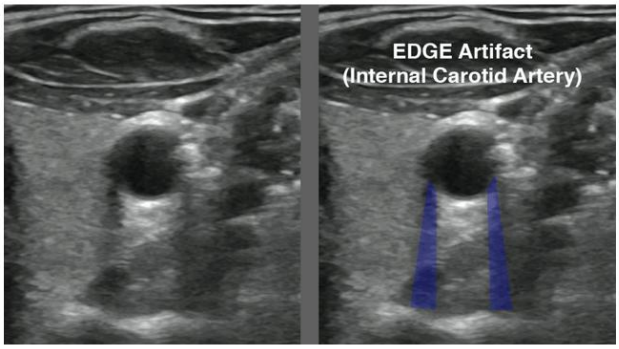

Refraction causes Edge Artifact in Carotid Artery

په پورتني ګراف کې دالتراساونډ څپې په carotoid artery باندې لګيږي اودانعکاس په نتيجه کې د څنډې ارتيفاکټ Edge artifact منځ ته راځي .داځکه چې دشريان اودشاوخوانسجونوترمنځ دتوپيرلرونکی مقاومت امپيدانس شتون لري

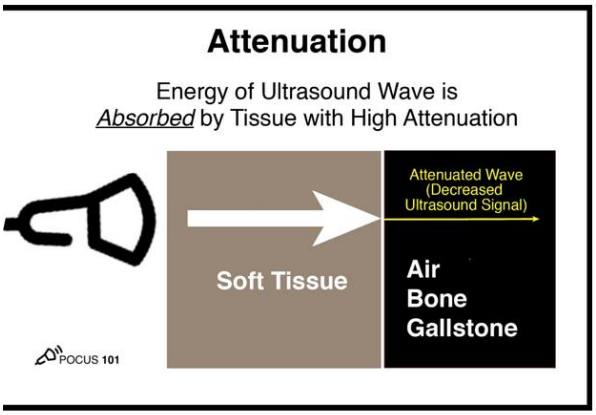

Ultrasound Physics – Attenuation and Absorption

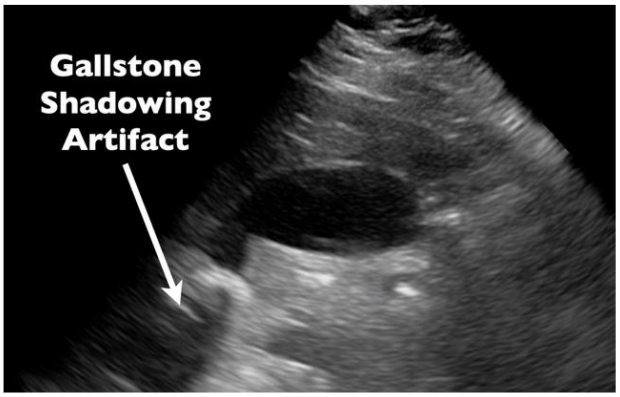

Attenuation causing Gallstone Shadowing Artifact

په پورتني ګراف کې ښوول شوې ده چې دالتراساونډ څپې دصفراپه کڅوړه کې په ډبره gallstone باندې لګيږي اوشاخواته سيوره منځ ته راځي . نوموړې کړنلارې ته دسيورې ارتيفاکټ په نوم يادېږي .

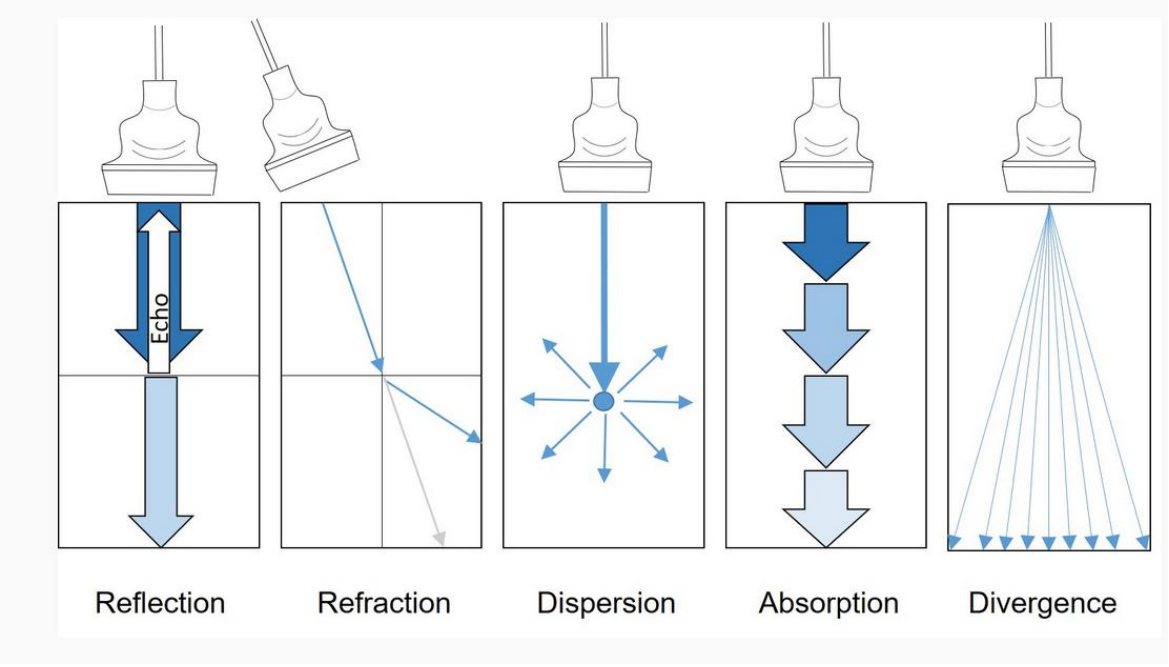

په پورتني شکل کې دالتراساونډسرچينې څخه څپې راوځي اوپه يوه ماده باندې لګيږي . دمادې سره لاندې غبرګونونه منځ ته راځي. جذب ،انعکاس ، انکسار،شيندنه ،ديورګينځ اوداسې نوردرواخله .

انکسار Refraction

کله چې دالتراساونډڅپې په لاره کې ددوه ډوله نسجونوسره ولګیږي چې دهغوی فزیکي اوبیالوژیکي جوړښت لکه کثافت ،مقاومت اونور دیوه بل سره توپیر ولري نودسرحد په برخه کې خپل سمت ته تغیرورکوي .

په التراساؤنډ کې د "Anechoic" اصطلا پدې معنی ده چې داړونده نسجونوپه داخل کې هیڅ داخلي صوت نه خپریږي او په بشپړ ډول تور ه بڼه لري.

دلته د هغو جوړښتونو لیست دی چې په التراساؤنډ کې "Anechoic" یا تور ښکاري: لکه وینه ، مثانې کڅوړه، ترانسډیتیو pleural effusions، ascites، cysts، gallbladder.

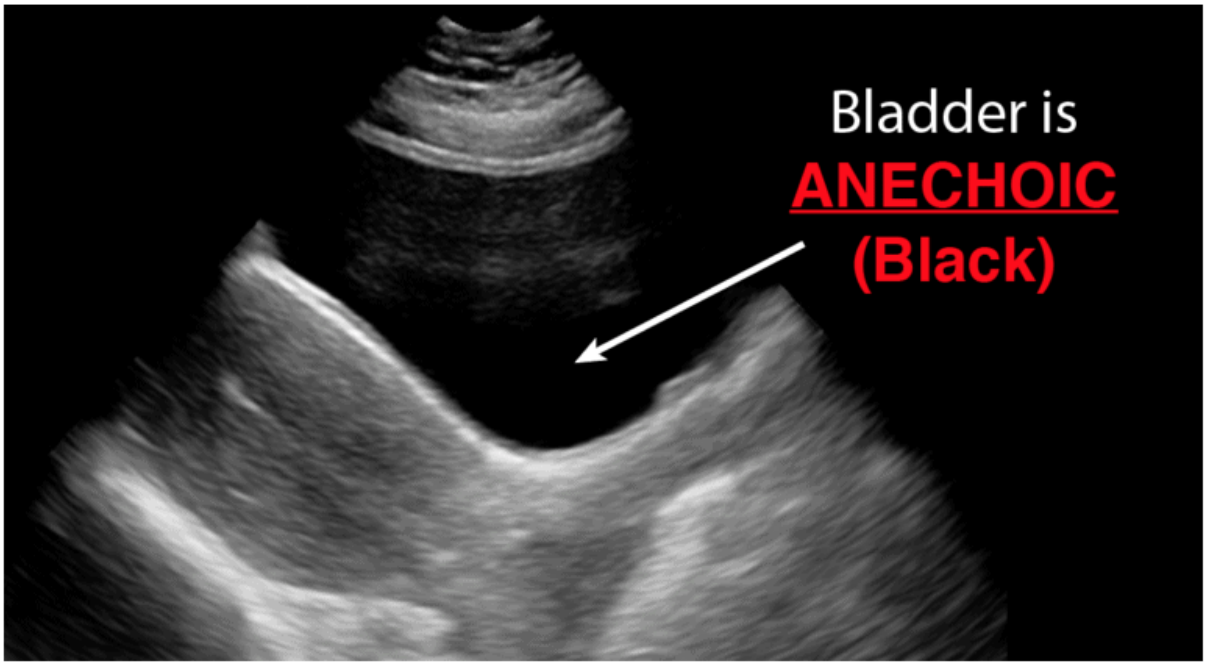

Anechoic Bladder

دالتراساونډپه عکس کې مثانه توره ښکاري . نوموړې غبرګون ته anechoic ویل کیږي

Hyperechoic (روښانه / سپین)

په التراساؤنډ کې د "Hyperechoic" اصطلاح پدې معنی ده چې یو څانګړی جوړښت د شاوخوا جوړښتونو په پرتله ډیرانعکاس ورکوي gives off MORE echoes چې پایله یې روښانه / سپین ښکاري. لاندې د pleural

کرښـــې یـــوه بیلګـــه ده چـــې د شـــاوخوا نـــرم نســـج پـــه پرتلـــه "Hyperechoic" (روښانه/سپینه) ده.

Hyperechoic (Bright/White) Pleural Line

په پورتني شکل کې دالتراساونډ څپې په pleural Line باندې لګیږي اودانعکاس څخه وروسته سپین رنګ ځانته غوره کوي

HYPOechoic (تور / خړ)

پـــه التراســـاؤنډ کـــې د "Hypoechoic" اصـــطلا پـــدې معنـــی ده چـــې یـــو ځـــانګړی جوړښـــت د شـــاوخوا جوړښـــتونو پـــه پرتلـــه لـــږ انعکـــاس ورکـــوي gives off fewer echoes چـــې پـــه پایلـــه کـــې تـــور یـــا ډیـــر خـــړ ښـــکاري. پـــه لاندې انځـــور کـــې دنـــاروغ د ښي پښتورګي په پرتله د هایپوکویك (تور) ځګر سره هیپاتیت لري:

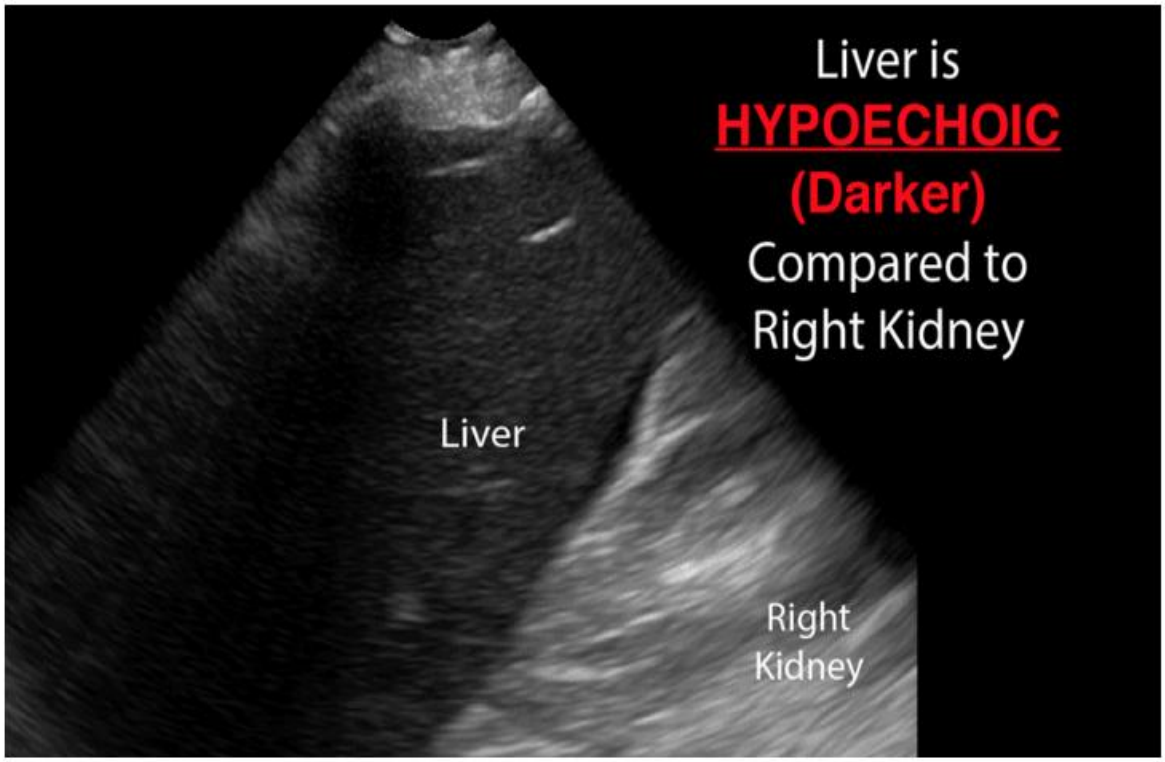

Hypoechoic Liver with Acute Hepatitis resulting in Darker/Grey Appearance

په پورتني التراساونډ تصویرکې څرګندیږي چې دسږي نسجونه دښي پښتورګې په پرتله دالتراساونډ څپوته لږانعکاس ورکوي اوپه پایله کې تورښکاري یعني hypoechoic

ISOechoic (ورته)

په التراساؤنډ کې د "Isoechoic" اصطلاح پدې معنی ده چې یو ځانګړی جوړښت د التراساؤنډ سکرین پرده screen. کې د بل جوړښت سره دصوت ورته انعکاس echoes similar ورکوي. د مثال په توګه، تاسو کولی شئ ووایئ چې دالتراساونډ په عکس کې د Left kidney cortex دطحال په څیر د Parenchyma Spleen یوشان یعنې ورسره مشابه انعکاس isoechoic لري.

Spleen is Isoechoic compared to Cortex of Left Kidney Cortex

په پورتني شکل کې دیوشان ته انعکاس کړنلاره ښوول شوې ده . دبېلګې په توګه دالتراساونډ په عکس کې د Left kidney cortex دطحال په څیر د Spleen Parenchyma یوشان یعنې ورسره مشابه انعکاس isoechoic لري

فریکونسي اوپه نسجونوکې د التراساؤنډ ننوتنی کچه (Frequency and Penetration Depth)

د التراساؤنډ فریکونسي په نسجونوکې د التراساؤنډ ننوتلوپه ژورتیا باندې سم سیخ اغیزه لري. دننوتنې ژورتیا هغه واټن ته ویل کیږي، چې د التراساؤنډ کوپړی څخه پیل کیږي اوپه بدن کې ترټولوژورغړې پورې رسیږي، چې دالتراساونډ عکس یې بې له نیمګړتیا او بشپړدمونیتورپه پرده دلیدلووړوي. په نسجونوکې د التراساؤنډ دننوتلوژوروالی نه یوازې په فریکونسي پورې اړه لری، بلکه دنسجونوپه ډول پورې هم اړه لري.

✍ د التراساؤنډ دننوتلوژوروالی دفریکونسي په تابع سره برعکس متناسب دی

هغه غړې اونسجونه چې دبدن سطحې ته نږدې پراته دي، د التراساؤنډ کوپړی (ترانسدیوسر) په لوړفریکونسي ښه لیدل اوپیژندل کیږي اوهغه چې په بدن کې ژورپراته وي، په ټیټ فریکونسي التراساؤنډ کوپړی ښه لیدل او پیژندل کیږي.

ځایزحل (Spatial Resolution)

ځایزحل ترټولوهغه کوچنۍ واټن دی چې ددووشیانواویا ددووټکوترمنځ دتوپیراو تشخیص وړوي. موږددوه ډوله ځایزحل ترمنځ توپیرکوو. لومړی محوري ځایزحل *(Axial Resolution)* چې د التراساؤنډ دخپریدلوپه سمت کې پروت دی اودویم هغه ځایزحل دې، چې د التراساؤنډ دخپریدلوپه ساره برخه کې پروت دی اوافقي حل (اړخیزحل) *lateral resolution* ورته ویل کیږي.

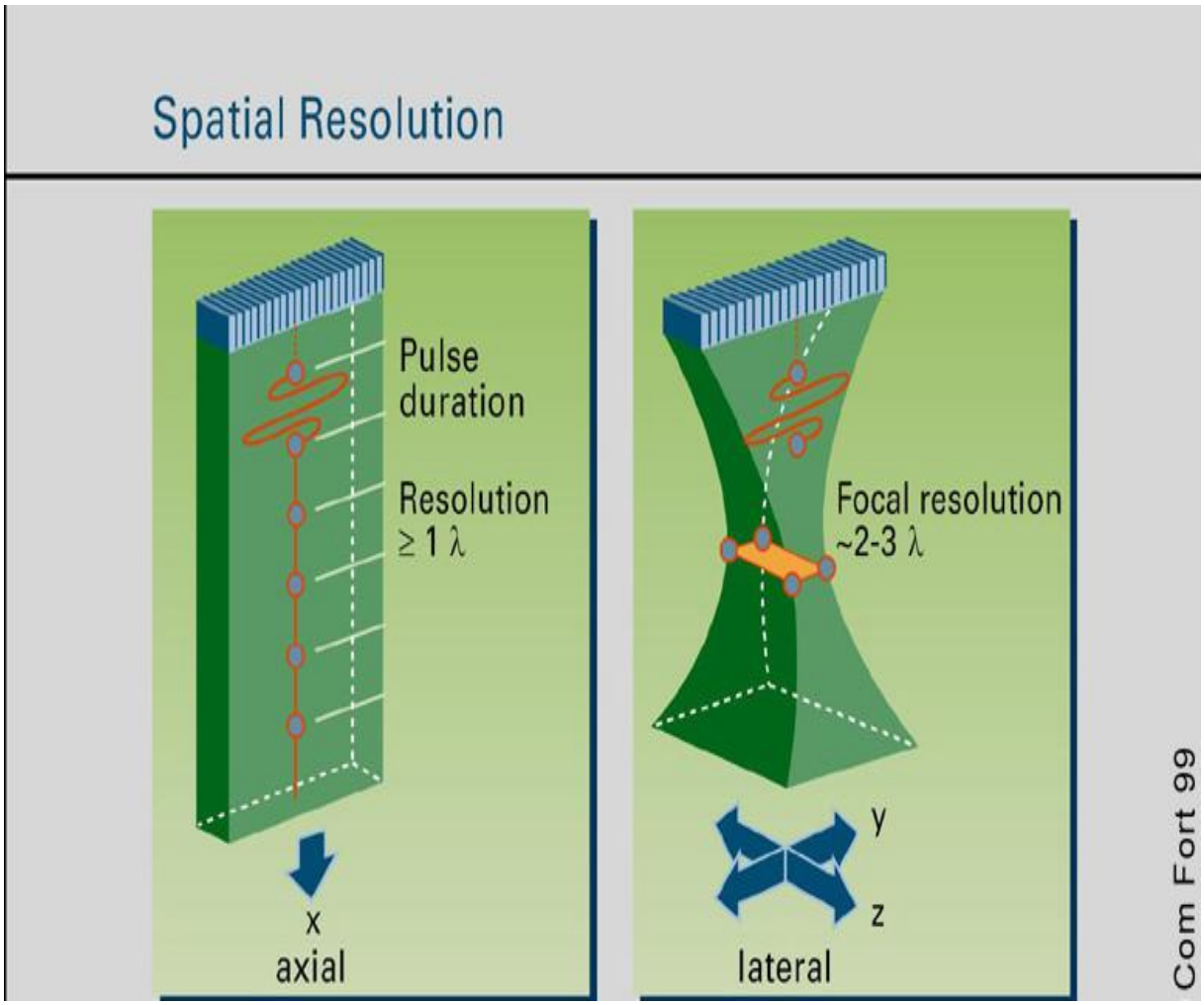

۱۵- شکل : ښي اړخ ته افقي ځایزحل اوکینې اړخ ته محوري ځایز حل ښودل شوی دی(Siemens).

✍ ځایزحل دفریکونسي تابع ده اوهرڅومره چې فریکونسي زیاتیږي په همغه کچه ځایزحل کمیږي دا په دې مانا چې لوړفریکونسي دنسجونوصوتي عکس بڼه سموي. د ځایزحل واحد ملي متردی. دبیلګه په ډول د ددری نیم میګا هرڅ لپاره ځایزحل لږڅه نیم ملی مترقیمت لري. (3,5 MHz = 0,44 mm)

✍ افقي حل دیوې خواد فریکونسي تابع ده اودبلې خوا په دې پورې اړه لري چې څومره شمیرکوچني کریستالونه (Array elements) د التراساؤنډ په پروب probe کې ځای پر ځای شوي دي. برسیره په دې افقي حل په دې پورې هم اړه لري، چې د التراساؤنډ څپودفوکس کولوکړنلاره په میخانیکي ډول اوکه په الکترونیکي ډول ترسره کیږي.

✍ په ۱۵– شکل کې محوري اوافقي دواړه ځایزحلونه اوهمدارنګه د التراساؤنډ پروب probe دګڼ شمیرکوچنیوکریستالونوسره ښودل شوی دی.

دالتراساونډ سرچینې نږدې اولیرې ساحې
(Ultrasonic nearfield and farfield)

کله چې د التراساؤنډ سرچینې څخه څپې راووځي نوپه لاره کې د التراساؤنډ یوه ټاکلې ساحه جوړوی. په 16 شکل کې د التراساؤنډ کوپړی (Transducer) په لاندې ژوره برخه کې دالتراساونډ نږدې اولیرې ساحې اوهمدارنګه دفوکس کولودری ډوله سیمې ښودل شوې دي.

لومړی: پخپله د التراساؤنډ کوپړی یانې ترانسدیوسر(اړوونکی): دغه برخه د التراساؤنډ سرچینه تشکیلوي اودلږڅه دوه سوؤکوچنیوپیڅوبریشنایزتوتوڅخه جوړه ده.

دویم: دالتراساونډ نږدې ساحه:

په نومورې ساحه کې د التراساؤنډ فشارزیګنال په ساره اړخیزپرې شوي برخه کې دالکترونیکي اومیخانیکي کړنلاروپه مرسته سره اولتراسونډ دری ځایه فوکس شویدی.

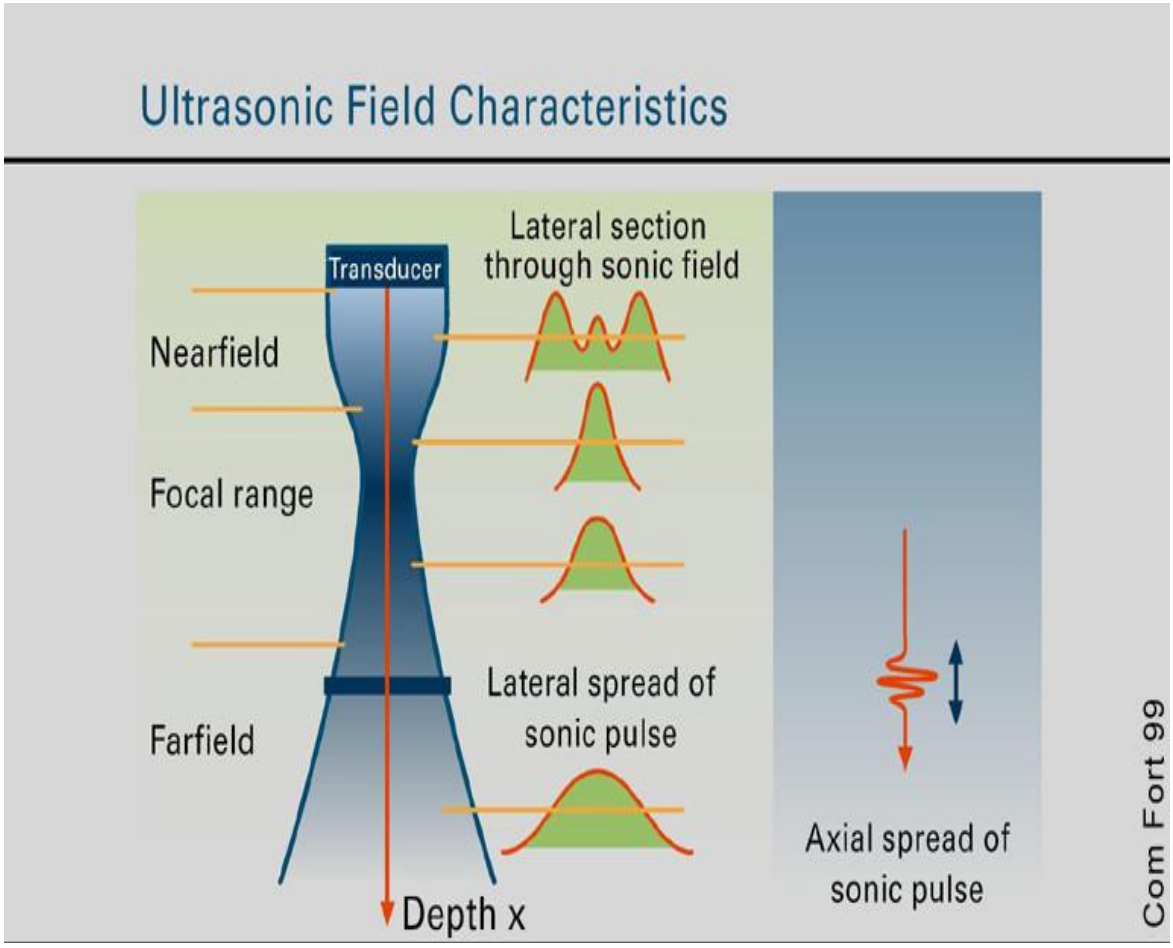

۱۶- شکل:په عمودي محورکې دالتراساونډ نږدې ساحه (Nearfield)، دفوکس سیمه (Focal range) اولیږې ساحه (Farfield) ښودل شوېده. په نوموړوساحو کې په افقي محورکې د التراساؤنډ زیګنال منحني بڼه پر لیکه شوې ده (Siemens).

دالتراساونډ کوپړی Probe ډولونه

دالتراساونډکوپړی transducer په نوم یادیږي .

ټرانسډوسرtransducer یوه الکترونیکي آله ده ، چې د پروب probe په نوم هم یادیږي اودناروغ معاینه کولوپه ترڅ کې په لاس کې نیول کیږي . دالتراساونډکوپړی transducer داسې ځانګړتیاوې لري چې یوخوا د التراساؤنډ څپې تولیدوي اوبلخوا هغه انعکاس شوې څپې ځان ته رانیسي چې دبدن غړوسره دغبرګون په نتیجه کې بیرته انعکاس کوي . دواړه د غږ څپې تولیدوي او د غږونو ترلاسه کولو لپاره کارول کیږي. لیږدونکی عموما د جنراتور په توګه د 10٪ وخت په اړه کار کوي او د رسیدونکي په توګه نور 90٪. په ټرانسډیوسر کې یو عنصر شامل

دی، د لیږدونکي او رسیدونکي سره د الکترود ارتباط، د ملاتړ مواد، یو مطابقت لرونکی پټ، او یو محافظتي مخ شامل دی.نن ورځ دالتراساونډ پروب ډیر ډولونه شته دي چې ځینې یې په لاندې شکلونو کې ښودل شوي دي. د کارولوپه موخه دهغوی ټاکل په دې پورې اړه لري، چې د بدن په کومه برخه کې اوکوم یو غړی تر پلټنې لاندې نیول کیږي. دبیلګه په ډول یو غړی لکه زړه چې په بدن کې ژورپروت دی، دیوه منحني شکله پروب (Sectorscanner) په مرسته چې فریکونسي یې ډیر لوړ نه وي (2 MHz) تر پلټنې لاندې نیسو. دټیټ فریکونسي پروب ګټه په دې کې ده چې په بدن کې ژورننوځي، خونیمګړتیا یې داده، چې ځایزحل یې لږ دی. که چیرته وغواړو چې دبدن پوستکي ته نږدې غړو اویا نسجونواناتومي اومورفولوژي ښه وپلټو، نوبیاد التراساؤنډ یوه داسې پروب ته اړتیا شته، چې لوړ فریکونسي ولري لکه (20-40 MHz) . دا ځکه چې دلوړفریکونسي التراساؤنډ پروب ځایزحل زیا ت دی، خو څپې یې په بدن کې دومره ژورې ننوتلای نه شي.

فریکونسي	ژوروالی	د تشخیص کوونکي غړی نوم	په بدن کې دالتراساونډ دژورننوتلوواټن او فریکونسي ترمنځ اړیکې
			زړه اوماغزو: دوه نیم میګا هرڅ
			ینه اوتوری: دری نیم میګاهرڅ
			پوښتورګی اوتریخی: پینځه میګا هرڅ
			تایراید: اوه نیم میګا هرڅ
			سترګې اوسینه: اوه نیم میګا هرڅ
			دپوستکي لاندې نسجونه: پینځه لس میګا هرڅ
			پوستکی: دشلونه پورته میګا هرڅ

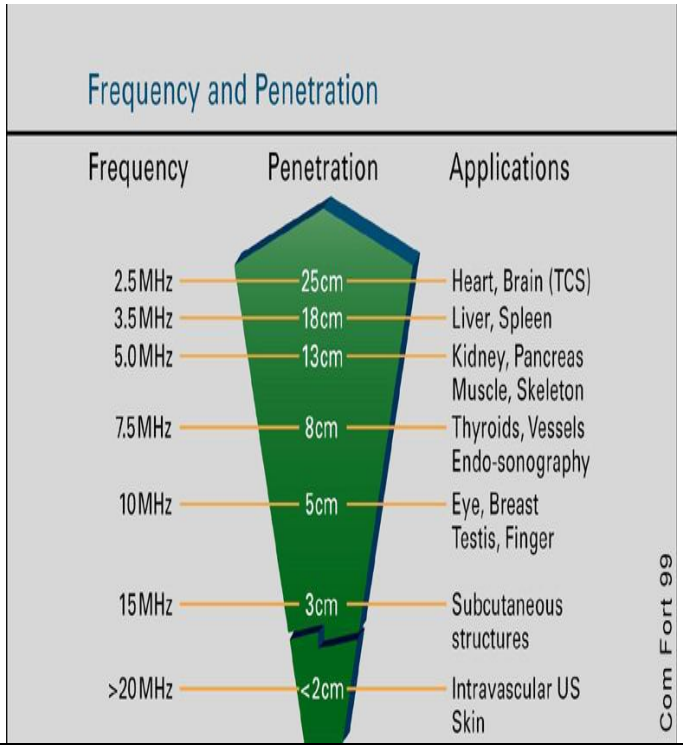

۱۷- شکل: په کیڼ اړخ کې د التراساؤنډ فریکونسي په واحد میګاهرڅ، په منځ کې د التراساؤنډ دننوتلوژورتیا په واحدد سانتي متر اوپه ښي اړخ کې دپلټونوکوغړونومونه لیکل شوي دي. دبیلګه په ډول دسترګو،سینې اوګوتودپلټنولپاره لس میګا هر څ کوپړی کارول کیږي.

دالتراساونډ پروب Probe ډولونه په لاندې ډول دي:

✍ په لیکه برابره شوې کوپړی Probe (Linear array transducer):

نوموړي سرکوپړی څلورکونجه بڼه لري ،اوپه یوه همواره سطحه، دالتراساونډ لړڅه څلور سوه کریستالونه دیوه بل سره موازي څنګ په څنګ نښتي وي. دغه کریستالونه چې په یوه سمه سیخه لیکه پراته دي، دهغوی څخه یوه ډله دیوه څرمه اوپرلپسې فعال کیږي. دالتراساونډ انعکاس شوو څپوعکس څلورکونجه بڼه لري، دا ځکه چې دبدن برخې په موازی ډول رڼاکیږي. دپروب کریستالونه په ډله ایزه توګه دبریښنایزمتناوب زیګنال په مرسته اوپه الکترونیکي ډول تحریك کیږی.

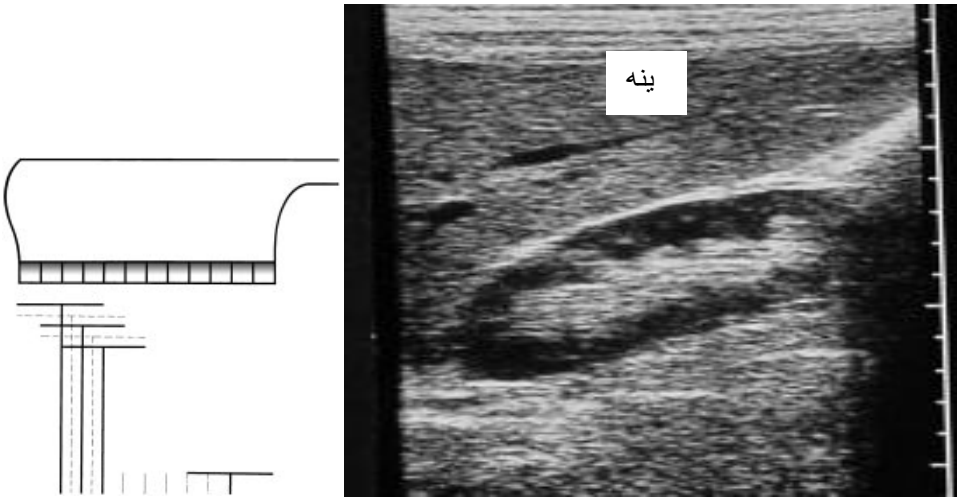

ښی پوښتورګی (Ren)

په لیکه برابره شوی پروب (Linear array transducer):

دینې اوښي اړخ پښتورګي نورمال عکس ښوول شوی دی چې دواړه غړي په اوږدوپړی شویدی.

✍ منحني ډوله کوپړی یا پروب (Curved array transducer) :

په نوموړي کوپړی یاپروب کې، دیوې نیم دایرې د څنډې په کږه برخه کې کریستالونه څنګ په څنګ اوموازي ځای په ځای شوي دي. دالتراساونډ عکس یې دیوه سیکتور(Sector scanner) بڼه لري. ددغه ډول کوپړی یاپروب ښه والی په دې کې دی، چې لیرې اوپه څنګ کې پراته نسجونه هم پیژندلای شي. داځکه چې وړانګې یې دیوه بل څخه لیرې کیږی (متباعد Divergence) اوله دې کبله دالتراساونډ وړانګولپاره یوه غټ کړکی لري.

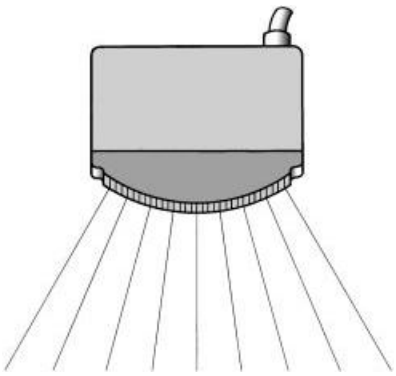

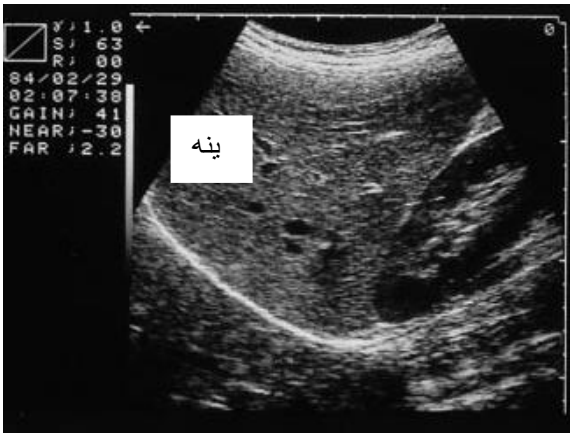

ښئ پوښتورګی (Ren)
منحني ډوله کوپړی یا پروب (Curved array transducer):
دیني او ښي اړخ پښتورګي نورمال عکس چې په اوږدوپړی شویدی.

✍ څرخیدونکې کوپړی یاپروب (Mechanical sector scanner) :

دالتراساونډ کوپړی یاپروب دری کریستالونه لري، چې په یوسلوشل درجه زاویه دیوه بل څخه لیرې په یوه دایره پراته . هریوکریستال په خپل وارسره د التراساؤنډ څپې استوي اوهم انعکاس شوې څپې بیرته رانیسي. دغه دری واړه کریستالونه په یوه ګرده دتخته کې داسې راڅرخي، چې په خپل وارسره یوصوتي زیګنال په یوه کوچنۍ صوتي کړکۍ کې خپروي. ددغه ډول کوپړی یاپروب ښه والی په دې کې دی، چې لیرې او هم نږدې غړي لکه دمثانې کڅوړه په بشپړه توګه

پیژندلای شي. نوموړی کوپړي یاپروب کولای شی، چې په یوه ثانیه کې ددیرشو څخه هم زیات الترسوند عکسونوواخلي.

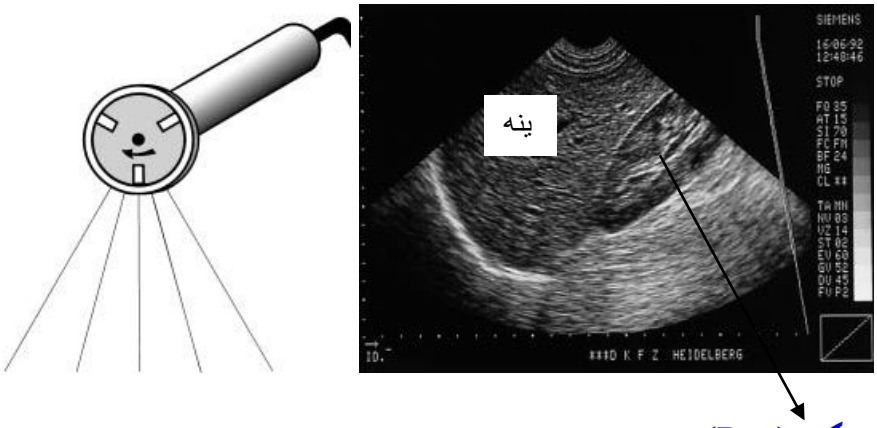

ښئ پوښتورګی (Ren)

څرخیدونکي کوپړی یا پروب (Mechanical sector scanner)

دینې او ښي اړخ پښتورګي نورمال عکس چې په اوږدوپړی شویدی.

✍ **رپیدونکي کوپړی یاپروب (wobble scanner) :**

نوموړی کوپړی یاپروب دیوه کریستال څخه جوړه ده ، چې په خپل محورد دیرشو 30^0، شپیتو 60^0 اونوی 90^0 درجوزاویو په کچه اهتزازکولای شي. دالتراساونډ عکس یو سیکتور بڼه لري اونن ورځ پراخ ګټور استعمال لري.

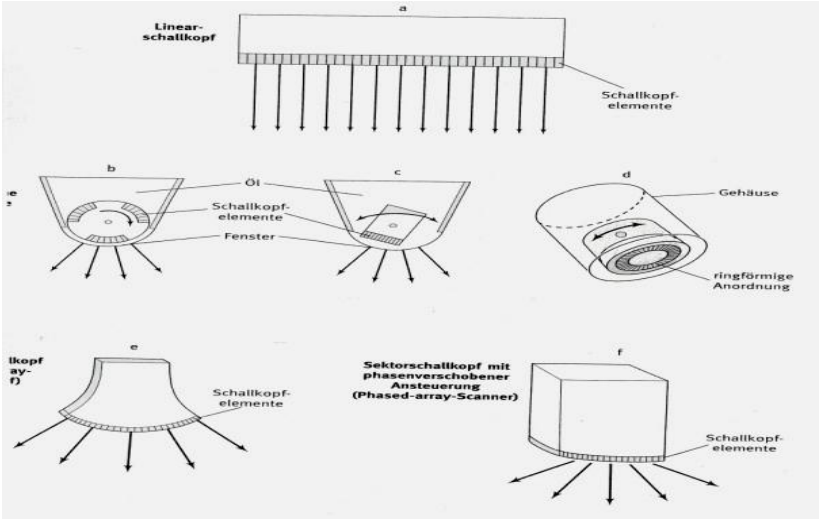

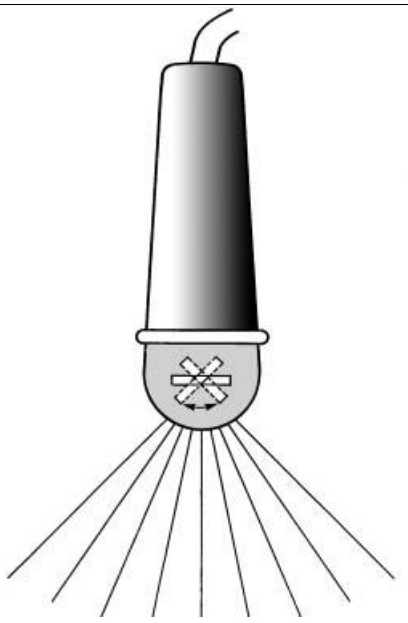

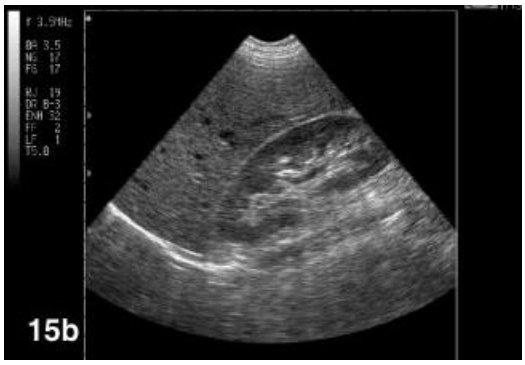

ښی پوښتورګی (Ren)

رپیدونکي کوپړی یاپروب (wobble scanner)

دینې او ښي اړخ پښتورګي نورمال عکس چې په اوږدوپړی شویدی.

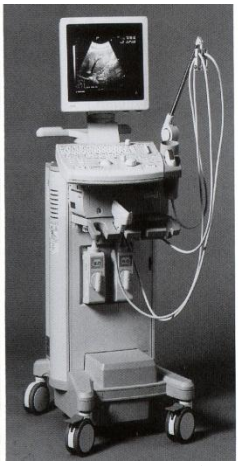

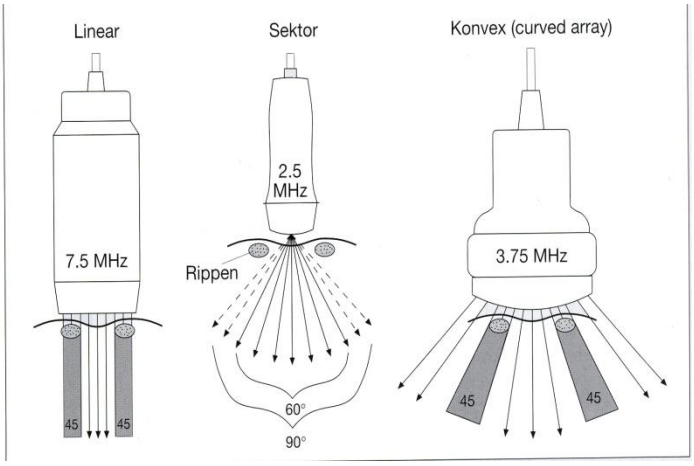

دالتراساونډ الې ماشین ، اوه نیم میګا هرڅ خطي، دوه نیم میګا هرڅ سکتوري اولږڅه دری نیم میګا هرڅ منحني ډوله کوپړی یاپروب ښودل شوې دي.دسکتورکوپړې برتیا په دې کې ده چې دپښتیوترمنځ نسجونه هم پیژندلای شي.

دویمه برخه

د ریم څپرکی

اولتراسونوګرافي (Ultrasonography)

التراساوند یا سونوګرافي (Sonography) دناروغیوپیژندنو په موخه، دعکس اخیستلویوه وتلې فزیکي کړنلاره ده، چې دماورای التراساؤنډ څپو (Ultrasound waves) په مرسته، دبدن غړومورفولوژي بدلون څرګندوي. ماورای التراساؤنډ څپې هغه اهتزازونه دي چې فریکونسي یې دانسان داوریدلوقوې څخه لوړوي. دنومورړو څپو فریکونسي دشل کیلو هرڅ څخه تر سل مېګا هرڅ پورې رسیږي (20 kHz-100MHz) ،او له دې کبله په غوږونه اوریدل کیږي.
التراساوند په کړنلاره کې دیوه یا ډیرو کریستالونو (Cristal) څخه د التراساؤنډ څپې خپریږي اودناروغ بدن ته ورننوځي. نومورې څپې په لاره کې دکثافت په تړاودتوپیر لرونکونسجونوسره غبرګون کوي، چې په پایله کې د التراساؤنډ څپو یوه برخه انعکاس کوي ،یوه برخه په نسجونوکې جذب کیږي اوپاتې برخه یې دنسجونوڅخه تیریږي. د التراساؤنډ انعکاس دنسجونو په هغه برخه کې ترسره کیږي چې دوه توپیرلرونکي نسجونه یو په بل نښتي وي اوشریکه پوله ولري. په دغه فزیکي کړنلاره کې د التراساؤنډ څپې دکثافت په تړاودتوپیرلرونکونسجونوپه سرحدي برخه کې په توپیر سره انعکاس کوي. د التراساؤنډ څپوهغه برخه چې دنسجونودکثافت (Density) اوژوروالي (Depth) سره سم په توپیرسره انعکاس کیږي، بیرته دکریستال سرچینې وخواته راګرځي اودغه کمزوری او دوخت په تړاووروستی زیګنال په کریستال کې اندازه کیږي. دا په دې مانا چې پخپله کریستال دیوې خوا د التراساؤنډ سرچینې اودبلې خوا د التراساؤنډ انعکاس شوي برخې رانیوونکي په ډول کارورکوي. په ۱۸- شکل کې ښودل شوې ده چې د التراساؤنډ څپې دیوې سرچینې څخه خپریږي اودیوې مادې ته لکه دانسان بدن ورننوځي. په دې ترڅ کې د التراساؤنډ څپې دمادې مالیکولونه داسې په رپیدو(اهتزاز) راولي چې ځایزکثافت یې په میخانیکي ډول لږ اوډیریږي .هغه څپې چې په دې کړنلاره کې

انعکاس کیږي دیوه رانیوونکي په مرسته اندازه کیږي. دانعکاس شووزیګنالونه څخه دهمغه ځای اناټومي اومورفولوژي جوښت دیوه عکس په بڼه ترلاسه کیږي. دبلې خوا په نسجونو کې د التراساؤنډ سرعت یوشان نه دی. داځکه چې په هریوه نسج کې د التراساؤنډ دهدایت قابلیت ځانګړی قیمت لري

دماورای التراساؤنډ څپو اندازه کوونکې آله د یو منځني سرعت څخه ، چې قیمت یې یوزروپینځه سوه څلویښت (Velocity = 1540 m(s) دی ، کاراخلي. په نسجونوکې د التراساؤنډ سرعت اود التراساؤنډ سرچینې ته د زیګنالونو د تګ او راتګ وخت پیژندل ځکه مهم دي ، چې دتیرشوي وخت په مرسته کمپیوتر دیوه غړي ژوروالې محاسبه کوي. دبیلګې په ډول کله چې د التراساؤنډ سرچینې څخه یوزیګنال(Signal) بدن ته واستول شي اوبیا بیرته انعکاس وکړي ، نودزیګنال دتګ اوراتګ وخت څخه دژوراوالي واټن مالوملای شي.

په ۱۸- شکل کې دنسجونودوه ډوله *بلاکونه* (Tissue blocks) ښودل ښوي دي چې هر یو بلاك یې د دریوتوپیرلرونکو پټونه (Tissue layer) څخه جوړشوی دی. دهریوه بلاك پټونه دیو بل سره شریکه پوله لري اوپه (A;B;C) سره ښودل شوي دي. دښي اړخ نسجونوبلاك په سرحدي برخو کې د التراساؤنډ څپې دکیڼ ا ړخ نسجونو بلاك په پرتله ډیرانعکاس کوي، داځکه چې هلته ددواړونسجونوکثافت اومقاومت (Impedance دیوه بل څخه ډیرتوپیرلري.په سرحدی برخه کې دانعکاس شووزیګنالونوشدت اوسمت په ویکټورونو(Vectors) سره ښودل شوی دی. پنډوبکټوردامانا لري چې د انعکاس شوی زیګنال برخه ډیره اونری ویکټور یانې لږ ده.

څه پیښیږ ي، که چیرته د التراساؤنډ څپې دناروغ په خیټه ولګیږي چې هلته هواده اویا په یوه پیښتی ولګیږي چې دهډوکوڅخه جوړه ده؟ ددې پوښتنې ځواب دادې چې هلته د التراساؤنډ څپې بشپړ انعکاس کوي(Totalreflection). پایله یې داده چې دخیټې اوپیښتی تر لاندې نسجونونه لید کیږي اود التراساؤنډ عکس تك تورمالومیږي.

- د التراساؤنډ په مرسته سره نه شوکولاې چې دبدن هغه برخې ووینوچې دهډوکواویادهواترشا پرتې وي. نوله دې کبله بایدترخپله وسه هڅه وشي، چې دبدن دننه هواپه یوه چل دلاري څخه لیرې او یا کمه شي. دبیلګې په ډول دیوې خواد التراساؤنډ کوپړی او دبدن پوستکي تر منځ تماس دومره ډیروي چې هلته هواورننه نه وځي او دبلې خوا د التراساؤنډ کوپړی په مرسته په پوستکي پرمخ دفشارراوستلوپه کړنلاره سره دبدن دننه هوا بل ځای ته ولیږدول شي.
- داځکه چې دلاندنیوبرخوڅخه انعکاس شوی څپې د التراساؤنډ اندازه کونکي کوپړی ته نه رسیږي. سرچینې څخه خپرې شوې څپې دښي اړخ نسجونوبلاك منځني برخه هغه وخت چې یوزیګنال یې د التراساؤنډ سرچینې څخه تریوه سرحدي برخې پورې پلی کوي، په

خپل وارسره په $t_{A/2}$ ، $t_{B/2}$ او $t_{C/2}$ سره شودل شوی دی. څرنګه چې دنسجونو پورتنی پټ (A) د التراساؤنډ سرچینې ته ورنږدې پروت دې ،نو له دې کبله دنوموړي پټ او د (B) پټ په پوله کې د انعکاس شوو زیګنالونووخت (t_A) دنورولاندنیوپټونودوخت (t_B;t_C) په پرتله لنډ دی. په پایله کې د پورتني پټ انعکاس شوي زیګنالونه دنوروژوروپټونوپه پرتله د التراساؤنډ سرچینې ته زر رسیږي:

☜ که چیرته دپوستکي څخه ، د نسجونوپورتني ،منځني اولاندني پنډوالي سرحدې سطحې پورې ژوروالی په خپل وارپه d_A ، d_B اوd_C سره وښیو،نودیوه زیګنال دتګ اوراتګ وختt_A ، t_B او t_C لپاره لیکلاې شو چې

$$2\ d_A = c \times t_A$$
$$2\ d_B = c \times t_B$$
$$2\ d_C = c \times t_C$$

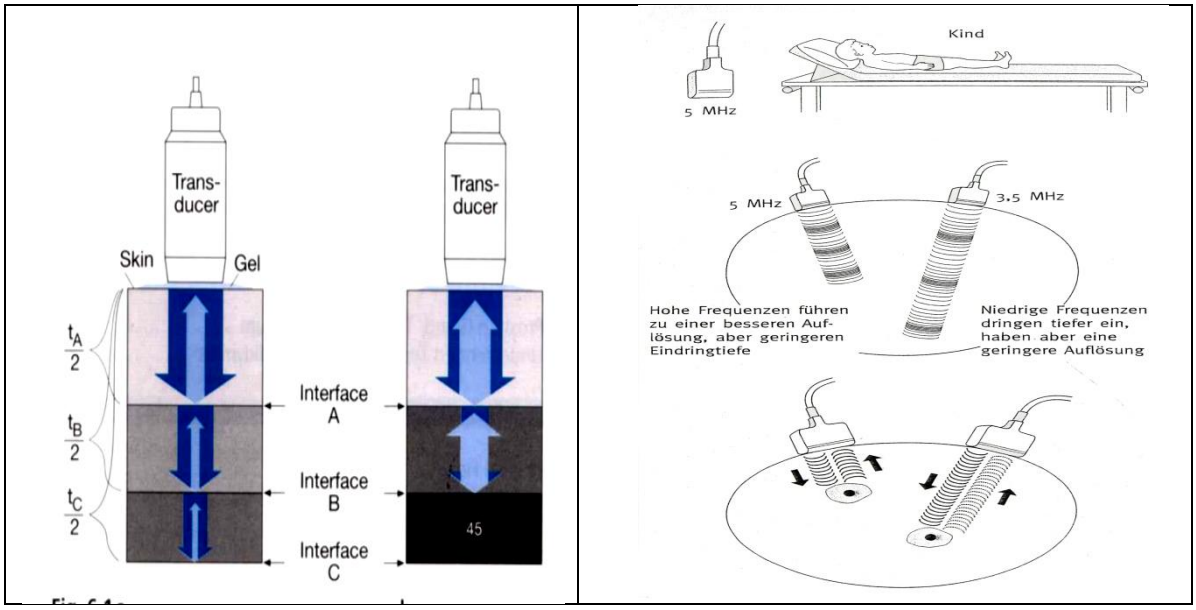

په ۱۸- شکل کې دنسجونودوه ډوله *بلاکونه* (Tissue blocks) ښودل ښوي دي چې هر یو بلاك یې د دریوتوپیرلرونکو پټونه (Tissue layer) څخه جوړشوی دی. دهریوه بلاك پټونه دیو بل سره شریکه پوله لري اوپه (A;B;C) سره ښودل شوي دي

د التراساؤنډ سرچینې څخه خپورشوي څپې هرڅومره چې په نسجونوکې ژورننوځي،په همغه کچه یې داهتزاز لمن یاامپلیتود(Amplitude) شدت دیوی اکسپونینشل تابع (Exponential function) په شکل کمیږي.

✍ **دپام وړ:** د التراساونډ کړنلارې عکس اواکسریز(X-Rays) دعکس اخیستلوترمنځ توپیردادی، چې په التراساونډ کې د التراساؤنډ څپوڅخه کاراخیستل کیږي اوانرژي یې دومره لوړه نه ده چې دنسجونواتومونوڅخه الکترونونه راوباسي. نوموړې فزیکي کړنلارې ته ایونایزیشن ویل کیږي. په داسې حال کې چې داکسریزوړانګې د ایونایزکوونکو(Ionization) وړانګوپه ډله کې راځي اوداتومونوڅخه الکترونونه راوباسي. همداسبب دی چې التراساونډ داکسریز په پرتله دناروغ لپاره هیڅ زیان نه لري.

✍ **دپام وړ:** دهوایومالیکول دایونایزیشن لپاره لږڅه څلوردیرش الکترون ولټ (34 eV) . اودهایدروجن اتوم څخه دیوه الکترون د راایستلولپاره لږڅه دیارلس الکترون ولټ (13,6 eV) انرژي په کارده انرژي :

✍ **دپام وړ:** کله چې یواهتزاز په یوه ثانیه کې تر سره شي،نو دهرڅ په نامه یا دیږي (1/s = 1 Hz) . دواحدونوپه نړوال سیتم کې دفریکونسي واحد یو هرڅ ټاکل شوی دی.. ړومبی کلمه (prefix) لکه کیلومساوي ده له: یوزر ($1000 = 10^3$) او مېګامساوي ده له: یوملیون ($1000\ 000 = 10^6$)

✍ **دپام وړ:** ماورای التراساؤنډ څپې دمادې مالیکولونوپریودیك اهتزازونه دي،چې دارتجاعي څپوپه ډول په فضاکې خپریږي.

☑ د التراساؤنډ څپې میخانیکي څپې دي

☑ د التراساؤنډ څپې په جامد،مایع اوغازډوله ماده کې د فشاربدلون اویا کثافت بدلون په پایله کې منځ ته راځي

☑ د التراساؤنډ اوریدلوساحه د 20 Hz – 20 000 Hz پور ې ده

☑ که د التراساؤنډ فریکونسي د شپاړس هرڅ څخه ټیټ وي (<16 Hz) نو ورته د التراساؤنډ لاندنی برخه (Infra sound) او که دشل کیلو هرڅ (> 20 000 Hz) څخه پورته وي د التراساؤنډ پورتنی برخه ویل کیږي.

په درملنه کې دناروغیودپیژندلولپاره دیومیګاهرڅ څخه تر پینځه لس میګا هرڅ پورې ګټه پورته کیږي.

دماورای التراساؤنډ څپې (Ultra sound waves)	
Physical range فزیکي ساحه	20 kHz – 100 MHz
Medical diagnostic په درملنه کې دکارولو ساحه	1 MHz – 15 MHz

✍ دپام وړ: د التراساؤنډ څپې څرنګه منځ ته راځي؟

✍ ځینې داسې کریستالونه اوچیني مواد پیژندل شوي دي،چې پیځوبریښنایزخواص لري. کله چې نوموړي موادپه یوه متناوب ولتیج کې کیښودل شي، نوخپله میخانیکي بڼه بدلوی اود التراساؤنډ څپې خپروي. دبلې خوا همدغه موادکولای شي چې د التراساؤنډ انعکاس شوې څپې دلږڅه یوې مایکروثانیووروسته بیرته اندازه کړي. داپه دې مانا چې پیځوبریښنایزکرستالونه د التراساؤنډ څپواستوونکي اوهم د التراساؤنډ څپورانیوونکي په ډول کارکوي. په فزیك کې نوموړی اغیزی ته دپیځوبریښنایزاغیزه ویل کیږي.

د موقعیت معیاري اناتومي شرایط د انسانانو په ګډون د څارویو اناتومي په واضح ډول تشریح کولو لپاره کارول کیږي. اصطلاحات، په عمومي ډول د لاتین یا یوناني ریښو څخه اخیستل شوي، یو څه په خپل معیاري اناتومي حالت کې بیانوي. دا موقف د هغه څه تعریف وړاندې کوي چې په مخ کې ("مخکې")، شاته ("پوستریر") او داسې نور. د اصطلاحاتو تعریف او تشریح کولو برخې په توګه، بدن د اناتومي سطحو او اناتومي محورونو په کارولو سره تشریح شوی.

دبدن دری ډوله اناتومي پرې شوې اړخونه دیوې سطحې په توګه ښودل شوې دي		
دبدن په اوږدو،دمخ نه شاخواته موازي پرې شوی سطحه (زاګیتال پلېن) (c) Sagittal plane	دبدن په اوږدود مخ سره موازي پرې شوی سطحه (فرونتال پلېن) (b) Frontal plane	دبدن په ساره پرې شوې سطحه (ترانسورز پلېن) (a) Transverse plane

The three standard orientations of slice (or tomographic) images

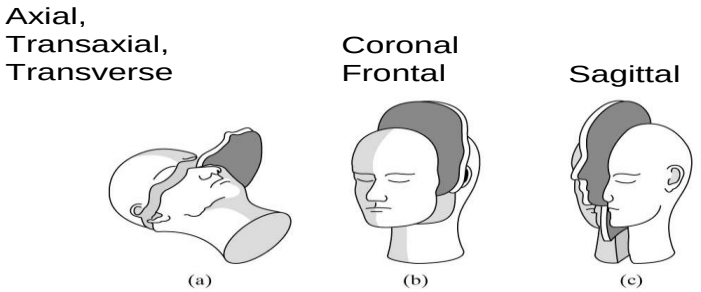

Oblique Slice: an orientation not corresponding to one of the Standard slice orientation.

مصنوعي ارتيفاکتونه (Artifacts)

ارتيفاکتونه ټولوهغوهرارخيزومصنوعي ټکواويا ليکوته ويل کيږي، چې دالتراساونډ په عکسونوکې ليدل کيږي اودناروغيوپه تشخيص کې ستونځې رامنځ ته کوي. دبلې خوا ديوه غړي دژورتيا واټن دټاکلو په موخه، په کمپيوتري سيستم کې دا فرضيه ورکړشوی ده، چې ګڼه دالتراساونډ انعکاس شوې څپې سم سيخ د التراساؤنډ کوپړی ته راستنيږي. په داسې حال کې چې نوموړی فرضيه تل رښتوني نه وي. داځکه چې د التراساؤنډ کوپړې ته نه سم سيخ انعکاس شوې وړانګې هم رسيږي. کله داسې هم پيښيږي، چې ارتيفاکتونه ديوې ناروغۍ پيژندل بيخي ناشونی کړي. که چيرته نوموړې مصنوعي توليدشوې نيمګړتياوي، داصلي ناروغيوپه پرتله، په توپير او په رښتونی توګه وه نه پيژندل شي، نوپايله يې داده، چې په التراساونډ عکسونوکې دناروغيوغلط تشخيص وشي. ارتيفاکتونه په لاندې ډول ويشل شوي دي.

تکراري ارتيفاکټ (Reverberation)

په ۱۸ شکل کې تکراري ارتيفاکټ ښودل شوی دی. په نوموړي ډول ارتيفاکټ کې دالتراساونډ انعکاس شوې څپې په خپله لاره کې دداسونسجونوګډې پولې څخه تيريږي، چې دهغوی صوتي مقاومت ديوه بل څخه توپيرلري. نوددې په ځای چې دالتراساونډ څپې د التراساؤنډ کوپړی خواته ځان ورسوي، بيرته ژوروپرتونسجونوخواته انعکاس کوي. هلته بيادنورونسجونوپه شريکه

پوله باندې مخامخ لګیږي اوبیا انعکاس کوي. نوموړې کړنلاره څوځله تکراریږي اودیوې څه مودې وروسته په ځنډسره دغه انعکاس شوې څپې د التراساؤنډ کوپړې یعنی پروب ته رارسیږي. همدالامل دی چې دکمپیوترسیستم دانعکاس شووڅپووخت ډیرښیي اوددې سره سم دهمغه غړي موقعیت هم درښتوني واټن په پرتله ډیر محاسبه کوي. د بېلکې په ډول په۱۹- شکل کې یو تکراري ارتیفاکټ د کیسه مثانه (Urinary bladder) او دترېخي (Gall bladder) لپاره ښودل شوی دی.نوموړی ارتیفاکټ دګڼ شمیر موازي کرښو څخه جوړدی چې دخیټې پوستکي ته ورنږدی دالرتاسوند په عکس کې لیدل کیږي. داځکه چې دالتراساونډ څپې دخیټې مخ اړخ پنډپوستکي او لاندنیو برخوترمنځ څو ځله ښکته اوپورته ځي اوراځي اوپه هرځل کې یې یوه برخه انعکاس کوي

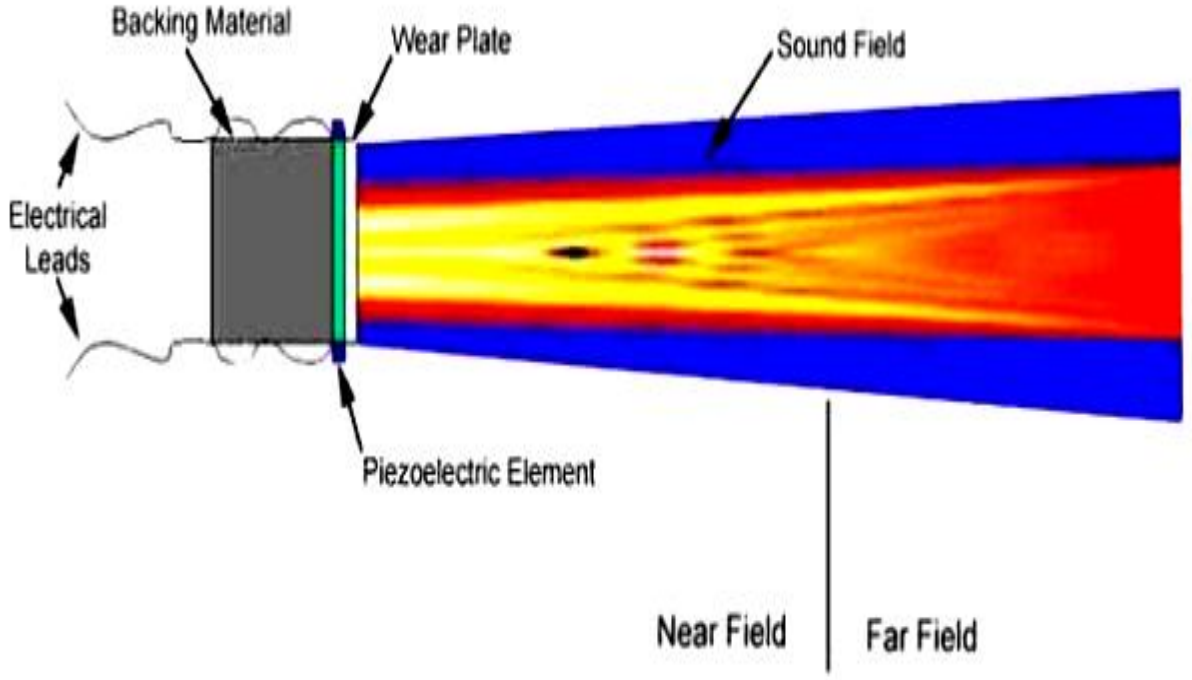

۱۸-الف شکل کې دالتراساونډپروب څخه خپرې شوې صوتي څپې نږدې ساحې اولیږې ساحې سرحدونه ښوول شوې دي . دالتراساونډڅپې دیوډول ځانګړي کریستل په مرسته دسرچینې په ډول تولیدکیږي چې د **Pizoelectric element** په نوم سره یادیږي

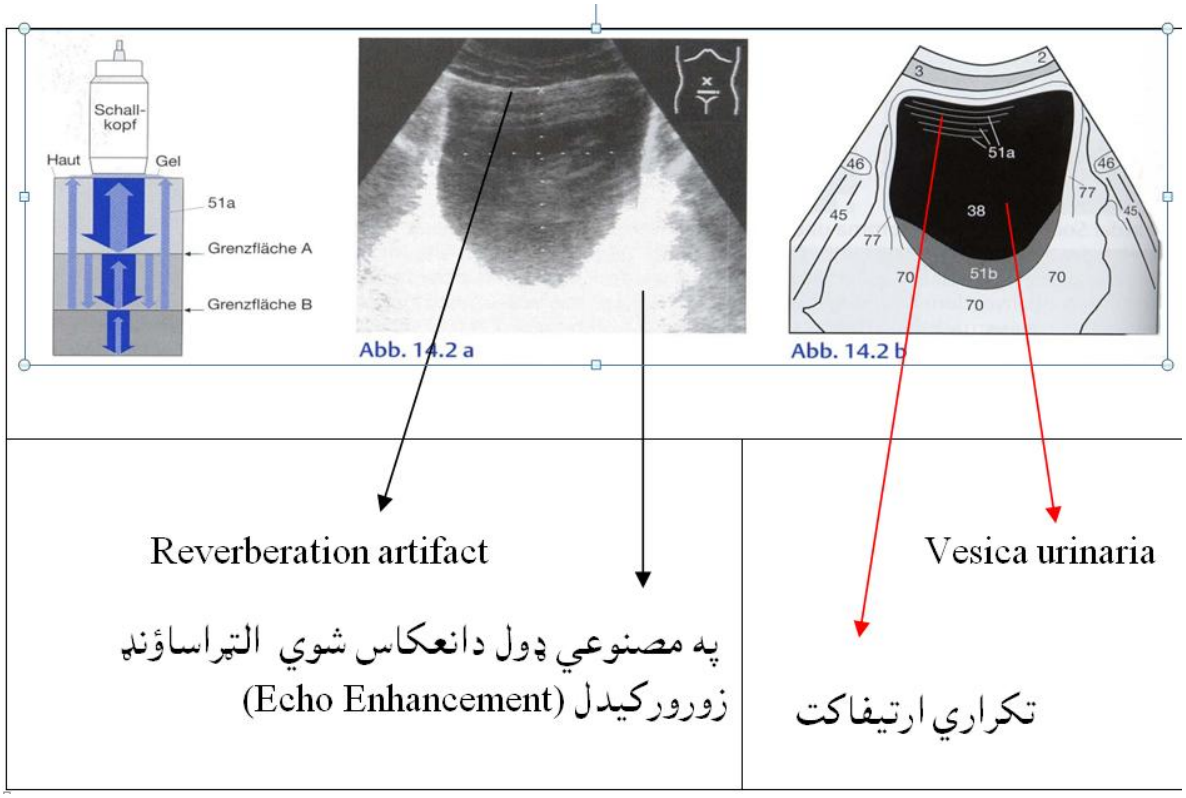

۱۹- شکل: دکيشه مثاني په التراساونډ عکس کې تکراري ارتيفاکتونه ليدل کيږي چې په اناتومي ډول دبدن هيڅ يوه غړي اويا جوړښت سره تړاونه لري. دنوموړي شکل په کيڼ اړخ کې د التراساؤنډ څپې دداسې نسجونوڅخه تيريږي چې صوتي مقاومت (acoustic impedance) يې ديو بل څخه ډير توپيرلري. د بېلکې په ډول کله چې دخيټې هغه برخه چې دغازڅخه ډکه وي اود التراساونډ څپې دغاز اودپيښتيوترمنځ انعکاس کوي اويا د بدن پوستکي اودکيشه مثاني په پوله کې دالتراساونډ څپې انعکاس کوي، نو په پايله کې تکراري ارتيفاکتونه منځ ته راځي.

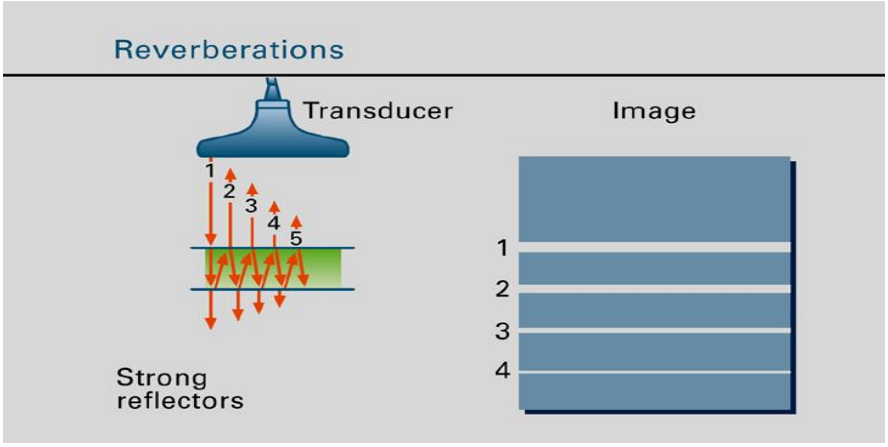

۱۹- شکل: تکراري ارتیفاکټ

دانعکاس شوي التراساؤنډ زورورکیدل (Echo Enhancement)

د التراساؤنډ کوپړی یعنی ترانسډیوسر څخه که دبدن خواته وګورو،نودغټو - رګونواودهغو تښو جوړښتونو،چې په متجانس ډول په مایع ډك وي، ترشاپراته نسجونو کی د التراساؤنډ شدت غټوالی لیدل کیږي. دبیلګه په ډول په ۲۰- شکل کې دمثانې کڅوړې ترشا ژورنسجونه ټول تك سپین مالومیږي اوپیژندل یې ډیرګران تمامیږي. په ۲۰-شکل کې دنوموړي ارتیفاکت اغیزه ښودل شوې ده.

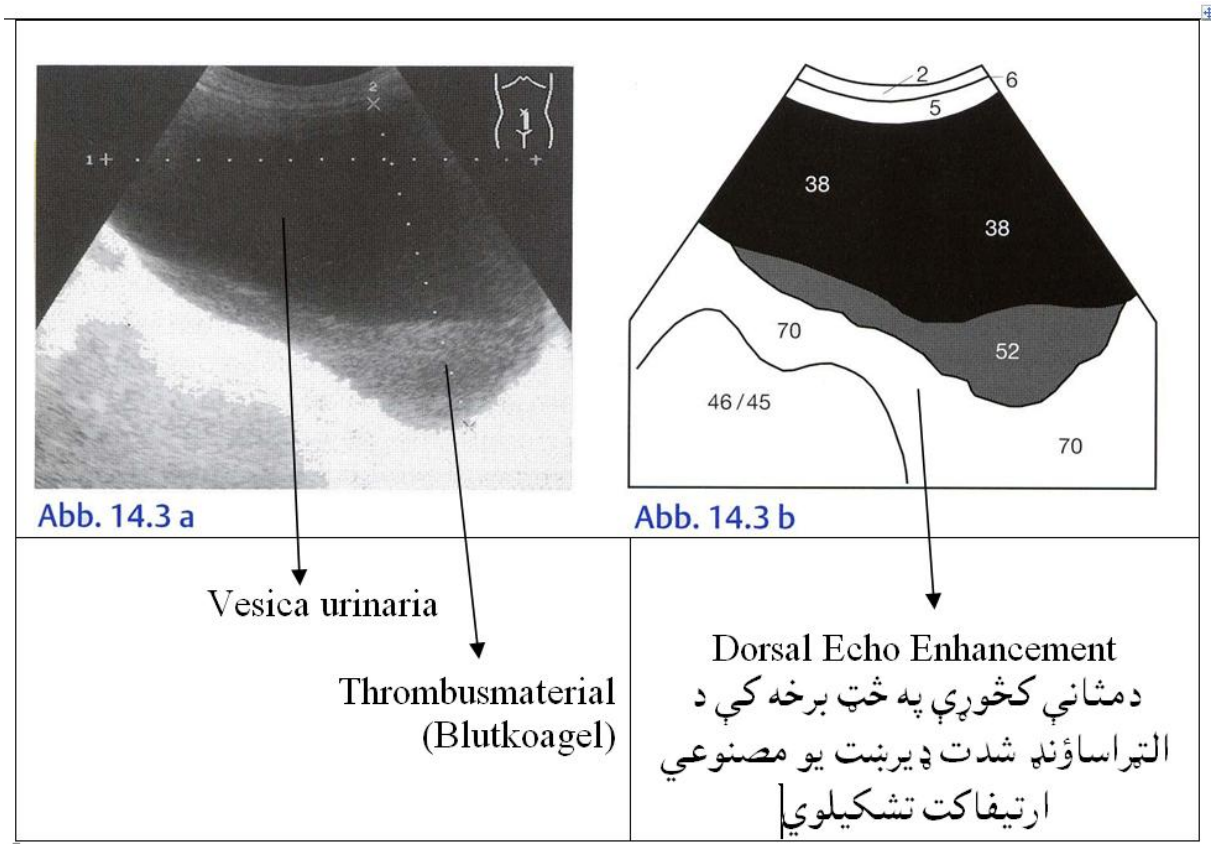

۲۰- شکل: د التراساؤنډ شدت زورورکیدلوارتیفاکت

دیادولوړده چې دصوت ارتیفاکتونه په کلینیکي تړاو کیدی شي ګټورې پایلې ولري . دبیلګې په توګه هغه غړي چې دارتیفاکټ لاندې موقعیت ولري دهغوی اناتومي جوړښت اومورفولوژي جوړښت په هکله ګټورمعلومات ترلاسه شي . د رادیولوژیست ډاکټرلپاره ډیره اړین ده چې د

التراساؤنډ بنسټیز فزیك باندې خپل ځان پوه کړي ترڅووکولای شي دالتراساونډهراړخیز ارتیفاکتونه وپیژني اودناروغیوپه تشخیص کې دغلطیومخنیوی وشي

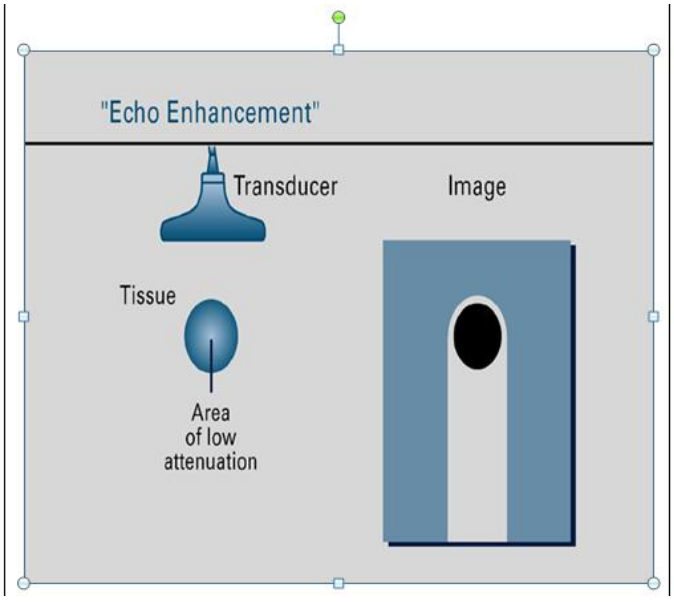

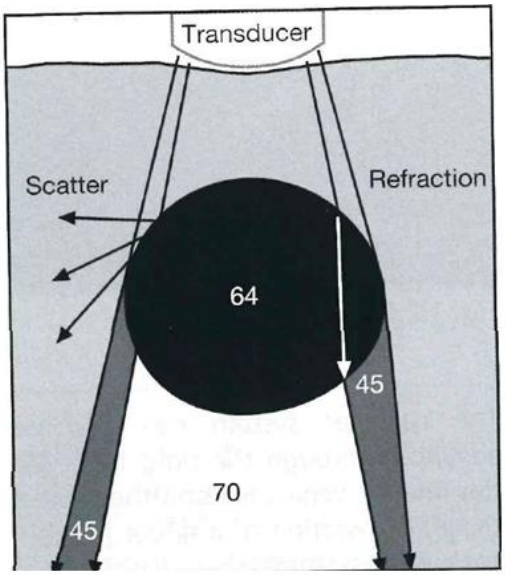

۲۰- الف شکل: د التراساؤنډ شدت تقویه کیدلوارتیفاکت

کله چې د التراساؤنډ څپې، په یوه متجانس مایع کې، تریوه اوږده واټن پورې هم خپرې شي، نوشدت اوانرژي یې کمښت نه مومي. داځکه چې په یوه متجانس مایع کې لکه اوبه د التراساؤنډ څپې شاخواته برخه کې سپین رنګ لري (70) اودالتراساونډپروب ته بیرته انعکاس نه کوي اوپه بشپړه امپلیتود سره مخ په وړاندی ځي. په بله وینا دیوې متجانس مایع ترشابرخه کې سپین رنګه بڼه چې هیڅ ډول کلیني تشخیص نه لري یومصنوعي ارتیفاکټ تشکیلوي .په پایله کې دګاونډیونسجونوپه پرتله د التراساؤنډ ډیره انرژي دمایع په ژوره برخه کې باقي پاتې کیږی. په داسې حال کې چې دمایع په شاوخوانسجونوکې د التراساؤنډ انرژي دپلې شوې لارې دواحد سره سم کمښت مومي. همدالامل دی چې د صفره کڅوړې، څوستې (Cyst) اودمثانه کڅوړې ترشا برخوکې دانعکاس شووڅپوشدت اوډیرښت لیدل کیږي. دبلې خوا نوموړی ارتیفاکت دناروغیوپه پیژندلواود څوستې (Cyst) په توپیرکولوکې یو ګټوررول هم لوبولای شي. د بېلکې په ډول ټولې هغه څوستې چې نسبتا ِغټې وي، ترشابرخه نسجونوکې دانعکاس شوو التراساؤنډ څپوډیرښت منځ ته راځي او له دې کبله سپین رنګ ځا ن ته غوره کوي. په داسې حال کې چې په کوچنیو څوستو(Cyst) کې، لکه په ینه کې، نوموړې ارتیفاکت دومره زورور نه لیدل کیږي.

✍ **دپـــام وړ:** دپـــورتني ارتیفاکـــت اصـــلي لامـــل دادی چـــې دالتراســـاونډ کـــارکونکې ډاکتـــر دهـــرډول نســـجونولپاره دکمښـــت ضـــریب، یـــانې کـــه د التراســـاؤنډ څپـــې پـــه ډیـــره کچـــه اوکـــه پـــه لږکچـــه کمـــزورې کـــوي، دژورتیـــا ســـره ســـم ســـتروونکی کنتـــرول سیســـتم (depth-dependent gain control) دالتراســـاونډ پـــه الـــه کـــې یوشـــان تـــاکلی دی . پایلـــه یـــې داده چـــې دبـــدن پـــه هغوبرخـــوکې چـــې هلتـــه دالتراســـاونډ لږجـــذب کیـــږي، لکـــه اوبـــه، دهغوبرخوپـــه پرتلـــه چـــې هلتـــه ډیرجـــذب کیـــږي لکـــه نورمـــال نســـجونه، یوبرابرنـــه تقویـــه کـــږي بلکـــه پـــه لـــوړه کچـــه زورورکیـــږي. داځکـــه چـــې پـــه ټیټـــه کچـــه کمـــزوری کوونکـــو(Attenuation) انـــاټومي جوړښـــتونو کـــې د ســـتروونکي قیمت (Amplifier) ډیر لوړتاکل شوی دی.

د التراساؤنډ دیستال سیوره (Acustic distal shadow)

کلـــه چـــې د التراســـاؤنډ څپـــې بـــدن تـــه ننـــوځي اوپـــه لاره کـــې دهـــډوکو، پښـــتیو، دخیټـــې غـــاز، ډبـــرو، لیګامینـــت (Ligaments)، کالسیفیکیشـــن (Calcification)اونوروکلکوجوړښتونوســـره ولګیـــږي، نـــو دو مـــره زورور انعکـــاس تـــر ســـره کیـــږي، چـــې د التراســـاؤنډ څپـــو لږځـــه ټولـــه برخـــه بیرتـــه دالتراســـاونډ کـــوپړی تـــه راګرځـــي. پایلـــه یـــې داده، چـــې دنوموړونسجونوترشـــا پراتـــه غـــړي او ســـیمه تـــك تورمـــالومیږي . داځکـــه چـــې هلتـــه د التراســـاؤنډ څپـــې ګـــرد ســـره نـــه رســـیږي. دغـــه ډول ارتیفاکـــت، چـــې تـــر شـــا یـــې تـــوره تیـــاره ســـیوره مـــنځ تـــه راځـــي، پـــه لیـــري واټـــن کـــې اچـــونکې ســـیورې (distal shadowing) ارتیفاکت په نامه سره یادیږی.

✍ **دپام وړ: د التراساؤنډ څپې څه ته وایي؟**

د التراساؤنډ څپې میخانیکي اهتزازونوته ویل کیږي چې دخپریدلوسمت په اوږدو، په یوه ماده کې حرکت کوي. نوموړې څپې نه شي کولای چې بې له یوې مادی څخه مخ په وړاندې ولاړی شي. همدالامل دی چې دالتراسونوګرافي په کړنلاره کې دعکس اخیستلوپه ترڅ کې په کافي اندازه ګیل(Gel) دالتراسوند پروب اودبدن پوستکي ترمنځ شتون ولري.

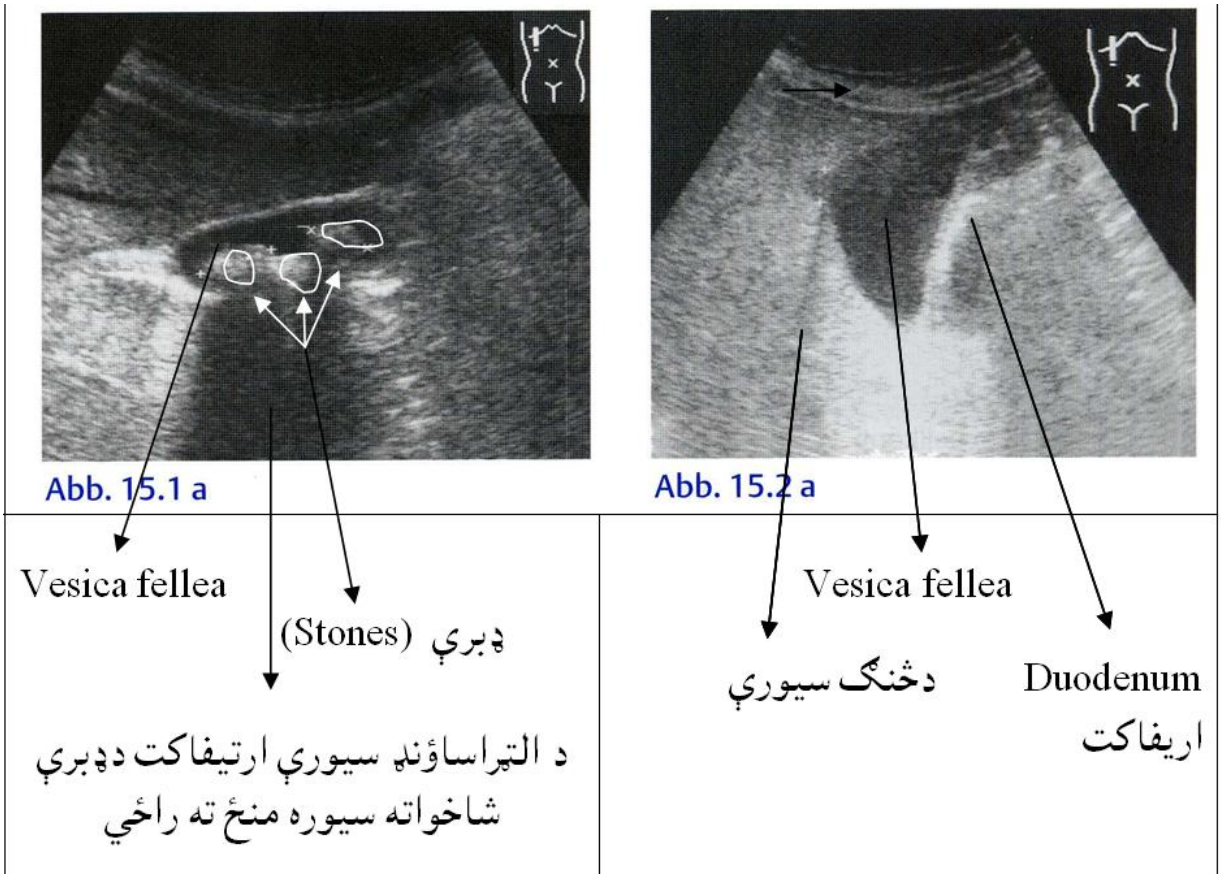

۲۱- شکل: په 15.1 a شکل کې دری ډبرې دمثانې په کڅوړه کې پرتې دي او له دې کبله یې ترشا تکه توره سیوره دارتیفاکت یوه بیلګه ده.

په 15.2a شکل کې دمثانې کڅوړې په څنګ دیوال کې سیوره لیدل کیږي چې د التراساؤنډ څپو څخه عموداً نه دی لګیدلي بلکه په اوږدولګیدلې دی اوله دې کبله یوبل ډول ارتیفاکت منځ ته راځي.

تانګنسیال یا څنګځن ارتیفاکت (Tangential Artifact)

که چیرته ددوه ډوله نسجونوسرحدي برخه یوبیضوي اویا دایروي شکل ولري، نوهلته د التراساؤنډ لویدونکې څپې دهغوی په څنډو کې انکسارکوي اوهم شیندل کیږي. په پایله کې دنوموړوجوړښتونود څنډوبرخو ترشا نسجونو کې توره سیوره منځ ته راځي.

داځکه چې دځنډوبرخوځخه د التراساؤنډ کوپړی ته ځپی نه رسیږي. دغه ډول ارتیفاکت د تانګنسیال یا ځنګځن ارتیفاکت په نامه سره یادیږي.

دهنداري ارتیفاکت (Mirroring artifact)

کله چې د التراساؤنډ ځپې دیوه ډیرزورورانعکاس کوونکي نسج په سرحدي برخه ولګیږي، د بېلکې په ډول لکه حجاب حاجز، نوکیدای شي چې د التراساؤنډ ځپې داسې انکساروکړي، چې دحجاب حاجزپه بل اړخ کې دهنداري یومجازي متناظر ارتیفاکت منځ ته راولي. په نوموړی کړنلاره کې لومړی د التراساؤنډ ځپې په حجاب حاجزلګیږي اودځنګ خواته کږیږي. هلته په یوه بل جوړښت (Structure) باندې لګیږي اوبیرته د حجاب حاجزخواته انعکاس کوي. په پایله کې د حجاب حاجزځخه وروسته بیرته د التراساؤنډ کوپړی ته انعکاس کوي. ځرنګه چې دالتراساونډ کمپیوتري سیستم یوازی د وخت دمحاسبې په اساس دیوه غړي ژورتوب ټاکی، اودبلې خوا مني چې دیوه ژورځای ځخه سم سیخ دغه زیګنال ورته انعکاس کړی دی، نو له دې کبله دغه جوړښت په ژورځای کې ناسم اود جوړښت په بل اړخ کې ارتسام کوي

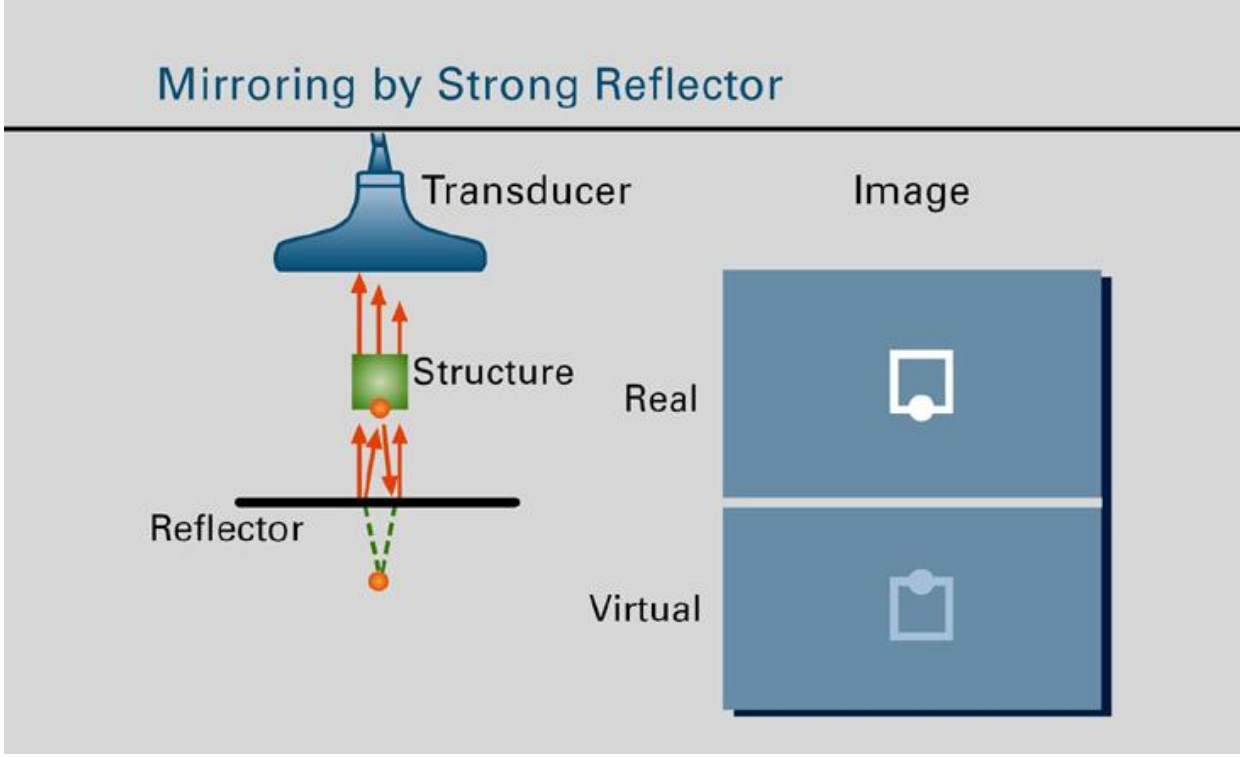

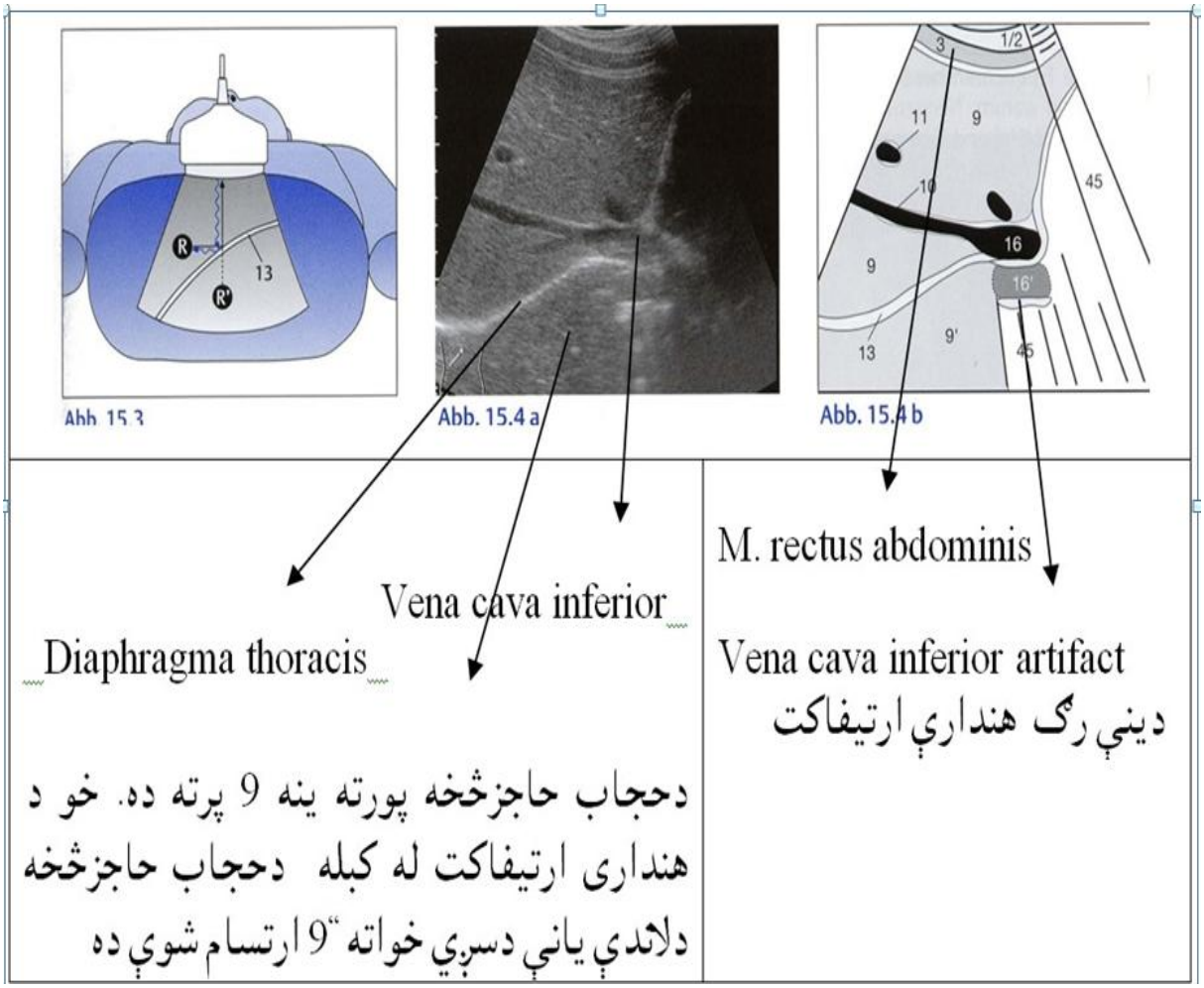

۲۲- شکل: دهنداري ارتیفاکت

[With permission :
Matthias Hofer, M.D. Ultrasound Teaching Manual , 2nd English edition, Thieme publishers, stuttgart,new york 2013]

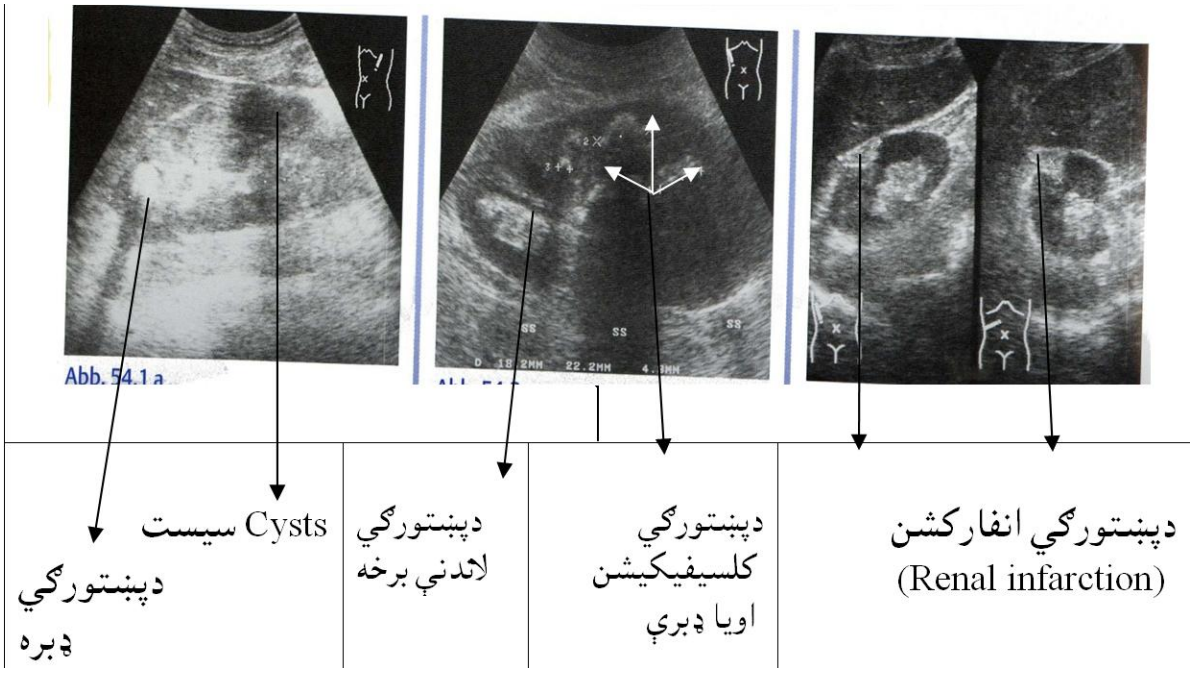

۲۳- شکل:دپښتورګي ډبري، کلسي فیکیشن(Calcification) اودپښتورګي انفارکشن(Infarction) ښوول شوی دی

[With permission :
Matthias Hofer, M.D. Ultrasound Teaching Manual , 2nd English edition, Thieme publishers, stuttgart,new york 2013]

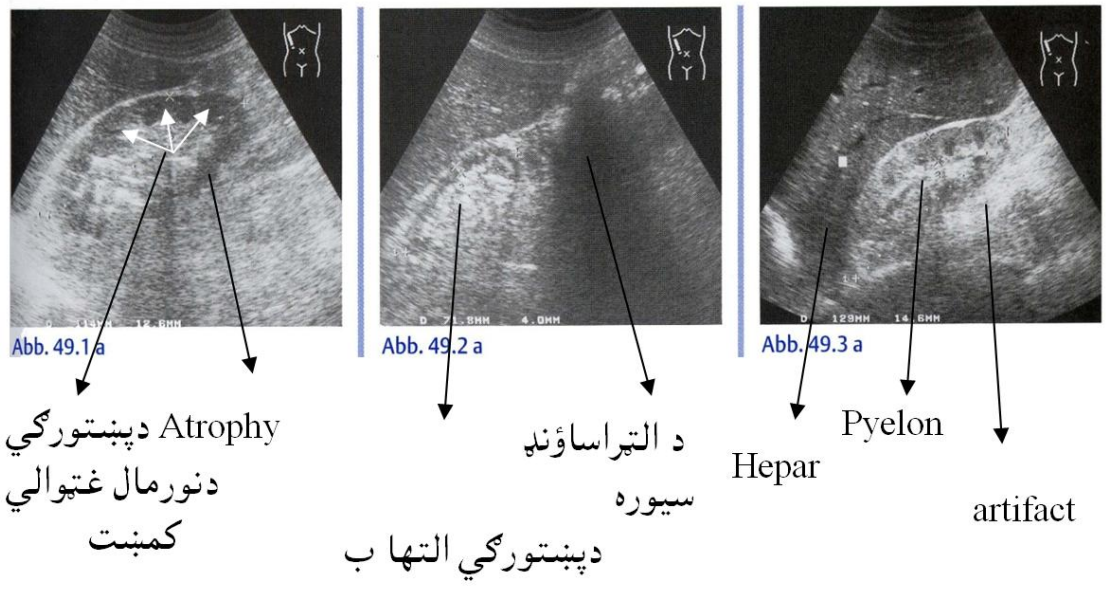

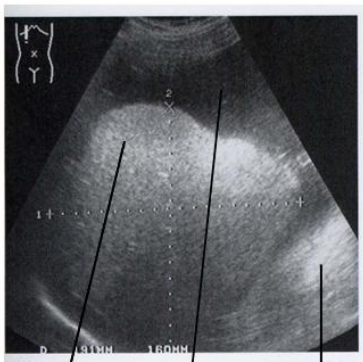

Abb. 39.1 a

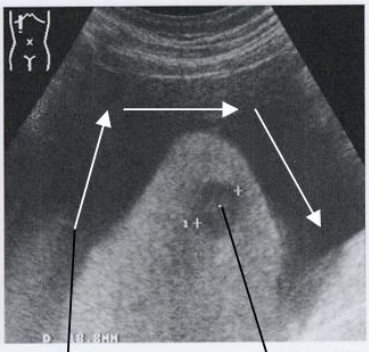

Abb. 39.2 a

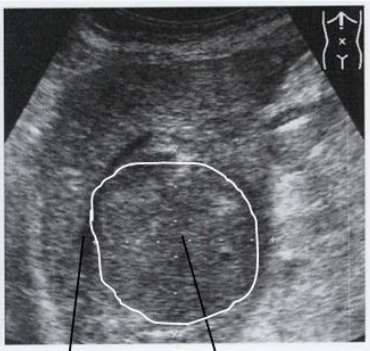

Abb. 39.3 a

Lipohepar
غوړجنه ینه

Artifact
دانعکاس ډیرښت ځکه چې
په مخ برخه کې یې اوبه ډنډ
شوې دي Ascites

Ascites

Tumor دینې تومور

Vena hepatis

Hepar دینې تومور
Tumor

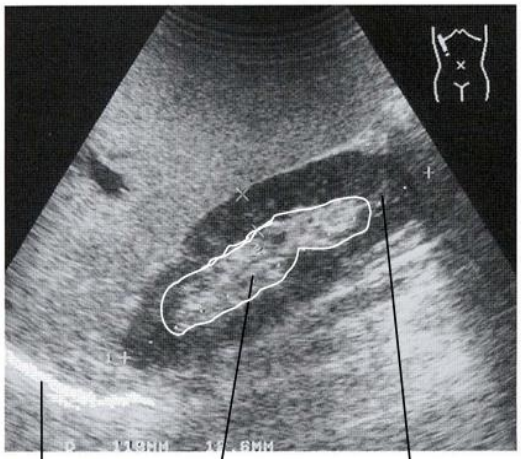

Abb. 35.3 a

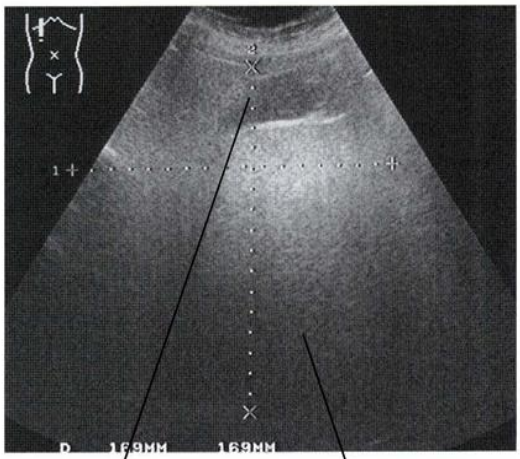

Abb. 35.4 a

Pyelon

Parenchyma

Diaphragma thoracis

د التراساؤنډ سیوره
acoustical shadow

دصفرا کڅوړه Vesica fellea

[With permission :
Matthias Hofer, M.D. Ultrasound Teaching Manual , 2nd English edition, Thieme publishers, stuttgart,new york 2013]

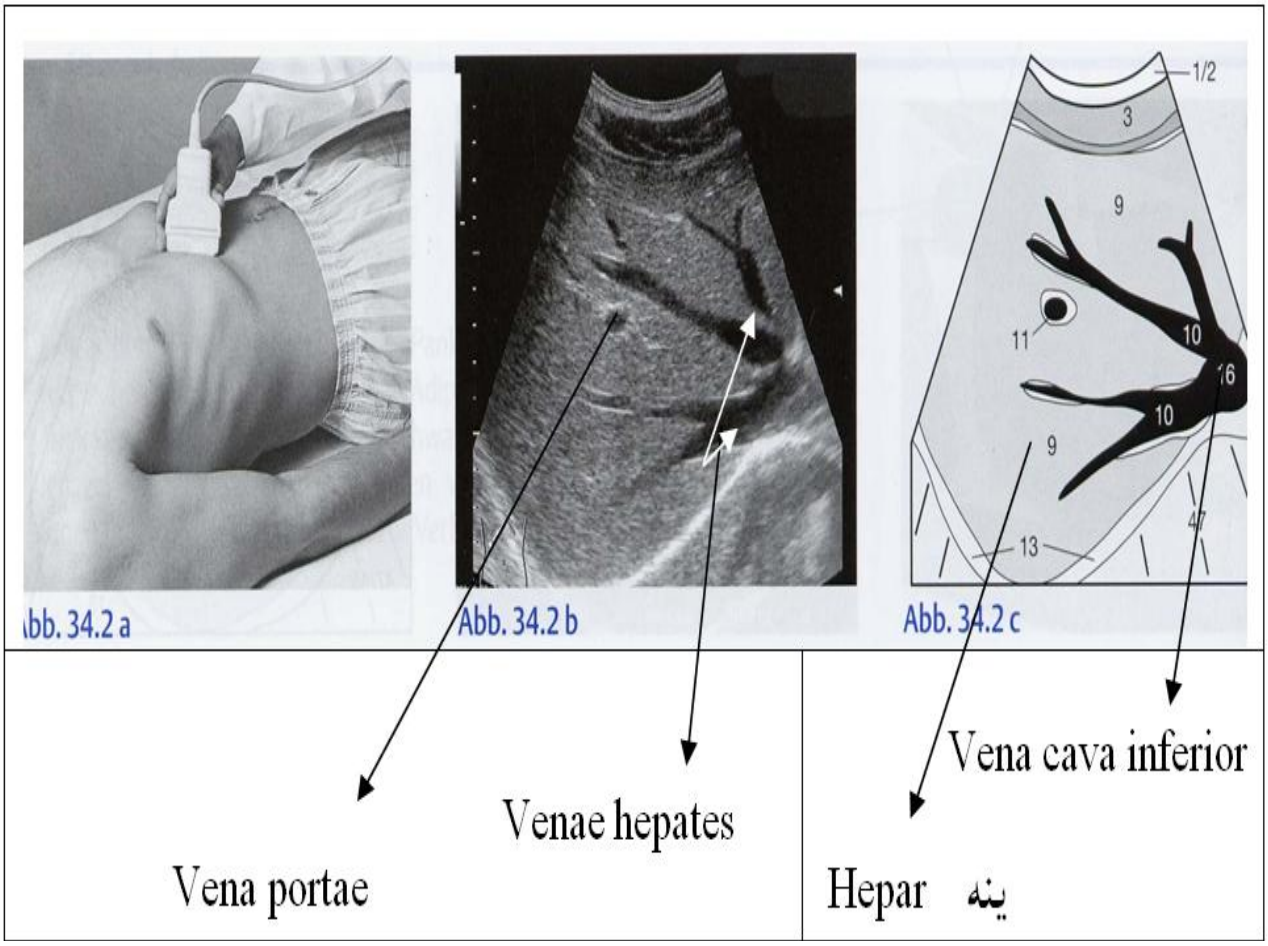

په پورتنی شکل کې دالتراساوند دیني تصویرښوول شوې دی چې دهیبارګونه هم ښکاري

[With permission :
Matthias Hofer, M.D. Ultrasound Teaching Manual , 2nd English edition, Thieme publishers, stuttgart,new york 2013]

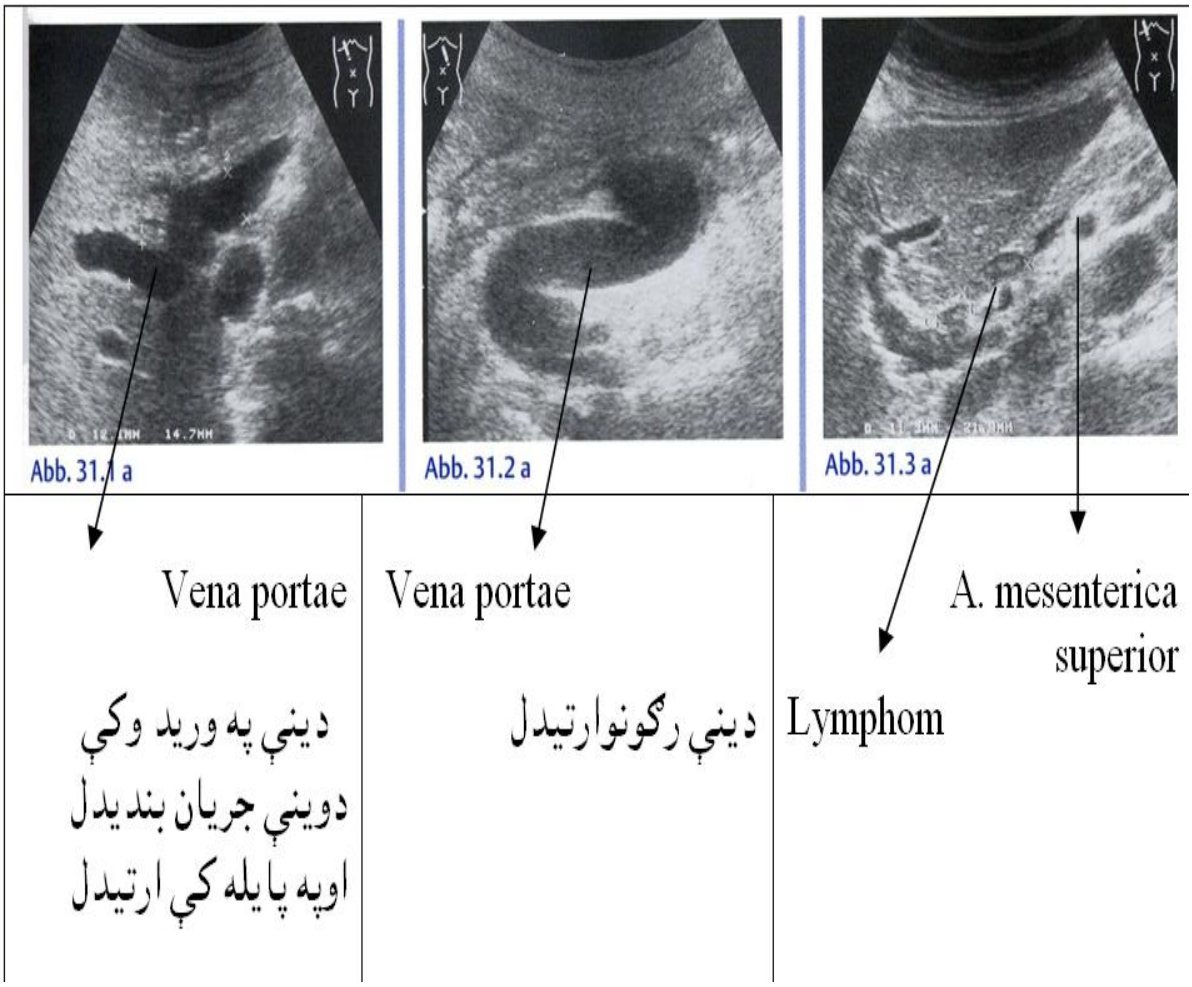

[With permission :
Matthias Hofer, M.D. Ultrasound Teaching Manual , 2nd English edition, Thieme publishers, stuttgart,new york 2013]

د التراساؤنډ انعکاس شوې څپې، کوم چې د التراساؤنډ کوپړی په مرسته رانیول کیږی (receiver) ،ددې اړتیا لري، چې دامنه یی غټه یانې زوروره شي. داځکه چې،هغه انعکاس شوي زېګنالونه، کوم چې دبدن دژوروبرخونه کوپړی ته راځي، ډیرکمزوري، اوهغه چې دبدن سطحې ته نږدې برخونه کوپړی ته رارسیږي،امپلیتود یې غټه وي. داپه دې مانا چې دالتراساونډ الې په مرسته دبدن ژور وبرخو څخه انعکاس شوي التراساونډ زیګنالونه، د بدن سطحې ته نږدې زیګنالونوپه پرتله، باید ډیرغټ شي، ترڅودناروغیو په اړوند یوسم پیژیندونکې عکس منځ ته راشي.

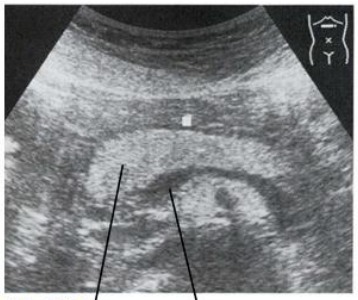

Abb. 28.1 a

Pankreas

Confluens Venae portae

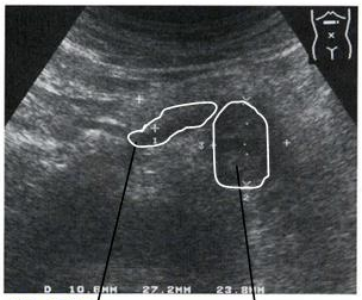

Abb. 28.2 a

Pankreastumor
دپانکریاس تومور

Vena lienalis

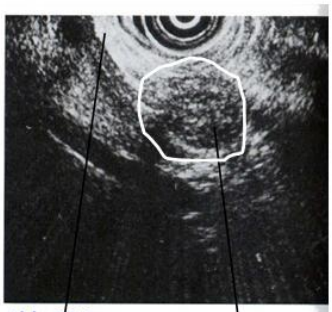

Abb. 28.3 a

Mucosa; Tela submucosa;Tunica muscularis; Serosa

Pankreastumor

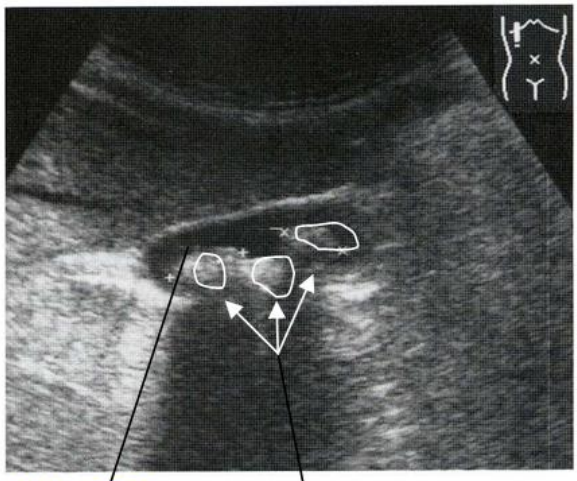

Abb. 15.1 a

Vesica fellea

ډبرې Stone,

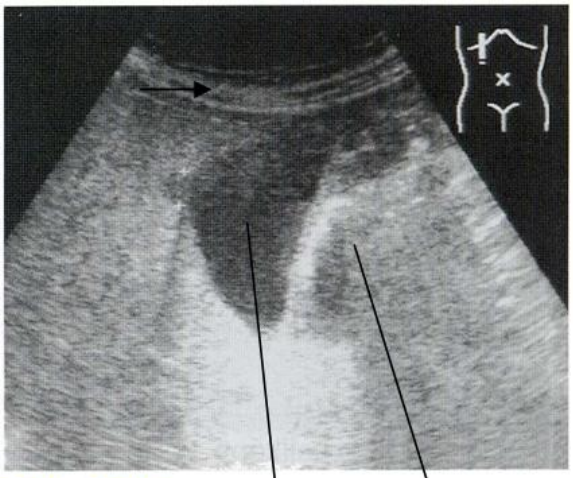

Abb. 15.2 a

Vesica fellea

Duodenum

[With permission :
Matthias Hofer, M.D. Ultrasound Teaching Manual , 2nd English edition, Thieme publishers, stuttgart,new york 2013]

دنوموړې موخې لپاره باید هیرنه کړو،چې دالتراسونوګرافي په کړنلاره کې دالتراساونډ الې پارامتر: لکه حساسیت(Sensitivity)، ستروالی Amplification، فوکس کول (Focussing) ، دانکاس څپوجګ لیمیټ ټاکل (Reject threshold)، دانالوګ زیګنال په دیګیتال زیګنال اړول، په عکس کې توپیر(contrast) ، دعکس روښنوالی (Brightness) بدلون او نور داسې اعیار شي، چې هم دژورونسجونواوهم دبرسیرن نسجونوانعکاس شوی څپې په یوبرابر غټې شي.

[With permission :
Matthias Hofer, M.D. Ultrasound Teaching Manual , 2nd English edition, Thieme publishers, stuttgart,new york 2013]

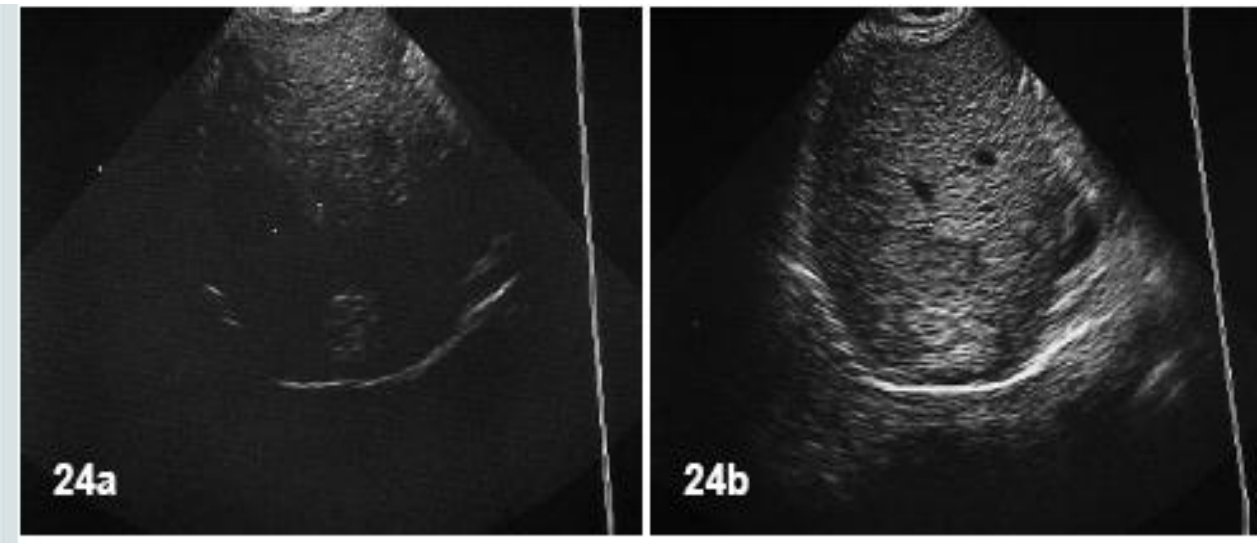

په پورتني شکل کې دالتراساونډ الې سمه اوناسمه کارونه دینې عکس اخیستلولپاره ښودل شوېده. د بېلکې په ډول په کینې اړخ عکس کې دژوروپرتونسجونولپاره، دستروونکي کچه (Amplification) لوړه نه ده ټاکل شوې، اوله دې کبله په ینه کې ژورپراته جوړښتونه ټول تورمالومیږي، اوپه طبي تړاونه پیژندل کیږي. په ښي اړخ شکل کې دالتراساونډ الې حساسیت، بریښنایزفوکس او دستروونکي کچه دژوروپرتواناتومي جوړښتونولپاره سمه ټاکل شوې ده، او له دې کبله دینې جوړښتونوپیژندل په صحیح توګه تر سره کیدلای شي.

[With permission :
Matthias Hofer, M.D. Ultrasound Teaching Manual , 2nd English edition, Thieme publishers, stuttgart,new york 2013]

دریمه برخه

څلورم څپرکی

دالتړاساونډ عملي کړنلاره

Ultrasound practical procedure

دالتړاساونډ په عملي کړنلاره کې متخصص ډاکټر سونوګرافرsonographer دالتړاساونډیوې آلې په مرسته چې ترانسډیوسر Transducer یا پروب Probe نومیږي د ناروغ معاینه ترسره کوي . دنوموړي موخې لپاره دالتړاساونډپروب Transducer دناروغ دبدن په اوږدواویا عرضي سمت کی ښورول کیږي . دالتړاساونډپروب Transducer څخه دالتړاساونډڅپې راوځي اوپه لاره کې دناروغ دننه غړوسره غبرګون کوي . دالتړاساونډانعکاس شوې څپې بیرته دالتړاساونډپروب Transducer ته راګرځي .په پایله کې دمعاینه کوونکوغړوعکسونه منځ ته راځي اودیوې تلویزیوني پردې پرمخ دلیدلوړدي .

ناروغ بایددبدن هغه ځای څخه جامې لرې کړي چې معاینه کیږي اودیوه میز په مخ به پریوزي. سونوګرافر به دناروغ د بدن پوستکې په هغه ځای باندې چې معاینه کیږي یو ځانګړی ټینګ سریښجن محلول خپور کوي چې دجیل gel په نوم یادیږي. په پوستکې باندې دمعاینه کولوپه ترڅ کې دجیل gel اچول خوراړین دي ، داځکه چې دترانسډیوسریاپروب څخه خپرې شوې التړاساونډڅپې پرته له خنډاوځنډ اوپرته له مقاومت دناروغ بدن دننه خواته خپریږي . په دې اساس دپوستکې او دالتړاساونډپروب Transducer ترمنځ دهوامخنیوی کیږي .کله چې دالتړاساونډانعکاس شوې څپې پروب ته راورسیږي نوهلته په برقي جریان باندې اړول کیږي . په پایله کې دیوه کمپوترپه مرسته برقي زیګنالونه په التړاساوندعکس باندې اړول کیږي .

هغه څپې چې منعکس کیږي دالتراساونډپروب Transducerپه مرسته سره اندازه کیږي اوورپسې په برقي جریان باندې اړول کیږي . داځکه چې په پروب کې یوکریستال شتون لري چې د piezoelectric په نوم باندې یادیږي . نوموړي کریستل د پیزو الیکتریك اغیز پراساس کارکوي . منعکس شوې څپې piezoelectric کرستالونه په خوځیدو اواهتزازراولي یعنې وایبریټ vibrate کوي، په پایله کې piezoelectric کریستالونه **د التراساؤنډ منعکس شوې څپوپه واسطه** په میخانیکې ډول په اهتزازراځي او دوی داسې ځانګړتیاوې لري چې برقي جریان تولیدوي او بیا د کمپیوتر لخوا پروسس کیږي.

د التراساؤنډ عکس کې د ساحو ډولونه

hyperechoic – د التراساؤنډ عکس کې سپینې سیمې (د انعکاس لوړ شدت سره سیمې)
hypoechoic – د التراساؤنډ عکس کې خړې ساحې (د انعکاس ټیټ شدت)
anechoic – د التراساؤنډ عکس کې تورې سیمې (انعکاس نشته)

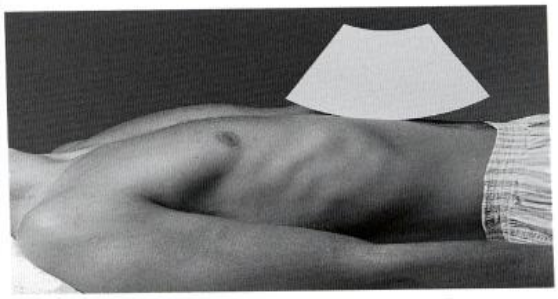
Abb. 106.2 a

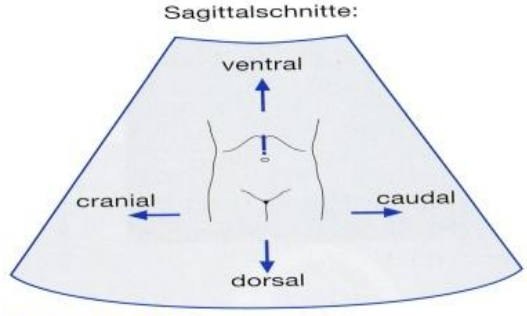

Abb. 106.2 b


Abb. 106.3 a

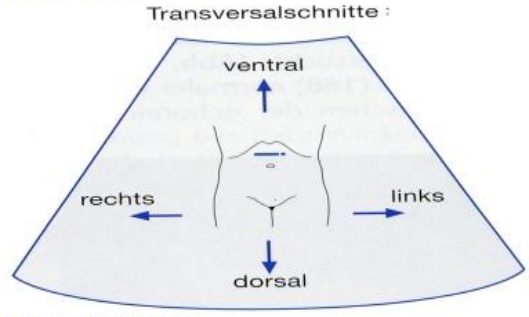

Abb. 106.3 b

۲۴- شکل: دالتراساونډ دکارولوپه موخه دکوپړی سمت او سم چلن خورامهم دی. په پورتني شکل کې دالتراساونډ کوپړی Transducer په اوږدواوپه ساره سمتونه ښودل شوي دي.

صوتي سیوره (Sound shadow)

دهډوکونسجونه، ډبره او په یوه نسج کې دکلسیمي مالګې رسوب اوهمدارنګه کالسیفیکاسیون (Calcification) صوتي سیوره ترشا پریږدي. له دې کبله دنوموړونسجونولاندې غړي دالتراسوند په عکس کې نه لیدل کیږي اوبایده دي چې تریوې بلې زاویې لاندې پروب probe وکارول شي.

غاز(Gas)

په بدن کې غاز دالتراسوند څپې په بشپړه توګه انعکاس کوی اوترڅټ پراته نسجونه اوغړی نه لیدل کیږي. په داسې یوه حالت کې هڅه وشي چې ناروغ په کیناسته اویا ولاړه کې ترپلټنې ونیول شي.

سیست (Cyst)

سیست دالتراساونډ څپې نه انعکاس کوي اوله دې کبله ټوله انرژي ترشا نوروجوړښتونه رسیږي. په پایله کې دسیست څټ خواته نسجونه خوراډیرسپین اومنعکس لیدل کیږي. داځکه چې هلته د التراساؤنډ انعکاس شوې څپې دشاوخوانسجونوپه پرتله په لوړه کچه تقویه کیږي.

دالتراساونډ عکسونوپه ارځونه کې ، ضرورده ، چې دبدن جوړښتونو په هکله لاندني ټکي په پام کې ونیول شي.

لږانعکاس کوونکي جوړښتونه:

- دبیلګې په ډولکه: : عادي ینه ، سرطاني نسجونه، تومور، میتاستاز، میلانوم، محلول

ډیرانعکاس کوونکي جوړښتونه:

- دبیلګې په ډول لکه: هډوکي ، ډبرې ، کالسیفیکیشن ، په خیټه کې غاز،پیښتی، غوړجنه ینه ، تایراید ، دینې هیم انګیوم Haemangiom

غیرانعکاس کوونکي جوړښتونه:

⌧ دبیلګې په ډول لکه: میتیازی، دصفراکڅوړه، سیست

Upper Retroperitoneum, Normal Findings

دپورته خواپریتوان طبقې شاته retroperitoneum دالتراساونډمعاینه کولوموخه نه یوازې دنوموړې اناټومي برخې درګونوارزونه ده بلکې برسیره پردې داختلاتونوپیژندل هم دي . دبیلګې په توګه لکه aortic aneurysm اویا ترومبوز وریدِ اجوف تحتانی inferior vena cava هم په پام کې نیول کیږي .

دنوموړې سیمې سونوګرافي یو بل هدف دپریتوان طبقې شاته د رګونو اناټومي جوړښت سره آشنا کیدل دي ځکه چې هغه رګونه چې په مایل ډول یې عکس اخیستل شوی دی په اسانۍ سره د بیضوي ډوله لمفاوي غوټو oval lymph nodes سره ورته غلط تعبیر کیدی شي چې په ورته ډول hypoechoic خواص لري

کله چې تاسو ټرانسډیوسر transducer د ناروغ ښي اړخ ته کوږکړئ (انځور a21.2)، تاسو به د ځیګر (9) شاته د aorta شریان 15)، د سیلیاك تنه celiac trunk (32)، اود mesenteric artery شریان (SMA, 17) ومومئ. چې د vertebra مخکینۍ برخه کې موقعیت لري.

دپـــورتنی پریتـــوان طبقـــې شـــاته retroperitoneum دلیـــدلوورغړي اورګونـــه (Vessels)په لاندې ډول دي

☑ ینـه (Liver 9) ، معـده (stomach 26)، تریخـی (Pancreas 33)، مـری(Ösophsgus 34)، شـریان ابهـر(Aorta15)، دسـینې اونـس تـرمنځ پـرده (diaphragma 13) ، (Arteria mesenterica superior17) ، (Truncus coeliacus), (Vena portae 11) ; renal vein (25) 32), (Vena mesenterica superior 23),

☑ (Vena hepatis 10), (Confluens V. portae 12); (Cutis 1) , (Subcutis 2)

په معده کې هوا (26) کولی شي د ځیګر په ټیټه حاشیه کې صوتي سیوري تولید کړي.

اوس ټرانسډیوسر transducer د ناروغ کیڼ اړخ ته (انځور a21.3) ته مایل کړئ ترڅو په ښي پارورټیبرل right paravertebral موقعیت کې (inferior vena cava (IVC, 16) ولیدل شي او همدارنګه د 16 1) right atrium) سره د هغه یوځای نښلون ولیدل شي
د ځیګر رګونه (10)، اودکیڼ (1 1) portal venous branch) څانګې (او د هغې مخکی، د ځیګر شریان (18) د ځیګر دننه پیژندل کیدی شي (9)
(9a) caudate lobe ، .(9) hepatic parenchyma ، د caudate lobe اعظمي قطر باید د 5.0 سانتي مترو څخه کم وي او دمخ څخه شاخواته قطر له 2.5 سانتي مترو څخه کم وي.

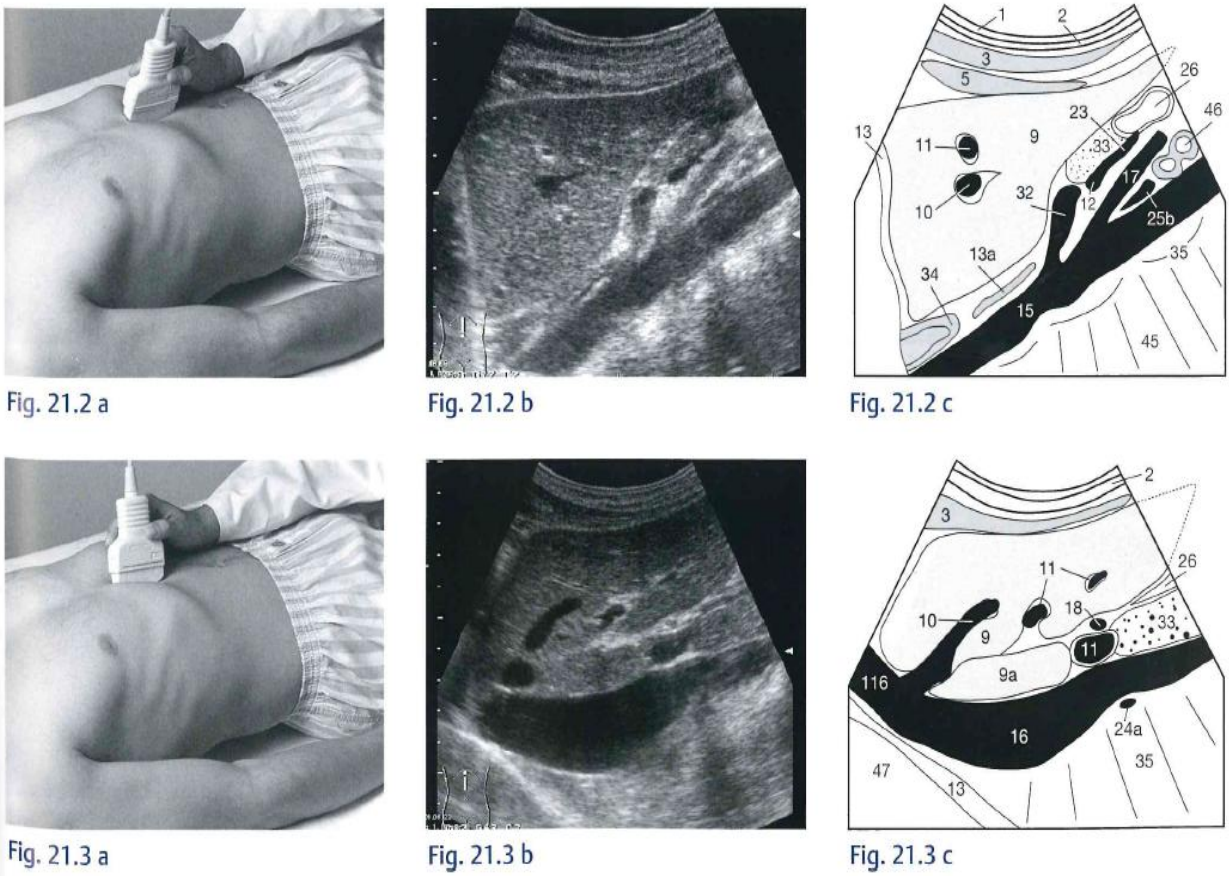

۲۶: - شکل :پورتنی پریتوان طبقې شاته retroperitoneum دالتراساونډنارمل معاینه ښوول شوې ده .

[With permission :
Matthias Hofer, M.D. Ultrasound Teaching Manual , 2nd English edition, Thieme publishers, stuttgart,new york 2013]

۲۷- شکل: دخیتې په عرضي سطحه کې دلیدلوورغړي په لاندې ډول دي:

☑ (Vena portae 11), (Liver 9) , (Lig. falciforme hepatis 8) ; (M. rectus abdominis 3), (Cutis 1)(Arteria mesenterica superior 17) ;(V. lienalis 20) ; (Confluens V. portae 12) ; (pancreas 33)(A. renalis dextra 24a), ; (A. renalis sinistra 24b) , (Aorta 15) ,(V.cava inferior 16)Corpus Vertebralis 35) ; (V. renalis sinistra 25b), ; (Diaphragma thoracis 13), (Ren 29),

Lower Retroperitoneum, Normal Findings

وروسته له دې چې تاسو د پورتنۍ پریتوان طبقې شاته retroperitoneum سیمه معاینه کړه ، نوورپسې ټرانسډیوسر transducer د شریان ابهر په اوږدوکې ښکته خواته inferior vena cava).حرکت ورکړئ چې په شکل (Fig. 22.1 a) کې ښوول شوی دی .

د دې لویو رګونو دداخلی کانال د لیدو سربیره، معاینه کونکی باید دنوموړو رګونو په دواړو اړخونو کې transducer ته مایل حرکت ورکړي ترڅو perivascular lymph nodes غټوالي وازمویل شي (انځور 21.1) . غټې شوې لمفاوي غوټې لیمف په دوامداره توګه د هایپوکویك hypoechoic بیضوي جوړښتونو په توګه څرګند یږي
د شریان ابهر د پورتنۍ دیوال او د فقرې د مخکینۍ حاشیې تر مینځ فاصله باید له 5 ملي میتر څخه زیاته نه وي.
دلاندنی پریتوان طبقې شاته retroperitoneum دلیدلوورغړي اورګونه (Vessels) په لاندې ډول دي

external iliac vein (22a) ; internal iliac vein (22b); iliac artery (21) ; small bowel (46);

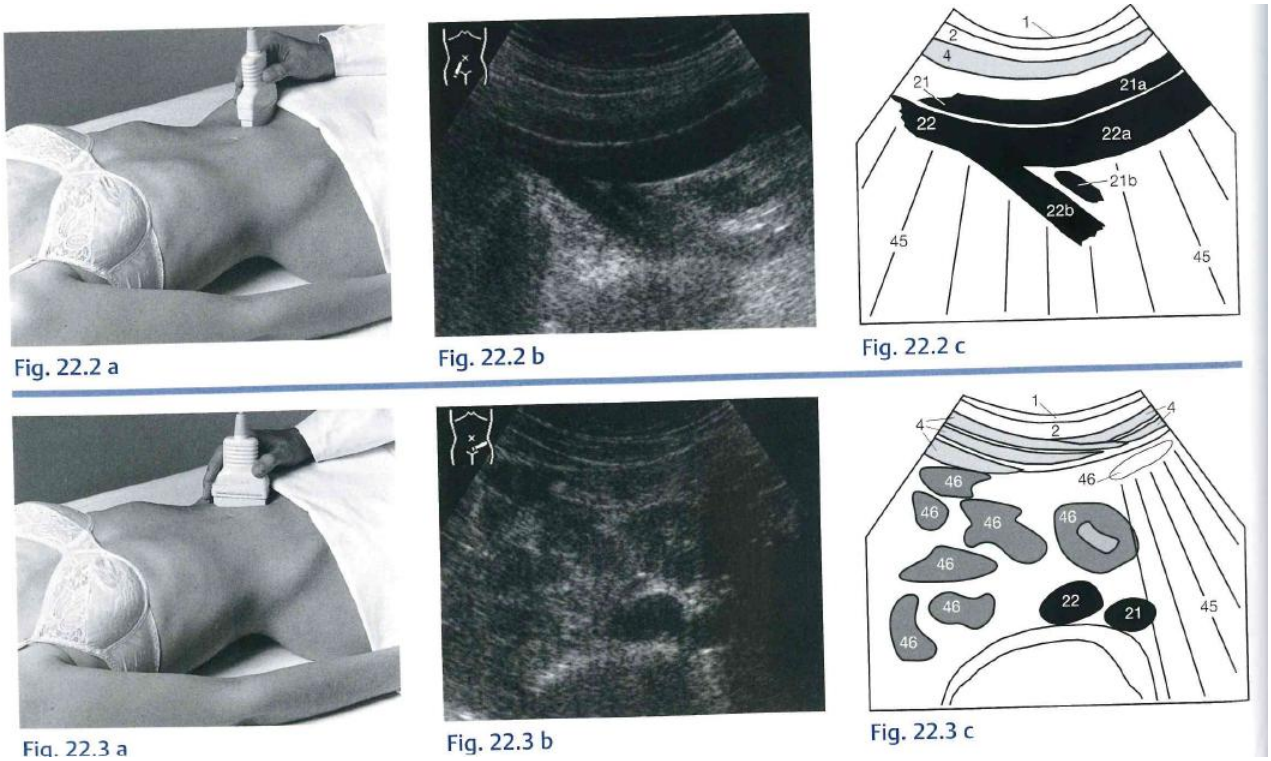

۲۸- شکل : دلاندنی پریتوان طبقې شاته retroperitoneum دلیدلوورغړي اورګونو (Vessels)التراساونډ سکن ښوول شوي دي

[With permission :
Matthias Hofer, M.D. Ultrasound Teaching Manual , 2nd English edition, Thieme publishers, stuttgart,new york 2013]

Aortic Ectasia and Aneurysms
دابهري شرېان پراخوالی او انیوریزمونه

درګونودداخلی کانال محدوداتساع معمولا د شریانونو دarteriosclerotic زخمونو او د شریان ددیوال ځایی ضعیف کیدو په پایله کې رامینځته کیږي ، اکتاسیا **Ectasia** د 25 ملي متر څخه ډیر او د 30 ملي متر څخه کم د aortic lumen د اتساع په توګه تعریف شوی.
اکتاسیا Ectasia د انیوریزم (23.1 شکل) سره په تړاوکې هم رامینځته کیدی شي . د اکتاسیا Ectasia تعریف داسې ټاکل شوی دی چې د 30

ملـــي متـــر څخـــه ډيـــر قطـــر پـــه aorta abdominal suprarenal ولـــري او يـــا 40 mm پـــه arch aortic قطرولـــري نوپـــه دې شـــرط اکتاســـيا Ectasia تعريـــف شـــوی.
دابهـــري شـــريان پراخـــوالی کيـــدی شـــي تاوشـــوی شـــکل ولـــري اويـــاداچې دکڅـــوړې پـــه شـــان وي . پـــه اختلاطـــاتو کـــې کيـــدای شـــي دابهرشـــريان وچـــوي لکـــه د انيـــوريزم ټوټـــه کيـــدل اويـــا مورالـــ ترومبوســـيس (52 mural thrombosis), مـــنځ تـــه راشـــي، کوم چې کېدی شي د معدې امبولي emboli لامل وګرځي.

Aneurysm بايـــد د ectasia څخـــه توپيرشـــي، کـــوم چـــې د شـــريان د نورمـــال قطـــر 50٪ څخه کم د شريان پراخوالی څرګندوي.

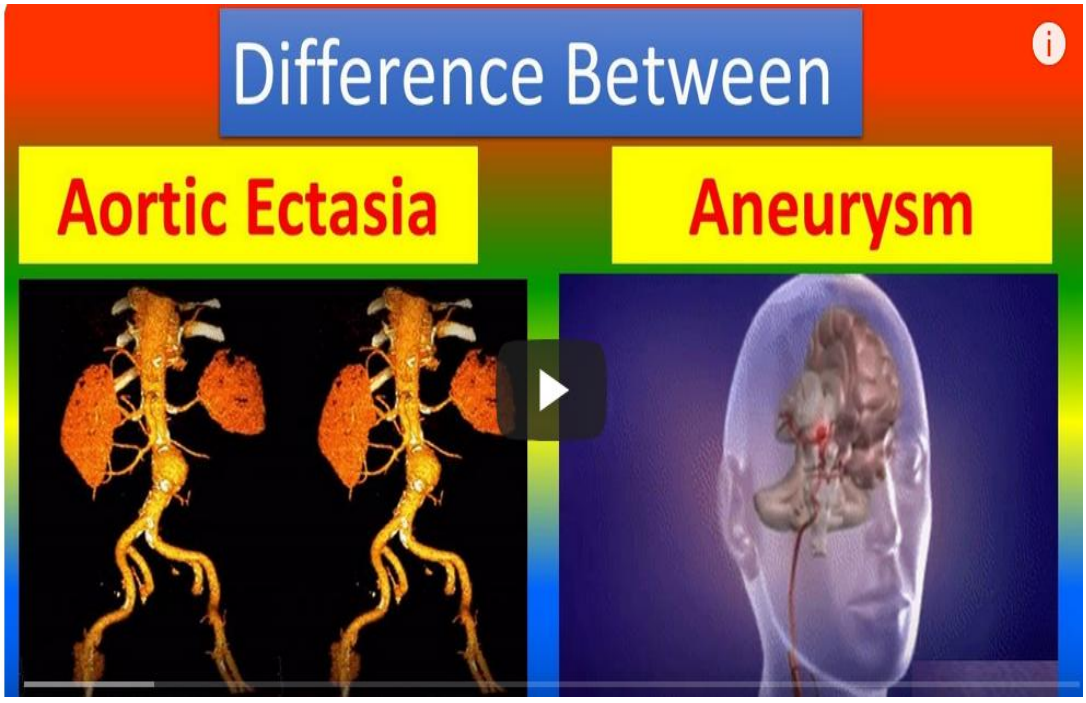

Aortic Aneurysm د آاورتـــا پـــه رګ کـــې د بـــالون پـــه څيـــر برآمـــدګي تـــه وايـــي . بلخـــوا (لـــوی شـــريان هغـــه رګ دی چـــې د زړه څخـــه وينـــه د ســـينې قفـــس او تنـــې torso له لارې ليږدوي)

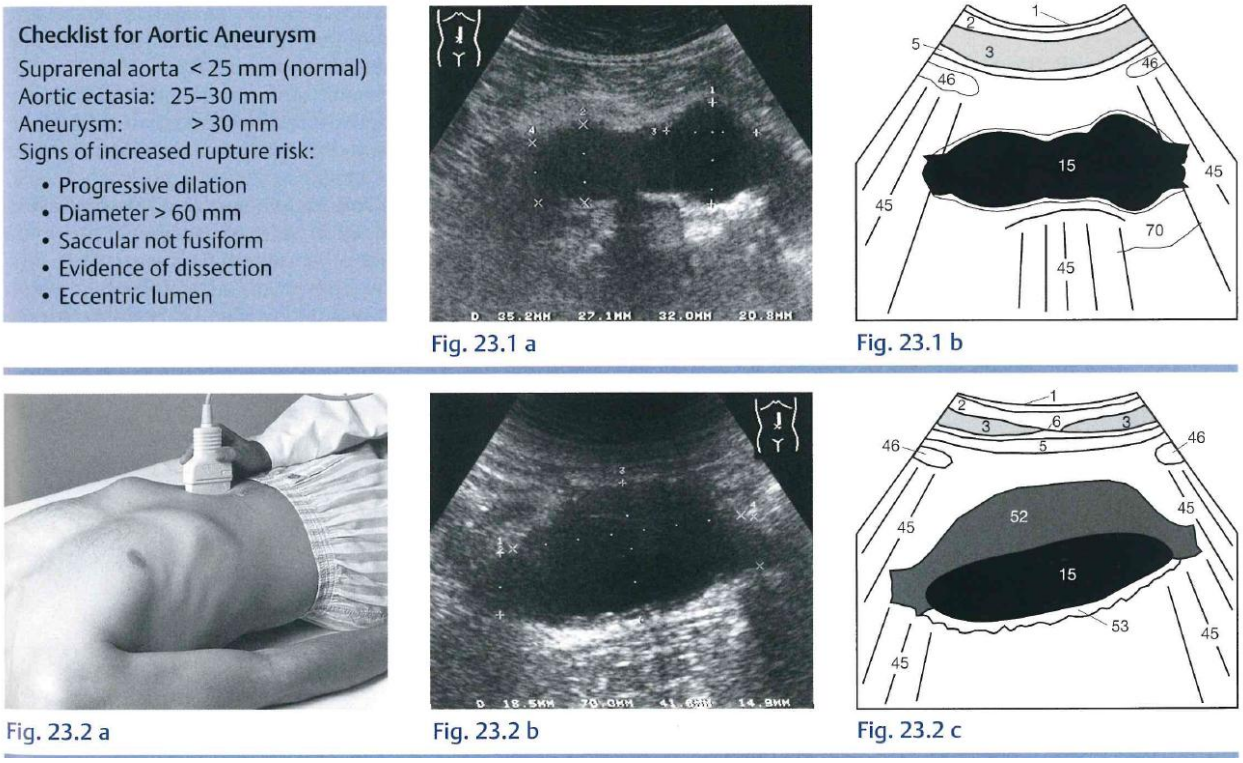

۲۹-شکل : دشریان ابهر aorta (15) پراخوالی انیوریزم Aneurysms په اوږدوالي بڼه ښوول شوی دی

[With permission :
Matthias Hofer, M.D. Ultrasound Teaching Manual , 2nd English edition, Thieme publishers, stuttgart,new york 2013]

Retroperitoneal Lymph Nodes

دګیډې دپریتوانی طبقې شاته لمفاوي غوټې

لمفاوي غوټې (55) معمولاً hypoechoic جوړښتونو په توګه څرګندیږي . دامهمه ده چې لمفاوي غوټې درګونو جوړښتونوڅخه توپیروکړشي . داځکه چې رګونه هم کټ مټ دلمفاوي غوټې په شان په التراساونډکې ښکاره کیږي . دلمفاوي غوټودموقعیت سره په تړاوکې په خیټه کې دعادي لمفاوي غوټو اندازه داوږدمحورپه اوږدوکې لږڅه 7-10 mm پوري رسیږي .

د فزیولوژیکي له پلوه لوی لمفاوي غوټې چې اندازه یې تر 20 ملي متره (24.3 شکل) پورې رسیږي د iliac شریانونو په اوږدو کې او د inguinal په سیمه کې شتون لري. عادي لمفاوي غوټې اوهمدارنګه التهابي لمفاوي غوټې بیضوي شکل لري اوداوږدمحورنسبت دلنډمحورسره د 2:1 څخه زیات دی .

په (Fig. 29.3) شکل کې دیني التهاب اود پانکریاس التهاب له کبله خوراغتې hyper. echoic لمفاوي غوټې لیدل کیږي . اویاد صفرا د نلونو التهاب کوم چې په .(Fig. 33.3) porta hepatis کې ښوول شوی دی .

کروي شکله لمفاوي غوټې چې دهغوی اوږدمحوراودلنډمحورنسبت تقریبا 1:1 وي پرته له hilurn sign داسې اټکل کیږي چې پاتولوژیك بدلون پکې شتون ولري .

خبیث لمفوما Malignant lymphomas داسې ځانګړتیاوې لري چې ګاونډي رګونوباندې فشارراولي اویاداچې بیځایه کوي

(Fig. 24.2 خو مګر دوی معمولا نه د دوی دیوالونه باندې یرغل اونفوذ کوي او نه هم د نږدې نورو غړو ته ننوځي.

په Non-Hodgkin lymphoma ناروغۍ کې اکثراً دmesenteric لمفاوي غدې (55) تریرغل لاندې نیسي چې په (Figs. 24.1 and 24.2) شکل کې ښوول شوې دي

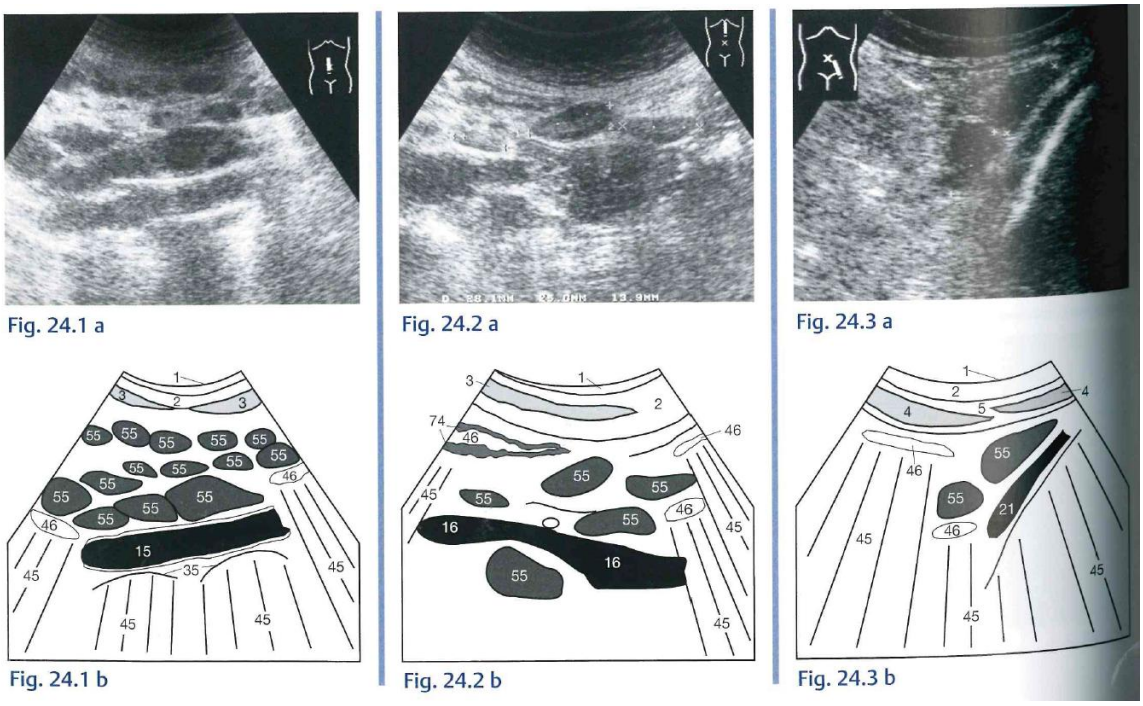

۳۰- شکل : دګیډې دپریتوانی طبقې شاته لمفاوي غوټې (55) ښوول شوې دي .

[With permission :

Matthias Hofer, M.D. Ultrasound Teaching Manual , 2nd English edition, Thieme publishers, stuttgart,new york 2013]

Transverse Planes of the Upper Abdomen, Normal Findings

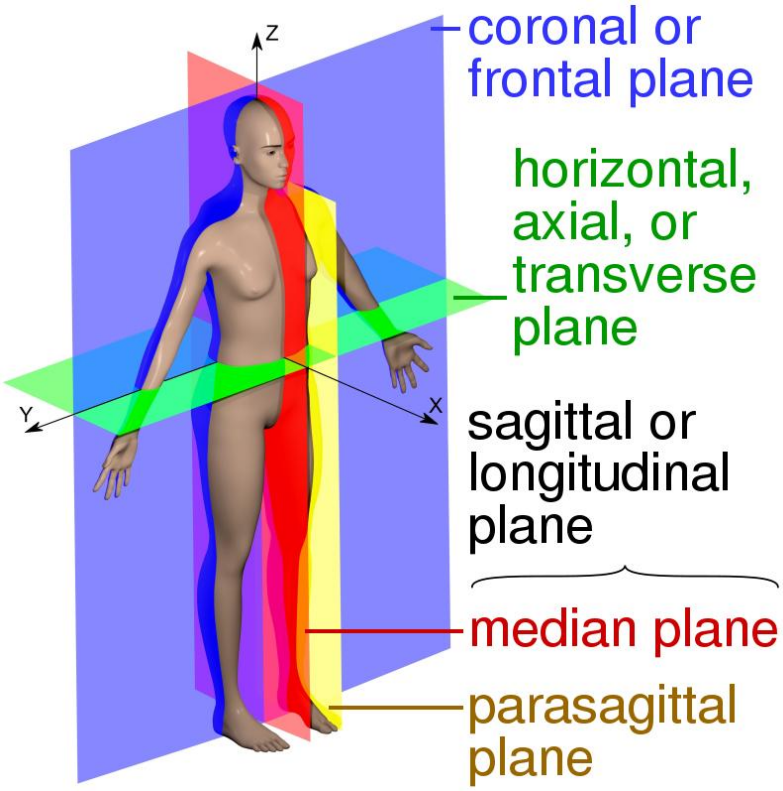

دمعدې پورتنۍ برخې په عرضي سطحې نورمل موندنې

هایپراکویك پوستکی (1) اودپوستکي لاندې غوړجن نسجونه (2) اودخیټې سم سیخ دوه عضلات (3) مستقیماُ دبدلوونکی صوتي آلې Trancducer لاندې موقعیت لري . دجمجمې عرضي سطحه (Fig. 28.1) دسلیاك تنه (32) celiac trunk رابښکاره کوي اودوه څانګې لري چې دکبدي شریان (18) hepatic artery اودطحال شریان (19) splenic artery). په نوم سره یادیږي .دالبا کرښې Linea alba خلفي خواته اولیږي لکۍ خواته Figs. 28.2 لیګامنتوم تیرز (7) ligamentum teres) او دناف وریدموقعیت لري.

کوچنۍ کڅوړه د ځیګر په خلفي برخه کې د یوه تنګ سوري په څیر ښکاري (9)؛ پانقراص (33) سمدلاسه د هغې شاته پروت دی.

د پانقراس لکۍ اکثرا دمعدې د ګاز څخه (26). د صوتي سیوري پواسطه پټیږي (45) .

د طحال وریدد (20) په مستقیم ډول د پانقراس د خلفي برخې په اوږدو کې غځیدلی دی. د پښتورګو چپ رګ (25) لرې خلفي خواته د superior mesenteriartery artery (SMA, 17) شریان اودابهرشریان (15) aorta ترمنځ پروت دی اوپه .(Fig. 28.3) شکل کې ښوول شوی دی. فوقانی mesenteric شریان 17) دابهرشریان څخه راوبیلیږي. (15) aorta.

د (16) vena cava دابهرشریان کیڼ خواته ښکاري . دملافقری (35)vertebra ، portal vein (1 1)،

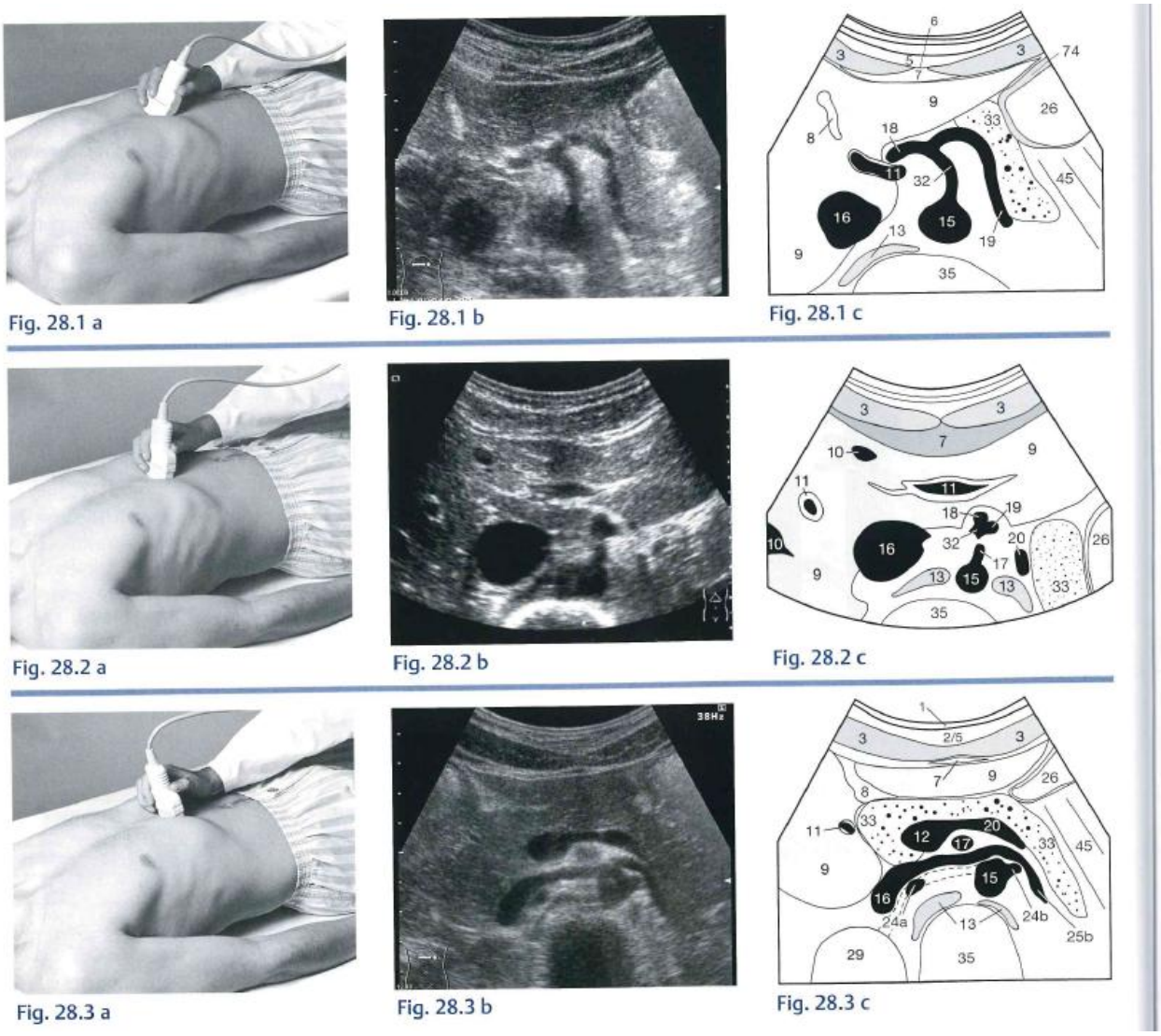

۳۱-شکل : دمعدې پورتنۍ برخې په ساره سطحې وریدې اوشریان ښوول شوي دي .
دلیدلوورغړي اورګونه (Vessels) په لاندې ډول دي

☑ ینه (Liver 9) ، معده (stomach 26) ، پانکریاس (pancreas 33)، (diaphragma (13) (Venae cava inferior16)، د ینې وریدې رګ (Vena portae 11) ، (Arteria hepatica18) ، (Truncus coeliacus 32),

(Aorta abdominalis 15) (Arteria lienalis 19), (Corpus vertebralis 35), (acoustical shadow 45)

[With permission :
Matthias Hofer, M.D. Ultrasound Teaching Manual , 2nd English edition, Thieme publishers, stuttgart,new york 2013]

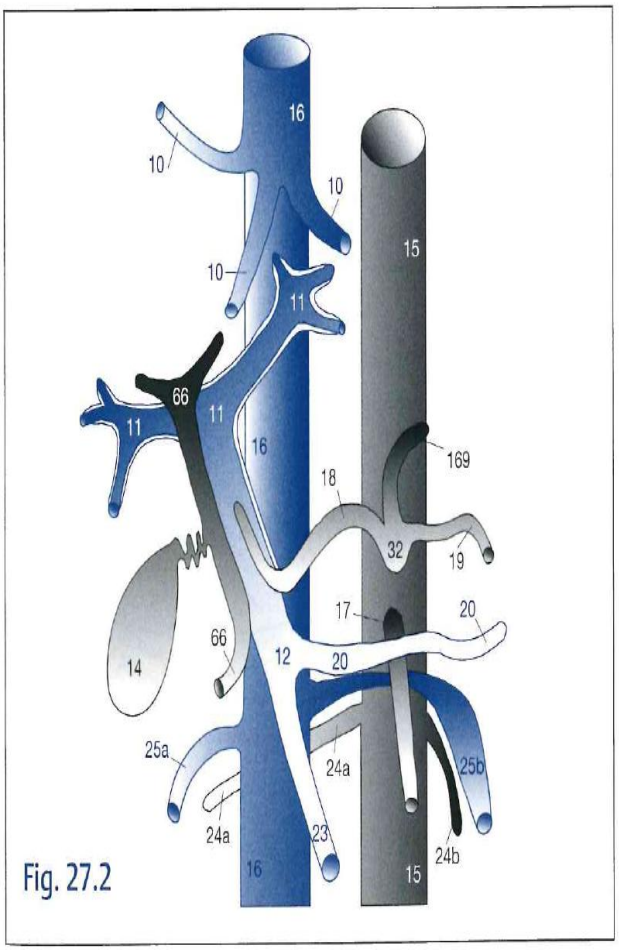

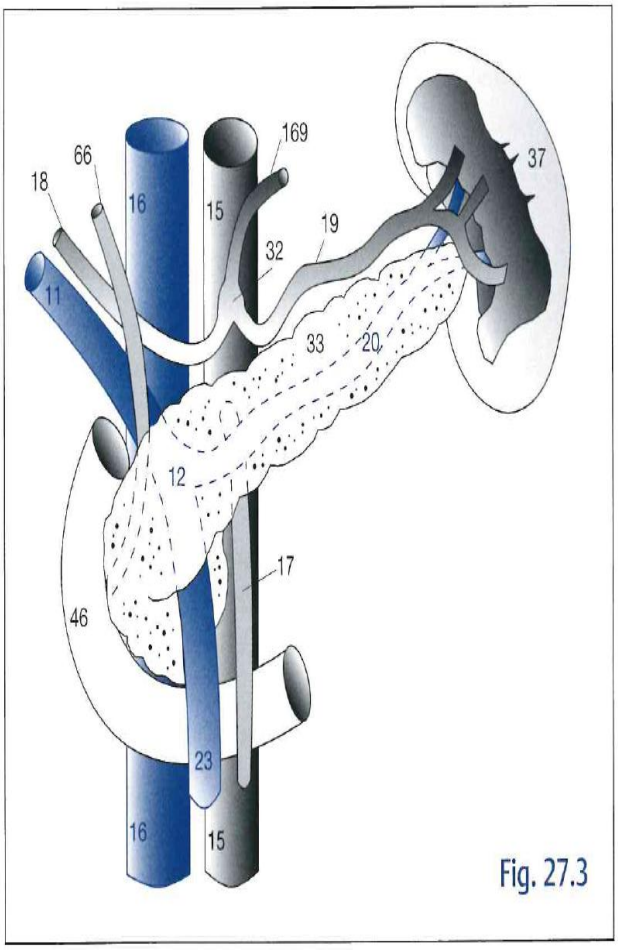

۳۲-شکل : دمعدې پورتنۍ برخې دعرضي سطحې بنسټیزاناټومي جوړښت کښل شوی دی.

[With permission :
Matthias Hofer, M.D. Ultrasound Teaching Manual , 2nd English edition, Thieme publishers, stuttgart,new york 2013]

ځلورمه برخه

پینځم څپرکی

التراساونډ اتلس
(Ultrasound atlas)

د داخلي ارګانونو التراساؤنډ معاینه

دالتراساوندماشین په مرسته دداخلي غړومعاینات ډاکټر ته ددې امکانات ورکوي چې د بدن دننه په غړو لکه پروستاټ غدې، تخمدان یا رحم له ډیر نږدې وګورې اودناروغیوتشخیص په دقیق اوصحیح توګه وکړاشي وګوري.

په۳۳: شکل کې دالتراساونډماشین ښوول شوی دی چې دنومړې آلې په مټ په بدن کې دداخلي ارګانونوالتراساونډمعاینه ترسره کیږي .

د التراساؤنډ سکین scann یوډول کړنلاره ده چې د داخلي ارګانونواناتومي جوړښت، دناروغیوتشخیص او فعالیت معاینه کولو لپاره کارول کیږي . داخلي ارګانونه لکه ځیګر، پښتورګي، پانقراص، طحال، ینه ، پروستاټ، دصفراکڅوړه ،رحم،زړه ، اوهمدارنګه د التراساؤنډ سکین د وینې رګونو معاینه کولو لپاره کارول کیږي. لکه شریانونه او رګونه د تنګیدو یا بندیدو لپاره اوداسې نور. التراساؤنډ لمف نوډونه د تومورونو، سیستونو او تیږو ناروغیو لپاره ،د تایرایډ غدې د پراخیدو یا کمولو لپاره ، (سیستونه) او تومورونه، د رنځپوهنې بدلونونو لپاره اوهمدارنګه دزړه هراړخیز حرکت معاینه کول ترسره کیږي .

د مثال په توګه، د معدې التراساؤنډ کولی شي د معدې درد یا پړسوب لامل معلومولو کې مرسته وکړي. دا کولی شي د پښتورګو تیږو، د ځیګر ناروغۍ، تومورونو او ډیری نورو شرایطو معاینه کولو کې مرسته وکړي. ستاسوکورنی ډاکټر ممکن دا ازموینې وړاندیز وکړي که تاسو د بطن د شریان انیوریزم په خطر کې یاست

د سینې التراساؤنډ سکین یوه ازموینه ده چې د لوړ فریکونسۍ غږ څپې کاروي ترڅو د سینې دننه عکس رامینځته کړي..
کله یوه میرمن بایددسینې التراساونډسکین معاینه ترسره کړي ؟
لومړی : هغه دسینې معاینه اړین ده کله چې په سینه کې یوه غوټه لمس شي
دویم : که یوه میرمن په سینه کې یوه غوټه لري خوپه ماموګرافي آله کې نه لیدل کیږي
دریم : په سینه کې یوه غوټه شتون لري خوډاکټرغواړي چې پوه شي چې آیاداغوټه جامداوکه مایع موادلکه سییټ cyst په داخل کې لري

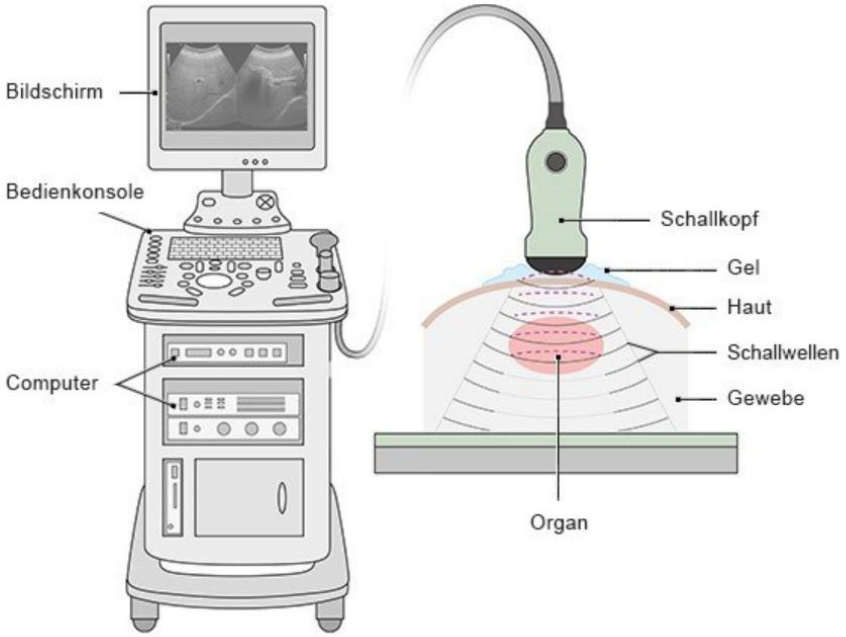

۳۳شکل : دالتراساونډماشین په مرسته دناروغ داخلي ارګانونومعاینه کولوکړنلاره کښل شوې ده.
په نوموړي شکل کې لیکل شوي جرمني لغتونوترجمه په لاندې ډول ده .
Bildschirm تلویزیونې پرده یا مونیتورMonitor
Bedienkonsole داعیارولوپه موخه دکنټرول کونسول
Computer کمپیوتر
Schallkopf دالتراساونډ څپې استوونکې اورانیوونکې آله ده چې دترانسډیوسر Transducer یعنې بدلوونکې په نوم یادیږي . ترانسډیوسر استوونکی بریښنایی سیګنالونه په التراساؤنډ

بدلوي ، اورانیوونکی التراساؤنډ څپې په بریښنایی سیګنالونو بدلوي ، او لیږدونکي دواړه کولی شي التراساؤنډ څپې ولیږدوي او هم بیرته بریښنایی زیګنالونه ترلاسه کړي .
Gel یوډول سریښجنه نرمه ماده ده چې دپوستکیHaut په مخ موښل کیږي اودبدن اوترانسډیوسرترمنځ مقاومت کموي ترڅوهلته هواورننه نه وځي Schallwellen دالتراساونډڅپې چې دترانسډیوسرڅخه راوځي دناروغ داړونده غړي Organ نسج Gewebe چې معاینه کیږي

د التراساؤنډماشین په مرسته څه شی تشخیص کیدی شي؟

د التراساؤنډ سکین په کارولوسره د زیږون ماشوم وده د امیندوارۍ په جریان کې معاینه کیدی شي: د نسایی متخصص ډاکټر کولی شي اندازه کړي چې ماشوم څومره لوی دی او ایا ټول اعضاء او غړي جوړ شوي او ښه وده کوي. پلاسینټا (placenta) او د ناف تارچې د هغې له لارې ماشوم ته اکسیجن او غذایي مواد ورکول کیږي، هم ارزول کیدی شي.
همدرنګه د التراساؤنډ معاینې ترسره کیږي ترڅو د ناروغیو یا نسجونو نیمګړتیا تشخیص کړي، په ځانګړې توګه:
د نسجونو پړسوب یا د ټولو ارګانونو پړسوب، لکه دطحال اویا د لمف نوډونه ، نموموړې کړنلاره کولی شي التهاب په ګوته کړي.
دکڅوړې په شان دیوه رګ برامدګې (انیوریزم) یا د وینې رګونو یا د زړه دریچې یاو*valva* تنګوالی.
تشه فضا cavities (چې د سیستونو په نوم یادیږي او دوی کولی شي دبیلګې په توګه، په پښتورګو یا تخمدانونو کې رامینځته شي.
Calcifications، د بیلګې په توګه په پانقراص کې، اویا لکه دصفراپه کڅوړه کې ډبرې چې د ګالستون په نوم یادیږي .
د مایعاتو راټولولیدل، د بیلګې په توګه د سږو او سینې دیوال تر منځ دمایعاتو راټولیدل چې د pleural effusion په نوم یادیږي.
په نسج کې بدلونونه لکه په ځیګر کې دغوړوراټولیدل ،دینې سیروسیس. liver cirrhosis
د غړو په اندازه اوحجم کې بدلون لکه د تایرایډ غټوالی (ګوئټر) یا کوچني پښتورګي چې سره غونډ اولنډ شوی وي shrinking kidneys
دغړواویانسجونوودە کول لکه تومور یا د دوی دلور تومورونه (میټاټاسیس).

ینه، ځیګر، کبد (Liver; Hepar)

ینه دشمزې لرونکو ژویو لپاره یو حیاتي ارګان دی اوپه بدن کې ترټولودرنده غټه غده ده . ینه نصواري سوررنګ لري او په لویانوکې دیونیم کیلوګرام څخه تردرې کیلوګرام پورې وزن لري . په بدن کې لکه یوکیمیاوي لابراتوردمیتابالیزم مرکزي غړی تشکیلوي . ینه دخیټې فضاپه ښی برخه کې پرته ده اودپورتنی خوا پوښ شوې سطحه **Fascia diaphragmatica** یې حجاب حاجزیانې **diaphragm** دیافراګم سره نښتې ده .

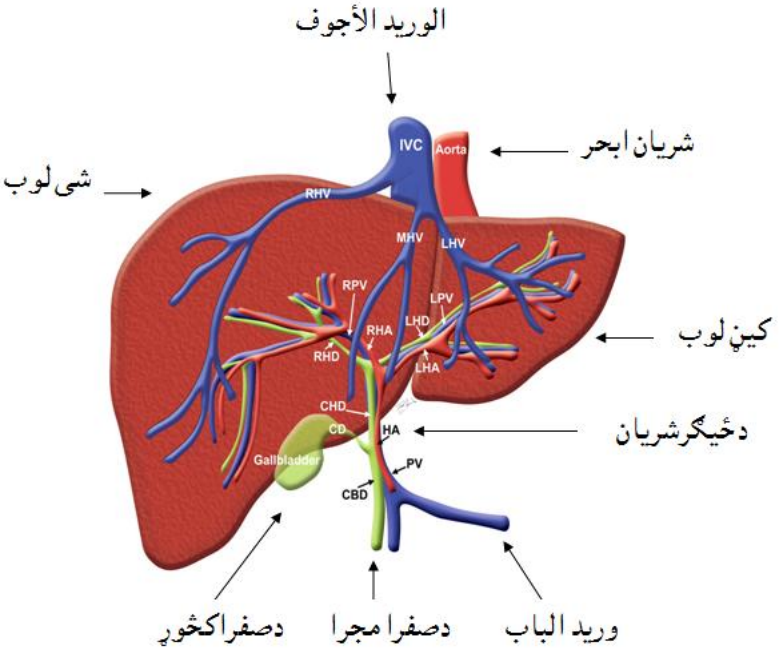

۳۳- شکل : په ینه کې دوینې دخول اوخروج رګونه ښوول شوې دي . سوررنګه رګونه پاکه وینه ،ابې رنګه رګونه ناپاکه وینه اوشین رنګ دصفرابهیدلولاره ښي

دینې فیزیولوژیکې دندې :

دینې هراړخیزې دندې دځانګړوحجرو په واسطه ترسره کیږي چې دهیپتوسایت **hepatocytes** په نوم یادیږي . داسې اټکل کیږي چې ینه دنوروغړوسره یوځای دلږڅه پینځه سوودندې مسؤلیت په غاړه لري . دینې دندې عبارت دي له :

- ینه دصفرا زیږبخونه مایع تولیدوي اوهم یې اطراح کوي . کله چې په اِثنیعَشَرکې **Duodenum** غذایي موادجذب شي نو دصفرا په مرسته دهغې شحمیات هضم کیږي ، اودشحمیاتوڅخه تری ګلیسیراید **triglycerides** جوړوي ، همدارنګه داسیدي موادوخنثي کول دصفراپه مرسته ترسره کیږي ،

- بلخوادصفرا په مرسته دبدن څخه کلوسترین ،بایلپروبین ،ذهرجن فلزات اوداستقلاب په پایله کې هراړخیز تولیدشوي ذهرجن اوپاتې شوي مواد له بدن څخه بهرته اطراح کېږي.
- ینه دانزایموپه مرسته په وینه کې ټوکسین او زهري مواد لکه الکهول تجزیه کوي اوذهرجن خواص یي کموي .
- په وینه کې دګلوکوزمقدارکنترول .که په وینه کې دګلوکوزمقدارډیرلوړشي نوپه لومړي ګام کې دګلوکوجین **Glycogen** په شکل اوکه دڅلورسوه ګرام څخه واوړي نوپه خنثي غوړو **triglycerides** اړول کیږي . همدارنګه که په وینه کې دګلوکوزمقدارلږشي نوبرعکس ګلوکوجین په ګلوکوزاړوي .
- شحمیات دلیپوپروتین **Lipoproteins** په شکل ذخیره کیږي .
- په ینه کې دهورمونو تولید ،،دکلسترول جوړښت اوکنترول ، اودوینې پروتینو (البومین ،ګلوبولین فیبرینوجین ،ایمونوګلوبولین اونورو) جوړښت صورت نیسي
- دوینې لخته کیدنې یاپرې کیدنې فکټورونه لکه فایبرینوژن **fibrinogen** او پروتسترومبین **prothrombin** جوړښت
- . په ینه کې دوینې فیلتریشن ترسره کیږي ترڅوزاړه اومړه شوي سره کرویات لیرې شي.
- په ینه کې پروتین وازده ،اوسپنه ،مس ،ویټامین لکه **(A,B,D,E, K, B12)** ،مینرال اولږڅه شل په سلوکې **20%** دبدن وینه ذخیره کیږي
- ، په ینه کې ذخیره شوي غوړ په کیټون باډي باندې اوړي اوپه دې توګه د بدن لپاره سمدلاسه انرژي د **ATP** په توګه تولیدولای شي .
- په رحم کې دماشوم لپاره شپږمیاشتې دوینې تولیدکول
- کله چې دغذایي موادو پروتین هضم شی نوپه پایله کې ذهرجن امونیاك **(NH_3)** منځ ته راځي چې دینې په واسطه دیوریادوران **Urea cycle** په مرسته په لږذهرجنو موادویانې یوریا **urea** باندې اړول کیږي اوپه ادرارکې دبدن څخه وځي ،
- ینه اینزولین ډوله غټوونکی فکټورتولیدوی (**IGF-1**) ،نوموړی یوهورمون دی چې دکوچنیانوپه وده کې مهم رول لوبوي
- ینه دترومبوبویتین **Thrombopoietin** دتولیدلپاره یومهم ځای دی . نوموړی یوګلایکوپروتین دی چې د صفیحاتولیدکنترولوی

په ینه کې دوینې جریان (Blood flow) :

ینې ته ددووسرچینوڅخه وینه وربهیږي . لومړي دینې ورید الباب **Hepatic portal vein** په واسطه **75%** اودویم دینې اصلي شریان **Common hepatic artery** په واسطه **25%** وینه

ځيګرته ورننوځي . په وريدالباب کې لړاکسيجن لرونکې اوپه غذايي موادوغني وينه جريان لرى اودطحال ،دجهاذهاضمې سيستم څخه راټوليږي اوينې ته وربهيږي . دوريدالباب په وينه کې په عمده توګه جذب شوي غذايي موادوي اوکيداى شي چې پکې بکټرياوې ، دواګانې اوذهرجن موادشتون ولري .

هغه غذايي موادچې دکولموڅخه وينې ته انتقال کيږي لومړى د وريد الباب ((**Vena portae**) په واسطه ينې ته ننوځي .

پاکه اواکسيجن لرونکي وينه دينې شريان په واسطه ينې ته وربهيږي . دواړه ډوله وينه يانې شراينې وينه اووريدي وينه دينې په شعريه رګونوکې **Liver sinusoid** سره ګډيږي . ورپسې وينه دويښتان رګونو**capillary** يانې موى رګ څخه په خپل وارسره مرکزي وريد **V. centralis** ،بيادينې وريد(تور رګ)**Vv. Hepaticae** ،ورپسې د تش وريدلاندې برخې (الوريد الأجوف) **V. cava inf** ته جريان مومي اوپه پايله کې دزړه ښي دهليزته بهيږي . کله چې دينې عمده شريان او وريد الباب ينې ته ورننوځي نوهلته دلوبونوپه څنډوکې په کوچنيوڅانګوويشل کيږي اودصفراسره يوځاى ځانګړى درې ګون جوړښت منځ ته راولي . دلوبونوپه څنډوکې يوډول اناتومې جوړښت چې دشريان يوه څانګه **Arteriae interlobulares** ،دوريدالباب يوه څانګه **Venae interlobulares** اودصفرانل **interlobular bile duct** څخه تشکيل شوى وى دګليسن ترايز **Glisson-Trias** په نوم يادیږي . دينې لاندې سطحې پوښ **fascia viscerales** کې ددخول يوه سيمه شته ده چې د **Porta hepatis** په نوم يادیږى . په دې ځاى کې وريد الباب **Vena portae hepatis** او دينې شريان **A. hepatica** ينې ته ورننوځى اودهمدې ځاى څخه دينې مشترك تيوب **Ductus hepatici** . راوځي . دصفرامايع ياداچې دصفراپه کڅوړه کې ذخيره کيږي اويادضرورت سره سم اِثنىعَشَر **Duodenum** ته ورتويږي .

په ينه کې دحجروډولونه (Cell types) :

دينې په لوبونو(فصيص) کې دوه ډوله حجرې شته دي . په سلوکې اتيا **80%** دهيپتوسايت **hepatocytes** حجرې دي اوپاتې يې فاګوسايت خوړونکي حجرې دي چې دکپر سلول **Kupffer cell** په نامه سره يادیږي . نوموړې حجرې غيرفعال سره کرويات دمنځه وړى . همدارنګه دکپر خوړونکي سلول زاړه سره کرويات ،زاړه سپين کرويات،بکټرياوونوربيګانه اوذهرجن موادمنځه وړي کوم چې په وريدي وينه کې دمعدې اوکولموسيستم څخه راځي خوهغه څوك چې په الکهولو،روږدى وي دکپر خوړونکې سلولونه دومره فعال کيږي چې دهغوى ځيګر تخريب کوي .

دصفراجریان (Biliary flow) :

دصفراکڅوړه **Vesica biliaris** دناك په شان شکل لري ،طول یي د **7-10 cm** پورې رسیږي . نوموړې کڅوړه دځیګر په لاندني پوښ سطحه **fascia viscerales** باندې نښتي ده اودکڅوړې مجرا **Ductus cysticus** په واسطه دینې مشترك مجرا سره تړلې ده . هره ورځ لږڅه اته سوه نه ترزرملی لیتر **800 -1000 ml** صفرامایع دهیپتوسایت حجروپه واسطه افرازکیږي اوپینځوس ملي لیر دصفراپه کڅوړه کې ذخیره کیږي . که چیرته دینې په ورید الباب کې ډیرصفرااسیدشتون ولري نودصفرامایع دځیګرهیپتوسایت حجروفعالیت هم زیات کیږي اوپرلپسې دافرازاوتولیدکړنلاره ګړندی کوی . ورپسې دصفرانلونوته بهیږي . صفراوي لارې چې په ځیګرکې هرې خواته تیرې شوې دي ټول په ګډه سره خپله صفرا نوموړې کڅوړې ته تشوي . صفراوي کڅوړه درې اساسي دندې لري لومړی داچې دصفرا زیرمتون دی یعنې صفراپکې ساتل کیږي .دغه ماده په پر له پسې ډول ځیګر کې جوړیږي خو یوازې دارتیاپه وخت کولمو ته تویږي نو صفراوي کڅوړه صفراوي ماده ساتي اوپه مناسب وخت کې دهورمونونوپه ځواب کې دغه کڅوړه ځان راټولوي او خپله صفرا کولموته لیږدوي . دا دصفراوي کڅوړې دوهمه دنده ده او ددغې کڅوړې دریمه دنده دصفراغلیظه کول دي .په هغه موده کې چې صفرا په کڅوړه کې پاتې کیږي له هغې اضافي اوبه جذب کیږي په دې ډول نه پریږدي چې اضافي اوبه له بدنه ووځي .

په ینه کې دصفرامایع تولیدکیږي اوورپسې په کوچنیوکانالونوکې راټولیږي اوبیاتیوب ډوله مجرای صفراوی **Bile duct** ته ورتویږي . دینې دشی خوااوکینې خوامجراووکې صفراوي مایع په خپل وارسره دینې مشترك مجرا ته **Ductus hepaticus communis** وریهیږي .

دسیستیك تیوب **Ductus cysticus** خوله یوخوادصفراکڅوړې ته ورننوتلي دی اوبله خوله یې دینې مشترك مجرا سره یوځای کیږي اوپه پایله کې دصفرامشترکه مجرا **Common bile duct** ورڅخه جوړیږي . دیادولوړده چې دینې څخه دصفرامایع راوځي اوبرعکس وریدي وینه د ورید الباب اوشرایني وینه دینې اصلي شریان په واسطه ینې ته ورننوځي . په بله ژبه دصفرامایع اودوینې جریان دیوبل په تړاوپه مخالف سمت کې بهیږی .

دینې لوبونه :(Lobes)

دینې په قدامی سطحه باندې یولوړډوله جوړښت **Falciform ligament** لیدل کیږي چې ینه په شی اناټومي لوب اوکینه اناټومي لوب باندې ویشي . جګرددووغټولوبونواوددووکوچنیولوبونوڅخه جوړدی ، ښی غټه ټوټه یانې فص (**Lobus dexter**) دحجاب حاجزلاندې پرته ده،کینه غټه ټوټه یانې فص (**Lobus sinister**), آن دخیټې

چپې خواته دپاسه رسیږي . دوه کوچنۍ ټوټې عبارت دي له مربع ډوله لوب (**Lobus quadratus**) اولکۍ ډوله لوب (**Lobus caudatus**). نوموړي لوبونه په خپل وارسره دنوروکوچنیولوبګیو **lobules** څخه جوړې دی او شپږکونجه جوړښتونه لري . لوبګي پخپله دځانګړواپیتیل حجرو**Hepatocyten** څخه جوړې شوې دی. بلخوالوبګي شفاف کوچني شعریه رګونه **lobules** لري چې دمنځ څخه یې وینه تیریږي .

دینې ناروغۍ :

دینې ناروغۍ لامولونه ډیردي خواړین یې کیدی شي ،دوایرسونوپه واسطه التهاب ،تومورونه،الکهول،ذهرجن مواد وي . په وینه کې دینې انزایمونواندازه کول دینې ناروغۍ په اړوند پوره مالومات وړاندي کوي . دبیلګې په توګه د یوټاکلی انزایم **gamma-glutamyltransferase** چې لنډیزیې په **GGT** ښوول کیږي اواندازه کول یې ډیراړین دی . داځکه چې دنارمل مقدارڅخه دنوموې انزایم تغیر دینې سلولونو نیمګړتیاپه ډیره حساسه توګه راښیي . نورانزایمونه عبارت دي له : **GOT**، **GPT** او **AP** الکالي فوسفېتیز دی .

- غوړه ینه **Fatty liver** : دینې په حجروکې په لوړه اندازه تري ګلسراید **triglyceride** راټولیږي .
- هپاتیتیز **hepatitis** : دینې التهاب ناروغي ده چې دوایرسونو **A;B;C;D;E** په واسطه منځ ته راځي
- سیروزیس **Cirrhosis** : دینې مزمن ناروغۍ پایلې دي اومشخصات یې دادي چې دینې نسج د نوروفیبري نسجونه په واسطه تعویض کیږی .ددې په څنګ اضافه اودپرهارپه شان ،توپیرلرنکي نسجونه منځ ته راځي
- دینې سرطان : **Hepatocellular carcinoma** : نوموړې ناروغي په ثانوي ډول منځ ته راځي او دوایرس **B** اویا **C** هیپاتیت التهاب په پایله کې پیداکیږي .

هیپاتیت ،زیړی ، التهاب جګر: – دینې یوې ساري ناروغي ته ویل کیږي چې په پایله کې دینې التهاب لامل ګرځي . هیپاتیت ناروغۍ پخپله له منځه ځي اویاداچې په فیبروز ناروغۍ اوړي . که دهیپاتیت ناروغي **Cirrhosis** اویا سېروز **Fibrosis**دشپږومیاشتوڅخه لنډه موده دوام ولري دحادهیپاتیت اوکه زیات وخت دوام پیداکړي نودکرونیك یانې مزمنې هیپاتیت په نوم یادیږي . نوموړې ناروغي د وایرسونو لکه **A, B C, D, E**,., بکتریاوو،مرخیړي ، پارازایټ ،مخدره موادو،الکهول ، زهرجنو موادو

اودواګانو په واسطه منځ ته راځي . دهیپاتیت وایروس دپیژندنې لپاره په وینه کې دانتي باډي تشخیص کول دي چې داړونده انتیجن پروړاندې یې ایمیون سیستم جوړوي .بلخواپه وینه کې دینې انزایمونولکه **PT/INR, Aptt** اندازه کول دي

۱- هیپاتیت A ناروغي (Hepatitis A) :

دینې انتان حاده ناروغۍ ده چې دوایرس **A** په واسطه منځ ته راځي اوددوومیاشتوڅخه ترشپږومیاشتوپورې دوام کوي . دهیپاتیت **A** وایر س ناروغۍ په دریمه نړۍ کې په تیره بیاپه کوچنیانوکې ډیره زیاته ده داځکه چې هلته دومره پاکې اوبه نه شته بلخو انظافت هم نه مراعات کیږي . دغه ناروغۍ دخولې مقعدله لارې بدن ته ننوځي

او په وایرس **A**ککړشووغذایي موادولکه میوه،ترکاري ،ډوډۍ،بحري حیوانات ، دڅښلوککړې اوبه اویادککړشوي شخص سره دتماس له لارې اوهمدارنګه دجنسي تماس په واسطه لېږدي . همدارنګه دککړې وینې له لارې هم انتقال کیدای شي . ډیرناروغان کومه نښه نه لري اویازکام ته ورته نښې لري . شدیدزېړی نه لیدل کیږي . نوموړې ناروغي پخپله له منځه ځي اوهیڅ کله دینې په مزمنه هیپاتیت ناروغۍ نه اوړي . دناروغې داخته کیدلو څخه ترکلینیکي نښورابرسیره کیدو پورې موده لږڅه اته ویشت ورځې اټکل کیږي . دیوې میاشتې څخه وروسته تبه ،ضعیفوالی ،دسترګوزیړتوب ،نس ناستې ،نس دردي ،زړه بدي،غایطه مواد سپین رنګه اومتیازې یې توررنګه کلینیکي نښې کیدای شي . نوموړی وایر س دوینې له لارې ینې ته ننوځي او په خړومتیازوکې دبدن څخه وځي . په همدې موده کې موادغایطه په وایر س **A**ککړشوي وی اودانتان احتمال یې ډیردی . دناروغ په وینه کې پروړاندې د) ایمینسیستم ځواب تردریومیاشتوپورې انتي باډي ایمونوګلوبولین **Anti-HAV-Igm** پیژندل کیدای شي .

همدارنګه دټول عمر په موده کې انتي باډي لکه **Anti-HAV-Igg** پیژندل کیدای شي لومړی کلینیکي نښې یې دینې التهاب څخه دوه اونۍ وروسته پیل کیږي . دهیپاتیت ناروغۍ په حاد پړاوکې دینې انزایم (**ALT**) اندازه دنارمل په پرتله ډیره پورته ځي . دمخنیوي په موخه دنظافت ساتنه واکسیناسیون ،پخه شوې غوښه، دمیووپوستکی لیرې کول ،جوش شوې شودې اودجوش شوو اوبو څښل دي . لومړی واکسین ترڅلوراونۍپورې اغیزمن دی اودویم واکسین وروسته له شپږومیاشتو څخه کارول کیږي . په دې ډول دلسوکالونولپاره دهیپاتیت **A** وایر س دناروغۍ څخه سړی په امن کې ساتل کیدای شي . ددرملنې لپاره استراحت کول،دغوړوڅخه پرهیزکول اوډیرې اوبه څښل دي . دمخینوي په موخه واکسین ،نظافت ساتنه ، روغتیاساتنه اړین ده . دوایرس **A** واکسین دغیرفعال هیپاتیت **A** وایر س څخه جوړشوي وي اوپه دووپړاوونوکې ترسره کیږي . دلومړي پړاوڅخه شپږ میاشتې وروسته دویم پړاوواکسین ورکول کیږي چې لس کاله

معافیت ښیي . دځینوکیمیاوي موادو لکه کلورین، فورمالین،پیراسیتك اسیداوماورای بنفش وړانګوپه مټ وایر س A غیرفعال کیدی شي .
. دهیپاتیت A ناروغي پروړاندې واکسین شته دي چې دغیرفعال وایرس Aڅخه جوړي دي خودبدن معافیتي سیستم یې دژوندي وایرس A په صفت تشخیص کوي .
دبیلګې په توګه لکهEpaxal, Vaqta، Avaxim ; Havrix هرهغه څوك چې په خطرکې وي سمدلاسه اوهغه څوك
چې نوروهیوادونوته سفرکوي اړین ده چې دوه اونۍ ترمخه واکسین وکړي .

۲- دهیپاتیت بې ناروغۍ Hepatitis B :

یوه حاده انتاني ناروغي ده چې د B وایرس په واسطه منځ ته راځي اودینې التهاب لامل ګرځي .
په عادي توګه هیپاتیتB
ناروغي څواونۍ دوام کوی اوبیاوروسته ناروغ پخپله صحت ترلاسه کوي . په سل کې نوي تازه زیږیدلو ماشومانوکې اوپه سل کې لس بالغ وګړوکې کیدای شي چې دهیپاتیت B حاده ناروغۍ په مزمنه ناروغۍ واوړي اودینې التهاب لامل وګرځي . په پایله کې دینې نسجونه دمنځه ځي Cirrhosisاویا ګونجی شوې ینه اویادینې په سرطان باندې اوړي. د هیپاتیت بې ناروغۍ نښې عبارت دي له : بې اشتهایي ،زړه بدي،قی کول ،دبدن درد،نرمه تبه،توري متیازې ،موادغایطه بې رنګه ،دپوستکي ټکي ټکي زیړرنګ کید ل،دسترګوزیړرنګ اړینې نښې دي . نوموړې ناروغي هغه مهال منځ ته راځي چې دیوچادبدن وینه اویادبدن مایع لکه دمني اویامهبل مایع،دزیاړومایع چې د B په وایرس ککړوي اودسالم سړي بدن ته لاره پیداکړي .همدارنګه په سل کې پینځوس دجنسي تماس،دوینې ترانسفوزیون،دچټلې پیچکاری ،طب سوزني ککړې ستنې دغاښوککړېرس، ککړقاشق پنجې استعمال دناروغۍ لامل ګرځي . که چېرته یوه بلاربه مورپه هیپاتیت B وایر س ککړه وي اوپه سیروم کې وایرسي پروتین لکه هیپاتیت بې انتیجن Hbeag ولري نوپه سل کې نوي دخطراحتمال شته دی چې اولادته دتولدپه ترڅ کې هیپاتیت B وایر س سرایت وکړي . په نوموړي حالت کې اړین ده چې زېږیدلي ماشوم ته سمدلاسه واکسین ورکړل شي هیپاتیت B وایرس کیدای شي چې دکورنۍ دغړوترمنځ هم یوه بل ته انتقال شي. هیپاتیت B وایر س دلاس په تماس،دډوډی په شریکه خوړلو،ټوخی ،ترنجیدلو،مچ کولوله لاري نه انتقال کیږي . دناروغۍ دمخنیوي لپاره دواکسینوڅخه ګټه پورته کیږي . دپیژندنې په موخه دناروغ سیروم اویاوینه ازمویل کیږي . هغه پروتین یانې انتیجن لکه (*Hbsag*) لټول کیږي چې پخپله وایرس یې تولیدوي اویاهغه ایمونوګلوبولین یانې انتي باډی لکه Anti-Hbc-Igmلټول کیږي چې ناروغ یې د B وایرس پروړاندې تولیدوي.
دهیپاتیت وایر سA په برخلاف ، هیپاتیت وایر س B داوبواوغذایي موادوله لاري سرایت نه

کوي دحادي هیپاتیت وایرس B لپاره کومه ځانګړې درملنه لازم نه ده اودڅواونیوپه موده کې پخپله ورك کیږي
یوازې په کرونیك انتان اودناروغۍ د اختلال په حالت کې دلاندې درملوڅخه ګټه پورته کیدای شي : Tyzeka .او(Viread)، (Hepsera)، (Epivir)
دهیپاتیت B دمخنیوي په موخه فعال واکسین شته دي چې دوایرس پوښ په شان په مصنوعي توګه جوړښوي وي اودهیپاتیت بې سطحې انتیجن Hbs-Antigen په نوم یادیږي دبدن معافیتي سیستم حجرې وروسته له درې ځله واکسین څخه دوایرس بهرنی پوښ بڼه پیژندلای شي اوکله چې درښتونی وایرس سره مخامخ شي نویې دمنځه وړي . په پیل کې لومړی واکسین ، دویم واکسین یوه میاشت وروسته،دریم واکسین شپږمیاشتې ورسته ترسره کیږي
.ایمونوګلوبولین غیرفعال واکسین په دې ماناچې سړي ته تیارجوړشوي هیپاتیت B ایمونوګلوبولین HBIG
پیچکاري کیږي ترڅودبدن معافیتي سیستم سره دوایرس په وژنه کې مرسته وکړي . هرهغه څوك چې په خطرکې وي اویانوروهیوادونوته سفرکوي سمدلاسه اویاهغه ډله طبي پرسونل چې په روغتونوکې کارکوي اړین ده چې هرپینځه کاله واکسین وکړي

.

۳ – هیپاتیت سي ناروغۍ (Hepatitis C) :-

یوه انتاني ناروغي ده چې د هیپاتیت وایرس C په واسطه منځ ته راځي اودینې تخریب، نیمګړتیا اوالتهاب لامل ګرځي . نوموړی وایرس د Flaviviridae وایرس په کورنی پورې اړه لري اودیرش ډوله جینوتایپونه یې پیژندل شوي دي . دهیپاتیت C وایرس ناروغۍ لپاره لاتراوسه واکسین نه دی موندل شوي . حادهیپاتیت C ناروغي پرته له کومې نښې پرځای پاتې کیږي خوپه سل کې تیا 80 %مزمنه بڼه خپلوي . په مزمنه توګه کې هیپاتیت وایرس C په ینه کې دوامدار پاتې کیږي او دینې سیروزناروغۍ Cirrhosis لامل ګرځي. په پایله کې دینې ددندې نیمګړتیااویادینې سرطان پیداکیدای شي . نوموړی وایرس په ډېرئ سره بدن ته دوینې انتقال(ترانسفوزیون)،زخم ،دغړوپیوندول، بدن ته په وایر س ککړشوې وینې رانیول ،په ترزیقي مخدروموادو و درورېدیداڅخه،په وایرس ککړشوو ستنو اوپیچکاریو 60%، جنسي تماس %) (15،دستنې په واسطه پرپوستکې خال وهنه ،دوینې وینې تماس له لارې انتقال کیږي .
هیپاتیت وایر س C دغاړه غړی ، مچ کونې اودخوراك شریك کولو له لارې انتقال کیږي .
که چېرته یوه حامله داره مورپه هیپاتیت c وایرس ککړه وي خوددې احتمال ډیرلږدی چې دتولدپه ترځ کی ماشوم ته نوموړ ی وایرس انتقال شي . .په سل کې نوي ناروغان ددوواونۍ څخه ترشپږویشت اونۍ پورې پرته له کلینیکي نښې پاتې کیږي . همدالامل دی چې دناروغۍداخته کیدنې څخه لږڅه درې اونۍ وروسته په وینه کې دوایرس C تشخیص د Polymerase Chain Reaction کړنلارې په مټ کیدونی دی . خوهغه انتي باډي چې

دنوموړي وایر س پروړاندې جوړیږي ددریواونیوڅخه ترپینځه لس اونیووروسته موده کې پیژندل کیدای شي. دهیپاتیت C وایرس دپیژندنې په موخه دناروغ وینې په سیروم کې دهیپاتیت C وایرس پرضد جوړشوي انتي باډي Anti-HCV مقداراندازه کیږي . خوپه مالیکولي نوکلیك اسیدازموینې طریقه کې HCV-RNA دوایرس جینوتایپ ،دوایرس C شته والی او دوایرس مقدارهم پیژندل کیدای شي . ترټولو . ډاډمن کړنلاره چې دناروغۍ پړاوثابت کوي دینې څخه دنسجونواخیستل Biopsy دي . که چېرته وایرس Cپه ینه کې دتل لپاره پاتې شي نوارین ده چې درملنه یې د Peginterferon Alfa-2a اوضدوایرسي درمل لکه Ribavirin په ګده سره ترسره شي . .دیادونې وړده چې دهیپاتیت ناروغۍ GenotypeI درملنه په حاده دوره یانې لومړیوشپږومیاشتوکې پیل شي . هغه ناروغان چې دسیروزناروغي اویادینې سرطان ورته ناروغۍ پکې پیداشوی وي نودحل لپاره یې دینې ترانسپلانت یانې دینې پیوندکول دي دحادهیپاتیت C ناروغۍ نښې په لاندې ډول څرګندیږي : لږاشتها ،ستړیا ،دنس درد ،دپوستکي ټکي ټکي زیړرنګ ، تخماریدل،متیازی کیدای شي توررنګ ولري ، اودزکام ناروغۍ ته ورته نښې دي. دهیپاتیت C وایرس پروړاندې واکسین نه شته خوناروغانوته سپارښتنه کیږي چې دهیپاتیت A او Bوایرس پروړاندې واکسین وکړي . همدارنګه دمخدره موادوڅخه ځان وژغوري.

۴ - هیپاتیت ډي ناروغۍ Hepaitis D :

دینې التهاب کله کله پېښیدونکې ناروغي ده چې د RNA Virus وایرس په واسطه منځ ته راځی. نوموړی وایر س یوازې دهیپاتیت Bوایرس په شته والي کې خپریدلای شي . داځکه چې نوموړې وایرس خپل ساتونکی بهرنی پروتیني پوښ نه لري او یوازې دهیپاتیت B وایرس دسطحې پروتین (Hbsag) په مرسته خپل شمیرته تکثرورکولای شی په دې ماناچې یوازې هیپاتیتB ناروغان په هیپاتیت D ناروغۍ اخته کیدلای شی .هیپاتیت D وایرس دنوروټولو وایرسونو په پرتله شل په سل 20 % کې دینې سیروزناروغۍ اویادینې سرطان لامل ګرځي .د هیپاتیت D وایرس دانتقال لاره دهیپاتیت B وایر س سره ورته ده دهیپاتیت B پروړاندې واکسین، کولای شي چې همزمان دهیپاتیت D ناروغۍ مخنیوی هم وکړی . درملنه یې دینې په پیوندکولوکې ترسره کیږي دنوموړي وایرس پیژندنه په وینه کې دهیپاتیت D وایرس انتیجن پروړاندې دبدن څخه جوړشوي ایمونوګلوبولین igm شته والی چې په لاندې ډول موندل کیږي :

Anti-HDV-Igmاو, HDV-RNA

۵- دهیپاتیت Hepatitis E :

دیني یوه انتاني ناروغي ده چې دهیپاتیت وایر س E په واسطه منځ ته راځي . نومو ړ ې وایرس دخولې – مقعدله لارې بدن ته ننوځي اوهلته تکثرکوي هیپاتیت E وایر س په غایطه موادوکې شتون لري اوپه همدغه وایر س ککړې اوبه اوغذایی موادوپه واسطه انتقال کیږي . د هیپاتیت E وایر س تشخیص په غایطه .موادوکې ترسره کیږي . دناروغی مزمنه بڼه ډیره نادره ده خوپه بلاربومیرمنوکې دناروغی حاده بڼه وژونکې پایلې درلودلای شي . دناروغ په وینه کې دنومو ړي وایر س پروړاندې دایمیون سیستم غبرګون په **Anti-HEV-Igm, HEV-RNA** . ډول موندل کیږي

ځیګر یو لوی ارګان دی چې یوازې په فقاریه حیواناتو کې موندل کیږي چې ډیری اړین بیولوژیکي دندې ترسره کوي لکه ارګانیزم دزهرو څخه پاکول، او د پروټینونو تولید کول چې د هضم او ودې لپاره اړین دي.

ځیګر د هاضمې یو اړین ارګان دی چې صفرا تولیدوي ، کوم چې یو الکلین مایع دی او کولیسټرول او بائل اسیدونه لري ، نومو ړی د غوړ ماتولو کې مرسته کوي.

ځیګر د **V. portae** له لارې د هاضمي ارګانونو څخه وینه ترلاسه کوي او په میټابولیزم او **detoxification (biotransformation**) کې مرکزي رول لوبوي. دا ستړایډونه او بائل اسیدونه ترکیب کوي او همدارنګه ډیری اړین پلازما پروټینونه لکه البومین او کوګولیشن فکتورونه.

دلویانولپاره پینځه میګا هرڅ اودکوچنیانو لپاره دری نیم میګا هرڅ کوپړی وکارول شي. یوتخنیك وټاکل شي،چې دالتراساونډ کوپړی دپښتیوترمنځ **(Intercostal technik)** ورننه ایستل شي. دعکس اخیستلوپه ترځ کې ناروغ ته وویل شي چې دلږمودې لپاره ژور تنفس وکړي او بیایې بندکړي.

دناروغیوډولونه:

- دینی غټیدل (Hepatomegaly)
- غوړجنه ینه (Steatosis hepatis) دالتراساونډ عکس ډیر سپین رنګ لری
- دینې التهاب (Hepatitis)
- کله چې ینه سره راغونډه شي او دیوه غړي په ځانګړي ډول دینې بین البیني التهاب ته سیروزیس ویل کیږي. (Cirrhosis hepatis) . دنومو ړی

ناروغی نښه داداه چې دالتراساونډ عکس یې ډیرانعکاس ښیي ګډ وډ اوغیرمتجانس مالومیږي.

- په ینه کې دوینې جریان او یا مایع بندیدل اوپه پایله کې ډنډ کیدل (Stasis liver)

کوم شي ته باید ډیرپام وکړو:

- د ینې عادي غټوالی:

دینې شی زاویه دپینځه خلوینښتودرجونه کوچنی وي	دینې ښي اړخ برخي اود Lobus caudatus حاصل تقسیم : LC:RL = < 0,55
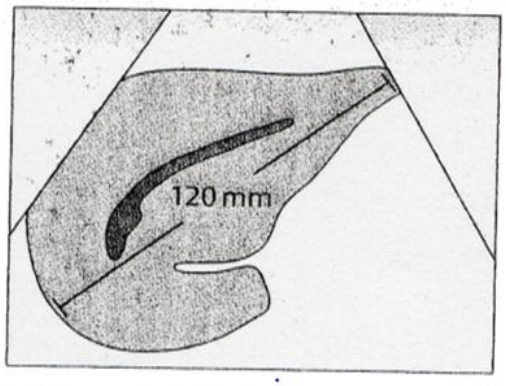 Leberwinkel links < 30° Leberwinkel rechts < 45°	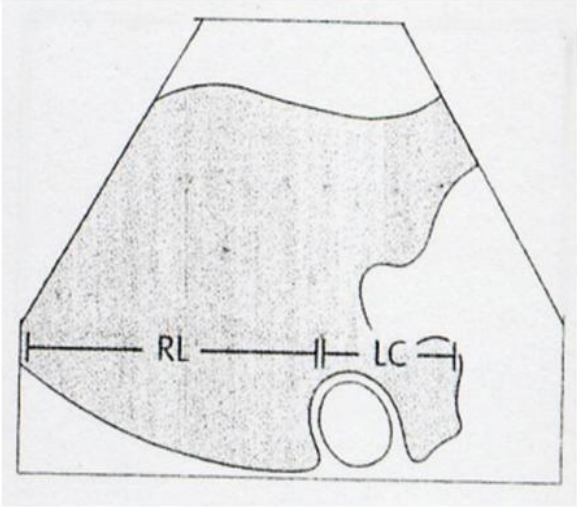

۳۴- دینې عادي غټوالی رسم شوی دی

- دینې جوړښت متجانس انعکاس لري او که نه لري، دینې غټوالی نورمال دی او که نه دی ، دمخ سطحه همواره ده اوکه نه ده، په غوړجنه ینه کې دالتراساونډ انعکاس ډیروی ، پوله یې دشاوخوا نوروغړوڅخه جوت سرحد نه ښیي، انعکاس یې دپانکریاس سره ډیرورته دی. دکینې ځنګ ینې ځنډې پنډې وي، شاوخواته د التراساؤنډ سیوره لیدل کیږي اوتوررنګ لري.
- ایا ینه د پښتورګي په پرتله لږمنعکسه ده اوکه نه،

- دینـــي پولـــه بایـــد ســـپینه وه بریشـــي او وریدونـــه بایـــد توررنـــګ ولـــری، پخپلـــه ینـــه د التراســـاؤنډ څپوتـــه پـــه منځنـــی کچـــه انعکاس ورکوي.

Porta hepatis دینـــي لاښـــدي برخـــي تـــه ویـــل کیـــږي چـــې هلتـــه دوینـــي رګونـــه ، دصـــفرانلکی،دلمف رګونـــه اوعصـــبي فایبرونـــه ینـــې تـــه ورننـــوځي . دالتراســـاونډپه انځـــورکي د hepatis Porta ځـــای هغـــه مهالـــ ښـــه لیـــدل کیـــږي کلـــه چـــې نـــاروغ ژورتـــنفس وکـــړي یعنـــي الهام وکړي

ځیګـــر پـــه 8 برخـــو یـــا زیګمنتونـــو ویشـــل شـــوی دی . د A. hepatica propria لـــومړی برخـــه ځیګـــر پـــه sinistra pars او pars dextra بانـــدې ویشـــي. د نـــورو ویشـــونو پـــه پایلـــه کـــې ټـــول 8 برخـــې رامینځته کیږي چې دکارکولوپه تړاوله یو بل څخه خپلواك دي.

پـــه فزیولـــوژیکي تـــړاو دځیګرلپـــاره وینـــه ۲ پـــر ۳ د portae V. لـــه لارې، اویوپـــه درې د a propria hepatica A. لـــه لارې تـــأمین کیـــږي. دوینـــی جریـــان د ځیګـــر د رګونـــو لـــه لارې زړه تـــه ځـــي . ځیګـــر یـــو تـــور ســـور نســـواري، د رې کونجـــه شـــکل لرونکـــی عضـــو دی چـــې دوه لوبونـــه پـــه غیـــر مســـاوي انـــدازه او شـــکل لـــري. د انســـان ځیګـــر پـــه نورمالـــ ډول شـــاوخوا 1.5 کیلوګرامـــه وزن لـــري او شـــاوخوا 15 سانتي متره پلنوالی لري.

ځیګـــر د وینـــې دوه لویـــو رګونـــو ســـره تړلـــی دی: د ځیګـــر شـــریان او پورټـــل رګ portal vein.. د ځیګـــر شـــریان د ســـیلیك تنـــی celiac trunk لـــه لارې د اورټـــا aorta څخـــه پـــه اکســـیجن بډایـــه وینـــه لیـــږدوي ، پداســـې حالـــ کـــې چـــې پورټـــل رګ د ټـــول معـــدې لـــه لارې او همدارنګـــه د پـــانقراس او پـــانقراس څخـــه د هضـــم شـــوي غـــذایي موادو سره بډایه وینه لیږدوي.

Fig. 32.1 a

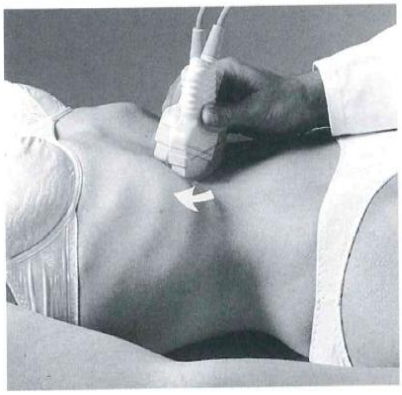

Fig. 32.1 b

Normal values
of the porta hepatis:

Portal vein:	< 13 mm (maximum 15 mm)
Common bile duct:	< 6 mm (< 9 mm post-cholecystectomy)

Fig. 32.2 a

Fig. 32.2 b

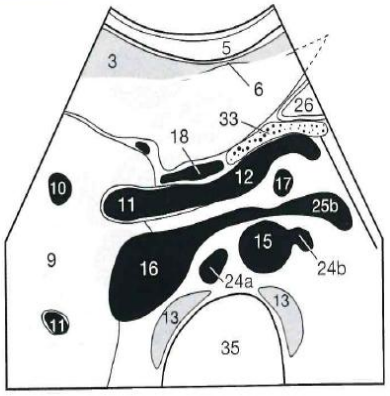

Fig. 32.2 c

۳۵-شکل : دینې په Porta Hepatis برخه کې دغړوعادي موندنې دالتراساونډ په انځورکې ښوول شوی دي

په Fig,32 a,b,c کی لاندې غړي لیدل کیږي

☑ (Linea alba 6) ، ینه (Liver 9) ، معده(stomach 26)، پانکریاس (pancreas 33)، (A. hepatica 18)
(V. renalis ، (A.mesenterica superior 17) ،(V. portae 11), (Confluens V.portae 12)
(A.renalis sinistra 24b et ،(Aorta 15)شریان ابهر ، (V.cava inferior 16) ، sinistra 25b)
(Corpus vertebralis دشمزی هډوکي ، (Diaphragma13) (V. hepatis 10) ،dextra 24a)
35)

مأخذ :

[With permission :

Matthias Hofer, M.D. Ultrasound Teaching Manual , 2nd English edition, Thieme publishers, stuttgart,new york 2013]

Abb. 33.2 a

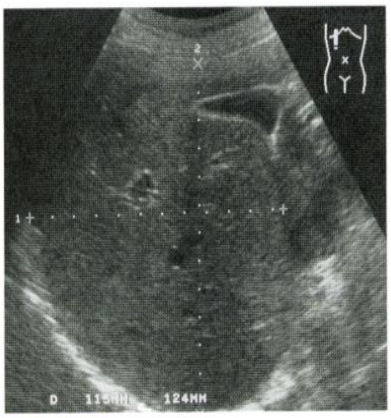

Abb. 33.2 b

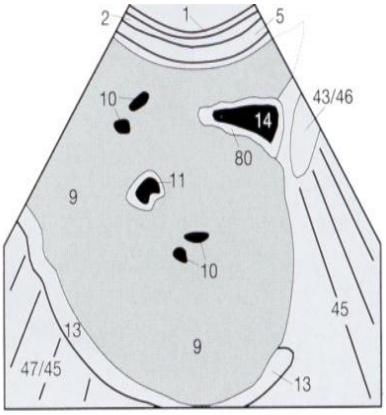

Abb. 33.2 c

۳۶-شکل : دلیدلوورغړي اورګونه (Vessels) په لاندې ډول دي

- ☑ ینه (Liver 9)، غټې کلمې (Colon 43) ،
- ☑ دصفراکڅوړه (Vesica fellea 14)،(V. hepatis 10)
- ☑ (bladder wall 80)),
- ☑ (، (Diaphragma 13) ،
- ☑ سږی (Lung, 47) (acoustical shadow 45)
- ☑ دینې وریدرګ (Vena portae 11)

مأخذ :

[With permission
Matthias Hofer, M.D. Ultrasound Teaching Manual ,
2nd English edition, Thieme publishers, stuttgart,new york 2013]

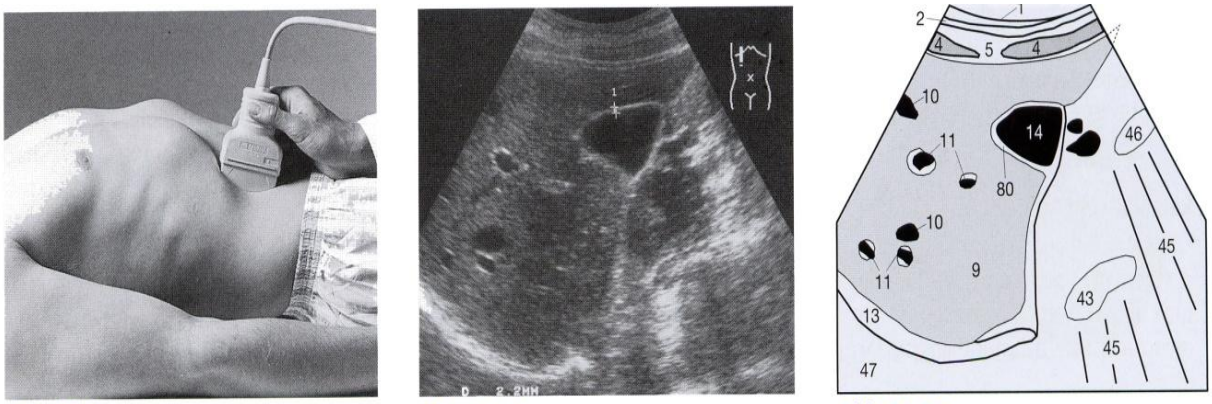

Abb. 33.3 a Abb. 33.3 b Abb. 33.3 c

۳۷- شکل: دلیدلوورغړي اورګونه (Vessels) په لاندې ډول دي

☑ دنس عظلات (M.rectus 4)، ینه (Liver 9) ، (Diaphragma 13) ، سږی (Lung 47) ، دصفراکڅوړه (Vesica fellea 14)، (bladder wall 80), (Vena portae 11)، (V. hepatis 10)، (acoustical shadow 45)

نری کلمي (Smal intestine 46)، غټي کلمي (Colon 43)

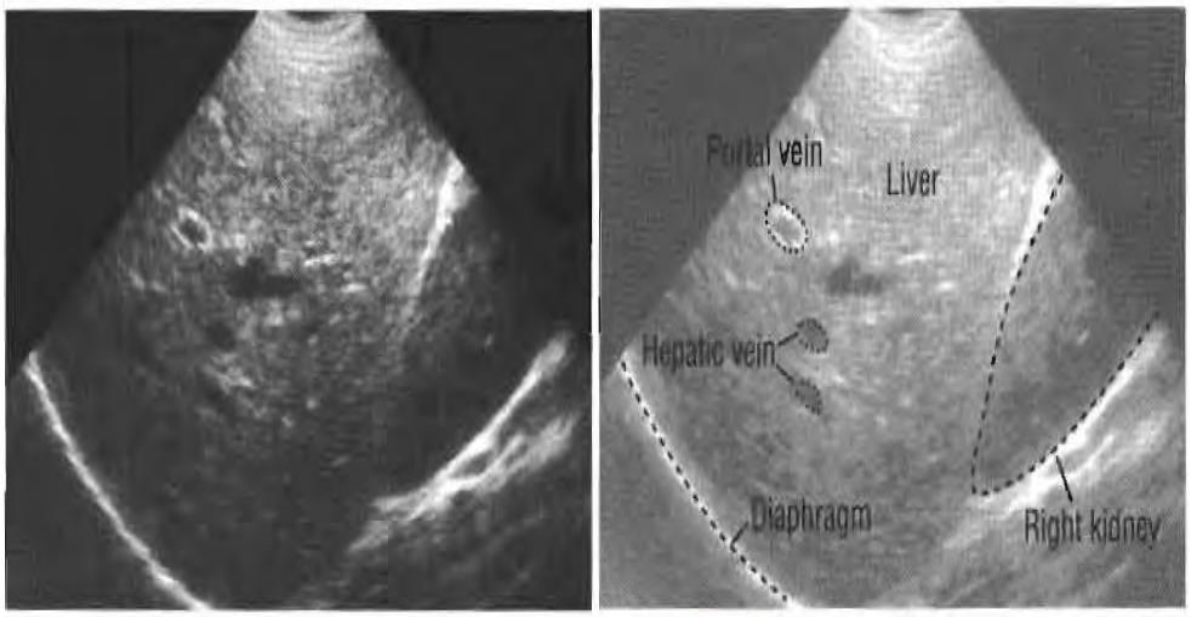

Fig. 39a. Longitudinal scan of a normal homogeneous liver.

۳۸-شکل : د یو نورمال همجنس جګر په اوږدوالي التراساونډسکین ښوول شوی دی

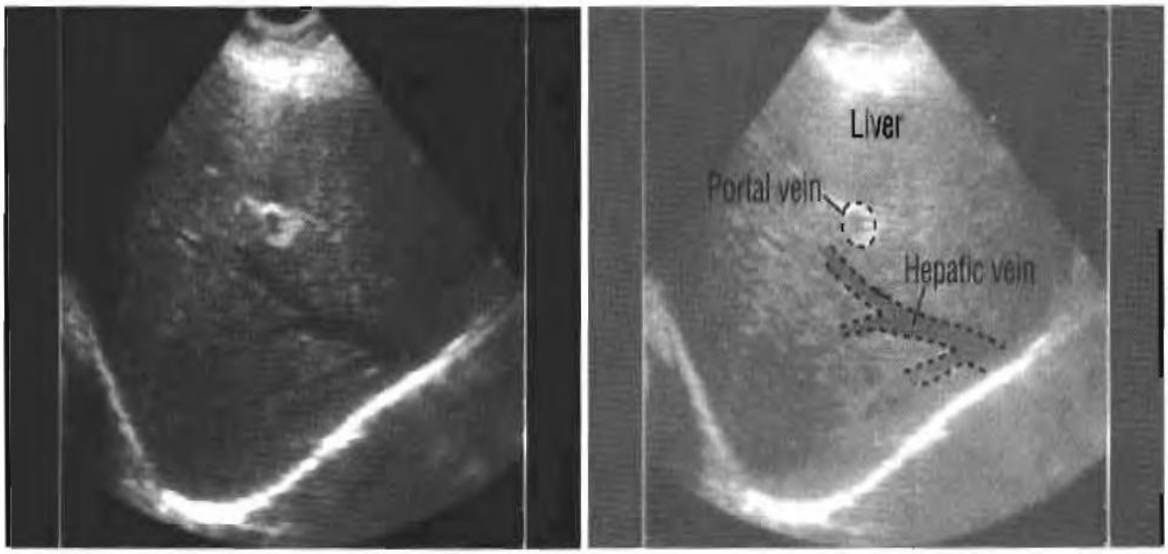

Fig. 39b. Longitudinal scan of the portal and hepatic veins in a normal liver.

[S. Palmer „Manual of diagnostic ultrasound " WHO 2002]

۳۹ -شکل : دیوعادي ځیګر وریدونو په اوږدوالي سکین ښوول شوی دی

Portal vein , Hepatic veins , normal Liver

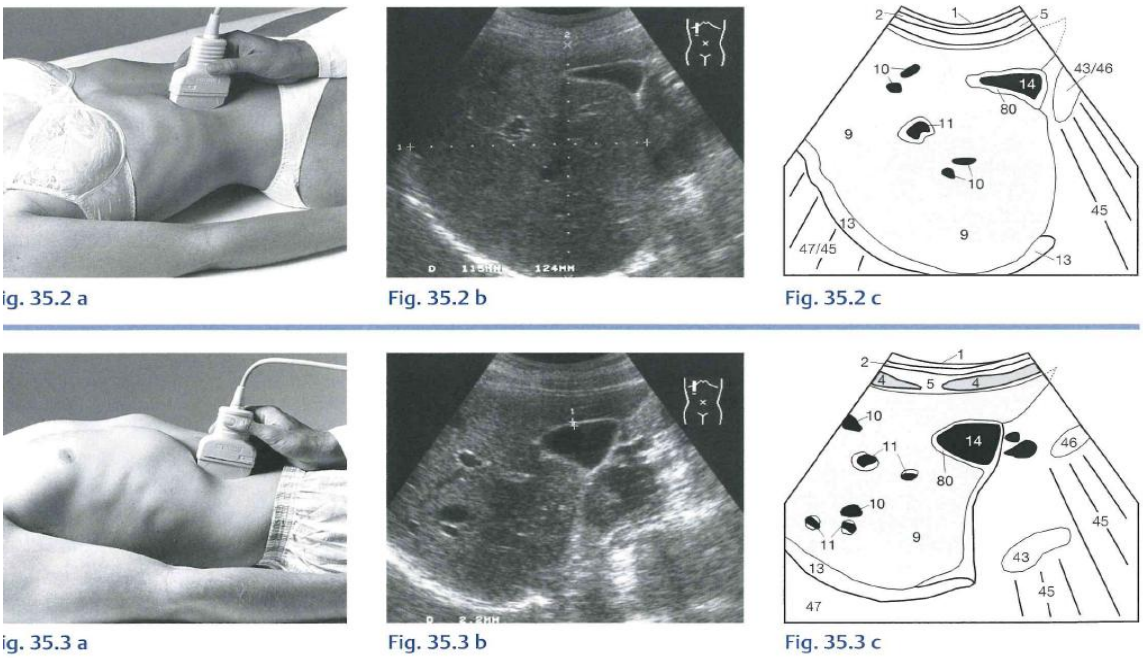

۴۰-شکل : دینې عادي جوړښت اوموندنې دالتراساونډ په انځورکې ښوول شوې دي

وروسته له دې چې په لومړي ګام کې ینه په SAGITTAL PLANE سطحه کې سکن کړنلاره ترسره شي نودینې کینې خوا لوب LOB دسرخوانه ښکته لکۍ خواته CRANIOCAUDALLY په ساره سطحه TRANSVERSE PLANE کې سکن کیږي ترڅوکیدی شي احتمالی کتله وموندل شي.
Gallblader14, Hepatic vein 10; Diaphragm13; Liver 9; portal vein (11)

[With permission :
Matthias Hofer, M.D. Ultrasound Teaching Manual , 2nd English edition, Thieme publishers, stuttgart,new york 2013]

دینې وریدي ستوری : Hepatic Venous Star

دینې وریدي ستوری ددریووریدي رګونویوځانګړي ترکیب ته ویل کیږي چې کټ مټ لکه دیوه ستوري شکل لري او د
Vena cava inferior ته ورننوځي. دینې وریدي ستوري اهمیت په دې کې دی چې دالتراساونډپه سکن کې دزړه دپمپ کولوقدرت تشخیص کیدلای شي چې ګڼه زړه په کافی اندازه وینه بدن ته رسولای شي اوکه نه ؟. په بله وینا دوریدي ستوري التراساونډ په انځورکې دزړه کمزورتیا تشخیص کیدلای شي .دلیدلوورغړي په لاندې ډول دي :
دنس عظلات (M. rectus abdominis 3)، ینه (Liver 9)، (Diaphragma 13)، (Vena portae 11)، (V. hepatis 10)، (V.cava inferior 16)، سږی (Lung 47)

په عادي توګه دینې وریدي ستوری اورګونه په محیط کې اوږدمستقیم خط السیرلري خوکله چې په ینه کې دننه دنسجونوغیرعادي کتله لکه یوتوموراویاډنډشوې مایع لکه وینه شتون ولری اویالکه دزړه دکارکولو کمزورتیا شتون ولري نودینې وریدي بڼه تغیرکوي . همدالامل دی چې دالتراساونډکړنلارې په مرسته نوموړې نیمګړتیاوې تشخیص کیدلای شي.

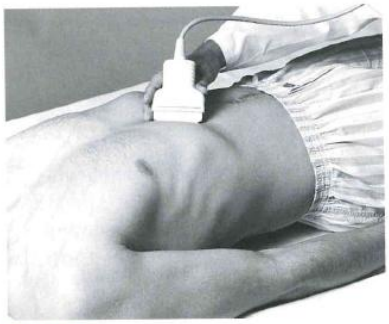
Fig. 36.2 a


Fig. 36.2 b

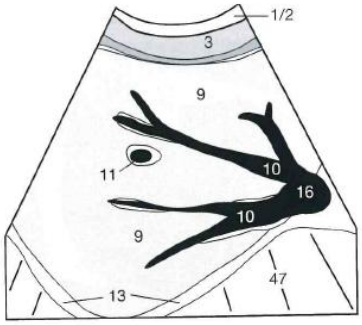

Fig. 36.2 c

۴۱ شکل :دیني وریدي ستوري Hepatic Venous Star التراساونډ انځورښوول شوی دی چې ددریووریدي رګونوپه مرسته دیني هرې برخې څخه وریدي وینه راټولوي او د Vena cava inferior منځ ته وربهیږي. د Vena cava څخه لیرې محیط کې دیني وریدونوقطردشپږملي متر 6 mm څخه زیات نه وي .

[With permission :
Matthias Hofer, M.D. Ultrasound Teaching Manual , 2nd English edition, Thieme publishers, stuttgart,new york 2013]

Normal Values:
Hepatic veins: < 6 mm
(periphery)

دیني عادي جوړښت اوموندني	د دیني رګونه hepatic veins	Accessory lobe of the liver دیني فرعي لوب

Internistischer Sonographieatlas ; Innere Medizin Albertinen-Krankenhaus Hamburg]

دنورمل ینې وریدونوستوری (Glisson Trias)	دعادي ینې وریدچې په اوږدو پرې شوې دی (Normal finding)

۴۲-شکل : دنورمل ینې وریدونوستوری

Hepatic Venous Star

[Internistischer Sonographieatlas ; Innere Medizin Albertinen-Krankenhaus Hamburg]

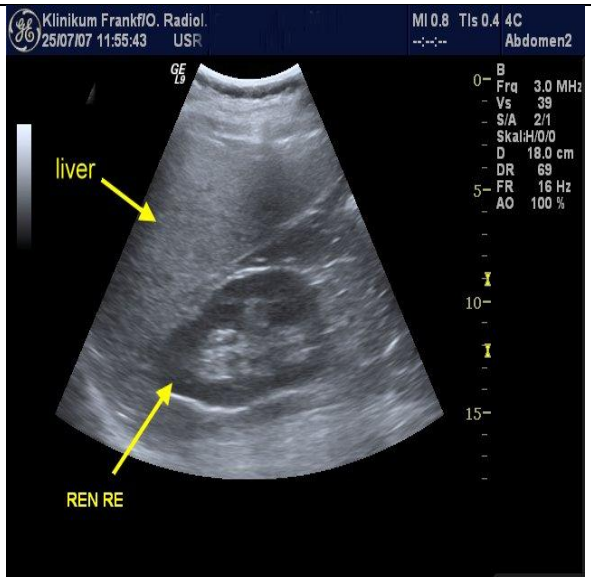

Porta hepatis پورتاهیپاتس	دعادي ینې اوښي خواپښتورګي موندنې

۴۳-شکل : دعادي ینې اوښي خواپښتورګي موندنې

دینې هیم انګیوم liver hemangioma:

دینې درګونوسلیم تومورونوته ویل کیږي . دینې هیم انګیوم لږڅه ګردی، شکاره شکل لري اودګاونډیونسجونوپه پرتله ډیرانعکاس ښیي. په منځنی برخه کې کله د التراساؤنډ څپوانعکاس کمښت لیدل کیږي. ځینې نورې ناروغی لکه دینې نسجونوکارسینوم او دینې میتاستاز کولای شي چې همدغه نښې ولرې اوپه تشخیص کې ستونځې رامنځ ته کړي. په یوه داسې حالت کې باید دعکس اخیستلونورې کړنلارې ولټول شي.

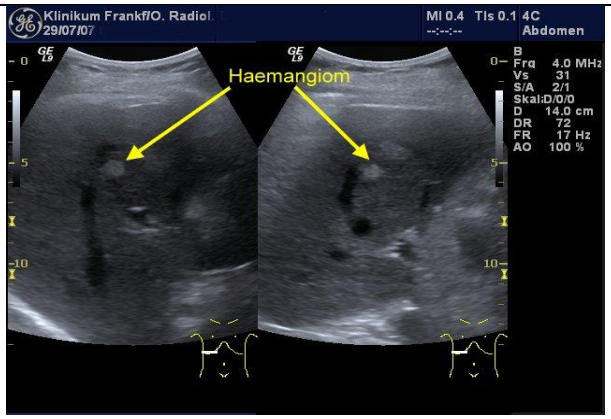

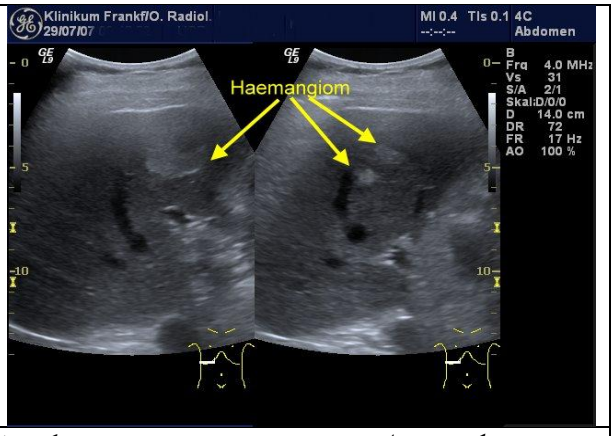

دیني درګونوسلیم تومورونه په یوه غشي کښل شوي دی	دیني درګونوسلیم تومورونه په یوه غشي کښل شوي دي

۴۴-شکل : دیني درګونوسلیم تومورونه ښوول شوي دي

له بلې خوا د ینې هیمنګیوم د ګاونډیو ینې نسجونو په پرتله متجانس روښانه اوډیرانعکاس کوونکی hyperechoic خواص لري

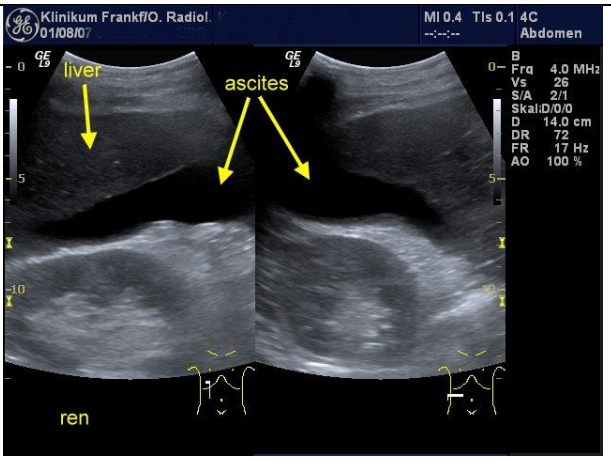

په خیټه کې دډیرواوبوراغونډیدلوناروغی Ascites, perihepatisch	دیني په چاپیره دسروزي په غشا کې اوپه خیټه کې د دډیرواوبوراغونډیدل (لکه سیروز) Ascites

۴۵-شکل:. دمعدې په فضاکې دازادومایعاتوراټولیدل Ascites ښوول شوی دی

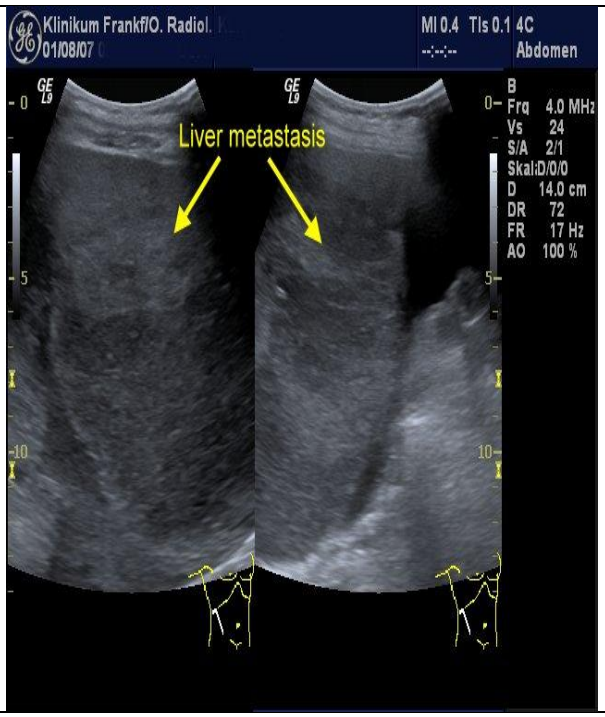	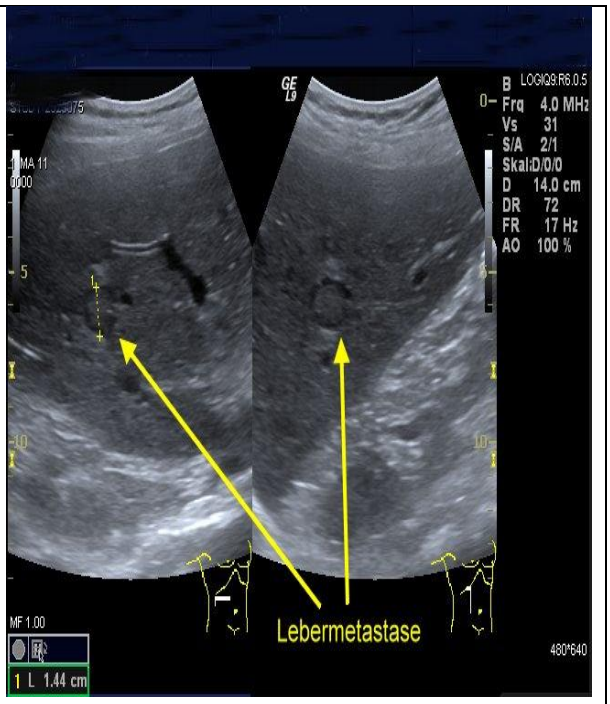
دیني میتاستا ز(Liver metastasis) دیني میتاستازچې ترشا نسجونوکې د التراساؤنډ توره سیوره منځ ته راوړي	**دیني میتا ستا ز(Liver metastasis) ځیني میتاستازهم پیژندل شوېدي چې د التراساؤنډ څپوته دومره ډیرانعکاس نه ورکوي اوله دې کبله دومره سپین هم نه بریښي**

۴۶-شکل . دیني میتا ستا ز(Liver metastasis)

سرطان چې د بدن په یوه برخه کې پیل کیږي او ځیګر ته خپریږي د لیور میتاستاسز په نوم یادیږي. دا ځیني وختونه د میتاستیك جگر ناروغي بلل کیږي. سرطان چې په ځیګر کې پیل کیږي د لومړني جگر سرطان په نوم یادیږي. د ځیګر میتاستیزونه د لومړني جگر سرطان په پرتله خورا عام دي.

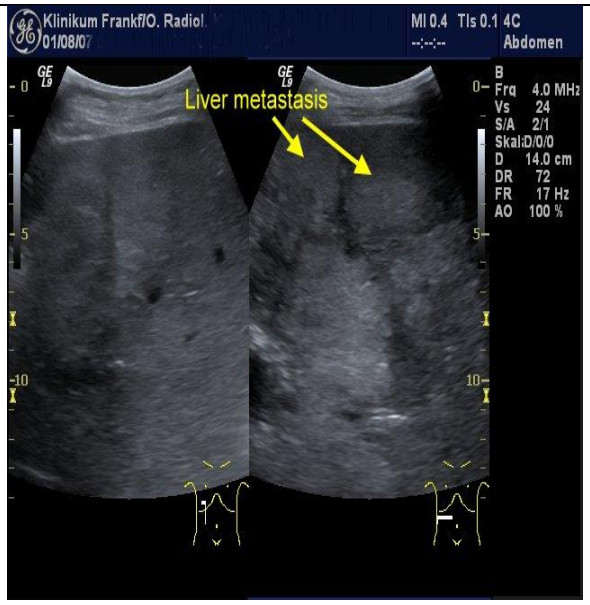

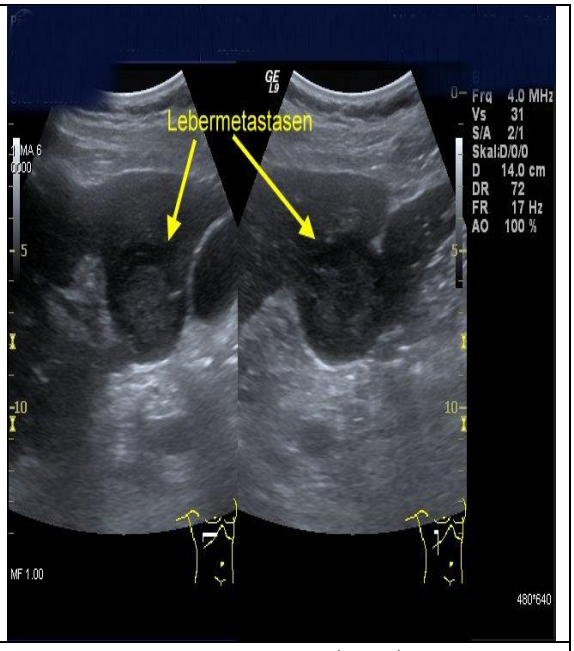

دیني میتا ستا زیس (Liver metastasis)	دیني میتا ستا زیس (Liver metastasis)

۴۷ -شکل . دیني میتا ستا زیس (Liver metastasis) په وکټورونو کښل شوی دي

Hepatomegaly

دیني غټوالی

hematological/lymphatic	right heart failure دزړه ښي خوا نیمګړتیا	Alkoholabusus د الکولو څخه ناوړه ګټه اخیستنه

۴۸-شـــکل : د الکولـــو څخـــه نـــاوړه ګټـــه اخیســـتنه داســـې پـــایلې لـــري چـــې ینـــه دنورمال په پرتله غټه شي

[Internistischer Sonographieatlas ; Innere Medizin Albertinen-Krankenhaus Hamburg]

غوړجنه ینه (Steatosis hepatis)

کلـــه چـــې ینـــه ډیرغـــوړولري ،نودســـپینې ینـــې اویـــا دغـــوړجنې ینـــې پـــه نامـــه یـــادیږي .دینـــې او پښتـــورګي تـــرمنځ د التراســـاؤنډ انعکـــاس (التراســـاؤنډ مقاومـــت) پـــه ښـــکاره توپیرســـره لیـــدل کیـــږی. دینـــې رنـــګ تـــك ســـپین دي، داځکـــه چـــې هیپاتوســـیت ډیرمـــزي کیـــږي اودهغـــی ســـره ســـم انعکـــاس هـــم زیـــات کیـــږی. پخپلـــه ینـــه ســـره راغونـــډیږي اوپه رګونو کې هم بدلون راځي .

پـــه لویـــدیز صـــنعتي هیوادونـــو کـــې د ځیګـــر ترټولـــو عـــام نـــاروغي چـــې د غـــوړ انحـــراف (ټرایګلیســـیریډز، فاســـفولیپیډز) پـــه ځیګـــر کـــې د 5% – 33٪ (متوســـط) ، 34٪ –66٪ (متوســـط) او> 66٪ (شـــدید) قیمـــت لـــري. پـــه کلینیکـــي توګـــه، غـــوړ ځیګـــر تقریبـــا تـــل خـــاموش وي یـــا پـــه ښـــي خـــوا کـــې د پـــورتنۍ معـــدې نښـــې نښـــانې ښـــیي (د بیلګې په توګه فشار، ایستل، ټپی کول).

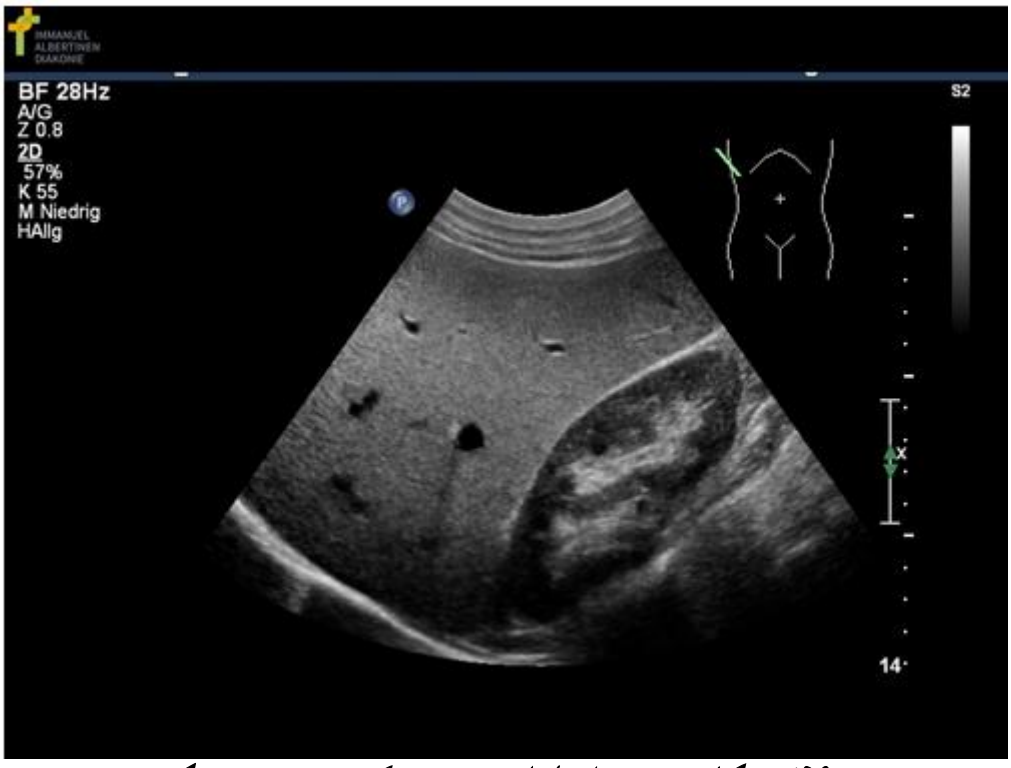

۴۹-شکل .په میتابولیك سنډروم کې غوړجن ځیګر
Fatty liver in metabolic syndrome

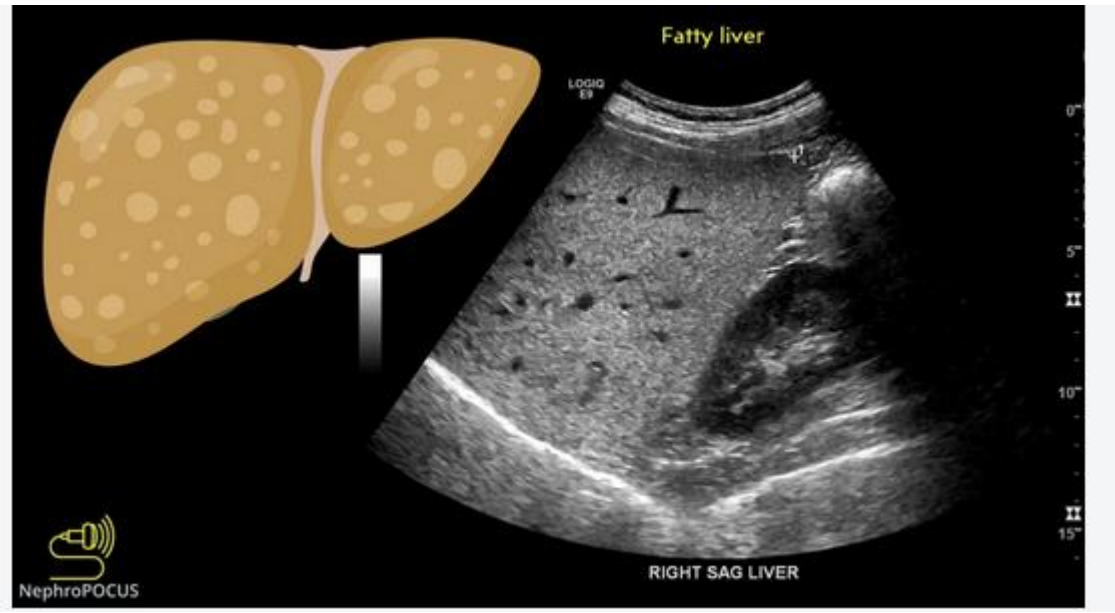

۵۰-شکل : دغوړجن جګرالتراساونډ انځورکښل شوی دی چې دپښتورګي په پرتله سپین رنګ لري او د التراساؤنډ انعکاس increased echogenicity زیات دی .

په ینه کې دغوړونفوذ اړین نه ده چې په ټوله ینه کې غوړنفوذ وکړي بلکې کیدی شي چې دینې په یوه برخه کې اویاځای په ځای غوړ شتون ولري اودفوکل چاغي په نوم یادیږي

۵۱-شکل : .فوکل چاغي

Focal obesity

[Internistischer Sonographieatlas ; Innere Medizin Albertinen-Krankenhaus Hamburg]

یو غوړ ځیګر (ځیګر یعنی ستیټوسس داسې ځانګړتیاوې لري چې په ځیګر کې په پراخه کچه د echogenicity زیاتوالی شتون لري چې په (انځور 37.3) کې موندل شوی دی. په نوموړي شکل کې
دینې echogenicity زیاتوالی د نږدې پښتورګو (29) په پرتله خوراپه ښکاره ډول تشخیص کیږي .

د رګونو بندوالي له امله د ځیګر اختلال دی Congestive hepatopath

V. cava re-insufficiency داجوف وریدکمزورتیا	V. cava re-insufficiency داجوف وریدکمزورتیا	V. cava re-insufficiency داجوف وریدکمزورتیا

۵۲-شکل : په ینه کې داجوف وریدکمزورتیا کښل شوې ده

[Internistischer Sonographieatlas ; Innere Medizin Albertinen-Krankenhaus Hamburg]

Congestive hepatopathy

دیني احتقاني ناروغي

Congestion liver hepatic veins	Congestion liver hepatic veins	Congestion liver hepatic veins

۵۳-شکل : دیني احتقاني ناروغي ښوول شوې ده

[Internistischer Sonographieatlas ; Innere Medizin Albertinen-Krankenhaus Hamburg]

liver cirrhosis دځیګر سیروسیس

د ځیګر اوږدمهاله، پرمختللې ناروغي چې د نښلونکي نسج وده کوي، مګر اصلي غړی په تدریجي ډول د سختوالي او انقباض له لارې له منځه ځي
د الکول د اوږدمهاله ناوړه ګټه اخیستنې سربیره، سیروسیس ممکن د جګر (هیپاټایټس)، میټابولیك اختلالاتو، یا د چاپیریال زهرجن موادو سره د اخته کیدو د ویروسي التهاب د ناوخته پایلې په توګه منځ ته را شي.
د ځیګر سیروسیس په التراساونډکې ناهمواره نرمه ،ټیټه جګه سطحه لري،دوظیفوي نسجونو غیرمتجانس جوړښت لري

د ینې سیروسیس معیارونه :

په داسې حال کې چې یو نورمل ځیګر د خپل پولې په اوږدو کې یو پتلی هایپرکویك کیپسول hyperechoic ښکاره کوي د سیروسیس جګر سطح اکثرا د کوچنیو ناخوالو یا ټپونو سره غیر منظم شکل لري. پایله یې داده چې همدغه ناهمواره سطحه د التراساؤنډ څپې په لوړه کچه هرې خواته شیندي او transducer ته په لږه اندازه رسیږي .

د ځیګرناهمواره سطحه	د ځیګرناهمواره سطحه	د ځیګرناهمواره سطحه
Lumpy surface of liver	Lumpy surface of liver	Lumpy surface of liver

۵۴-شکل : دسیروسیس ینې ناهمواره سطحه لیدل کیږي

[Internistischer Sonographieatlas ; Innere Medizin Albertinen-Krankenhaus Hamburg]

دينې غټه شوې لکۍ لوب **Enlarged caudate lobe**	دينې غټه شوې لکۍ لوب **Enlarged caudate lobe**	دينې غټه شوې لکۍ لوب **Enlarged caudate lobe**

۵۶-شکل : دينې غټه شوې لکۍ لوب ليدل کيږي

[Internistischer Sonographieatlas ; Innere Medizin Albertinen-Krankenhaus Hamburg]

Checklist of Cirrhosis Criteria

- Absence of thin hyperechoic capsule line
- Diminished peripheral vascularity
- Widened angle of the hepatic veins > 45°
- Abrupt caliber changes of the portal vein
- Possible enhanced "embankment" in the portal vein
- Regenerating nodules with displaced vessels

Additional Findings in the Late Stage

- Rounded organ shape (obtuse marginal angles)
- Shrinkage of the liver
- Signs of portal hypertension

liver cyst
د ځیګر سیستې

په ځیګر کې تر ټولو عام مرکزي زخمونه اوتخریبونه سلیم سیستونه دي . سیستونه کیدای شي دزیږون سره په تړاوکې منځ ته راغلې وي (dysontogenetic) اویاداچې وروسته ترلاسه شوي وي. خودژوندپه اوږدوکې ترلاسه شوې سیستونه د زیږون اتساع شووصفرا وي نلونو سره توپیر کیدی شي داځکه چې دوی صفرا نلري بلکې یوازې سیروس مایع لري . د زیږون د ځیګر سیستونه معمولاً هیڅ کلینیکي اهمیت نلري

Simple liver cyst د ځیګر ساده سیستې	cyst liver سیستې جګر	Complicated liver cysts د ځیګر پیچلي سیستونه

۵۷-شکل : دینې هراړخیزډول سیستونه ښوول شوي دي

[Internistischer Sonographieatlas ; Innere Medizin Albertinen-Krankenhaus Hamburg]

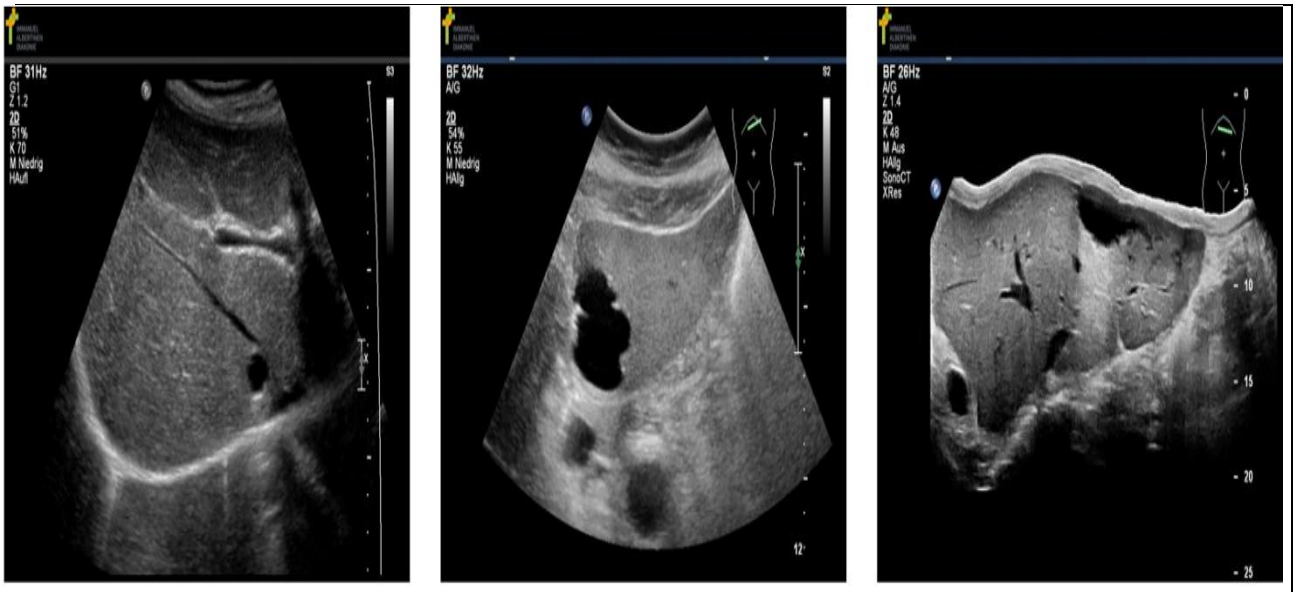

Dysontogenetic liver cysts. **دتولدسره په تړاوکې دځیګرسیستې**	**Irregularly circumscribed liver cyst** **په غیر منظم ډول د ځیګر سیستې**	**Subcapsular liver cyst**

۵۸–شکل : دیني سیست هراړخیز ډولونه کښل شوي دي

[Internistischer Sonographieatlas ; Innere Medizin Albertinen-Krankenhaus Hamburg]

دلاندو ځانګړتیاوو په پام کې نیولوسره کولای شوچې سلیم سیستونه د نورو کتلوي نسجونوڅخه په اسانۍ سره توپیروکړای شو.نوموړي خواص hypoechoic په لاندې ډول بیان کیږي

- محتویات یې التراساؤنډ ته انعکاس نه ورکوي
- کروي شکل لري
- سرحدیې صاف اوښکاره وي
- اوکه چیرته غټ سیستونه شتون ولري نوترشاخواته یې د التراساؤنډ شدت زیات وي

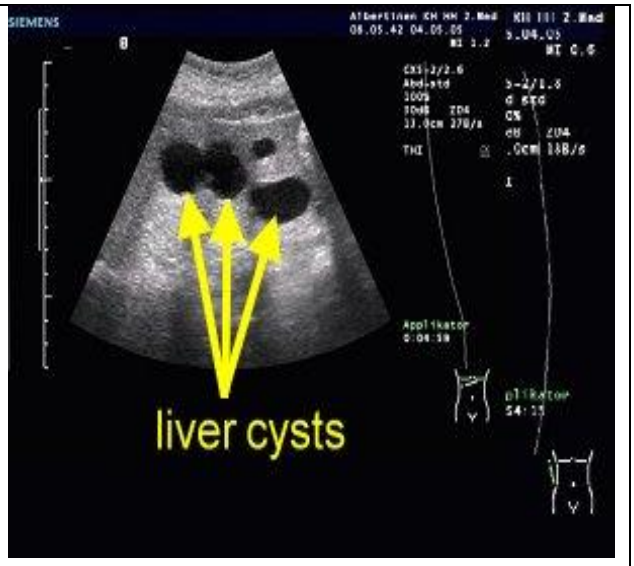

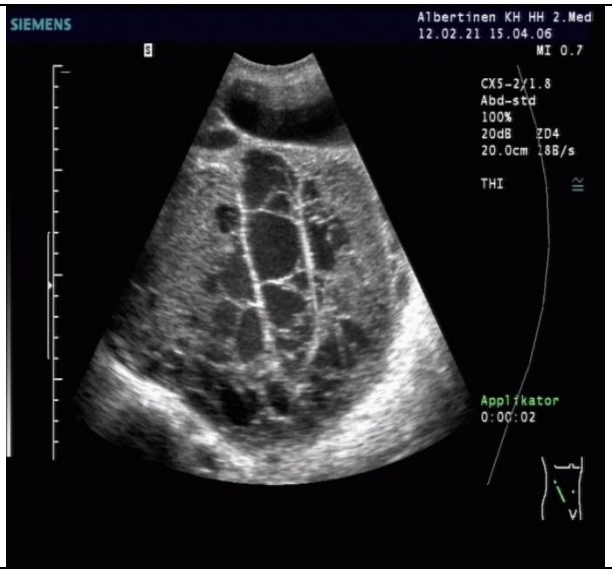

په ینه کې دری سیستونه لیدل کیږی، چې د التراساؤنډ څپې نه انعکاس کوي او له دی کبله تورنگ لری. خوترشا پرتونسجونوکې د التراساؤنډ څپوانعکاس دگاونډیونسجونوپه پرتله ډیر زورووردی. دسیست بنه نامنظمه ده خوپه خپل منځ کې دیوه بل څخه ښکاره پوله لري.	په ینه کې گڼ شمیر سیست لیدل کیږي چې دیوې بلې سره گډه پوله لري. څرنگه چې دینې ډیره برخه دسیستونوڅخه جوړه ده ، نوله دې کبله دسیست ینې په نامه هم یا د یږی.

۵۹–شکل : په ینه کې گڼ شمیر سیستونه لیدل کیږي چې په وکتورونو کښل شوي دي

[Internistischer Sonographieatlas ; Innere Medizin Albertinen-Krankenhaus Hamburg]

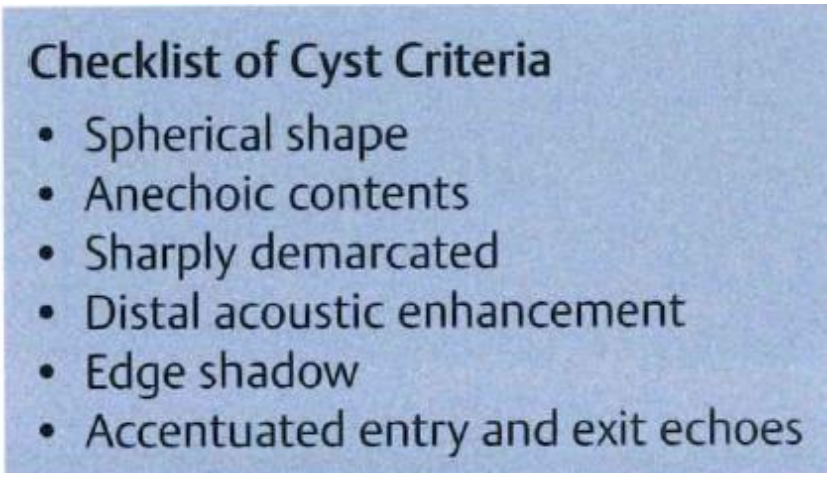

Malignant liver foci
د ځیګر خبیث تومور مرکزونه

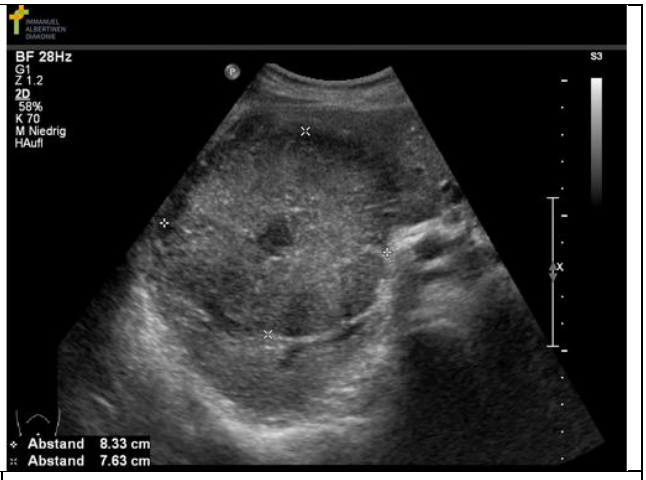

Neurocrine Carcinoma **نیوروکرین سرطان** **هغه اندوکریني ترشحات چې داعصابوڅخه وي**	**Solitary malignancy** **دخبیث تو مو ریوازیتوب ناروغی**

۶۰-شکل : د ځیګر خبیث تومور مرکزونه لیدل کیږي

[Internistischer Sonographieatlas ; Innere Medizin Albertinen-Krankenhaus Hamburg]

دیني حجرو ډیرحلقوي سرطان **polycyclic multilocular hepatocellular carcinoma (HCC) solitary**	**دیني حجرو ډیرحلقوي سرطان** **polycyclic multilocular hepatocellular carcinoma (HCC) solitary**	**Tumor invasion of the gallbladder** **په کیسه صفراباندې دتوموربرید**

۶۱-شکل : دیني حجرو ډیرحلقوي سرطان

[Internistischer Sonographieatlas ; Innere Medizin Albertinen-Krankenhaus Hamburg]

Vascular invasion by metastases of ovarian carcinoma **دتخمدان سرطان له کبله دځیګر په رګونو باندې یرغل**	**Metastases with necrotic cavity(Pankreaskarzinom)**	**Metastases in fatty liver** **په غوړ جن ځیګر کې میټاستاسیس** **(breast carcinoma)**

۶۲-شکل : دینې میټاستاسیس

[Internistischer Sonographieatlas ; Innere Medizin Albertinen-Krankenhaus Hamburg]

منتشره میټاستاسیز **diffuse metastasis (histological colon carcinoma)**	**حاشیه میتاستاسیس** **marginal metastasis** **Bowl-shaped withdrawal of the liver surface due to peripheral metastasis**	**لوی منفرد میټاستاسیس** **Large solitary metastasis in (Cancer of Unknown Primary)** **histologically: adenocarcinoma**

۶۳-شکل : په ینه کې هرډول میتاستاسیس لیدل کیږی

[Internistischer Sonographieatlas ; Innere Medizin Albertinen-Krankenhaus Hamburg]

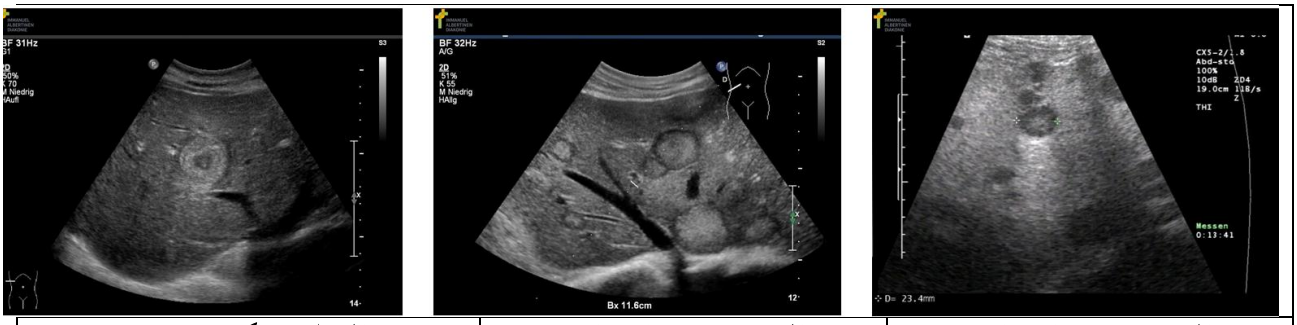

د هالو او نیکروزیس سره میټاستاسیس **Metastasis with halo and necrosis**	د هالو سره میټاستاسیس **Metastasis with halo**	د هالو سره میټاستاسیس **Metastasis with halo**

۶۴–شکل .: په ینه کې میټاستاسیس پېژندل شوي دي

[Internistischer Sonographieatlas ; Innere Medizin Albertinen-Krankenhaus Hamburg]

In medicine, a halo is a ring-shaped structure that is arranged around a central object. Metastasis with halo and necrosis and dorsal sound enhancement

په طب کې، هالو یو حلقوي ډوله جوړښت ته ویل کیږي چې د مرکزي جسم په شاوخوا کې تنظیم شوی وي. هغه میټاستاسیز چې هالو او نیکروسس ولري څټ خواته د التراساؤنډ شدت زیاتوالی څرګندوي .

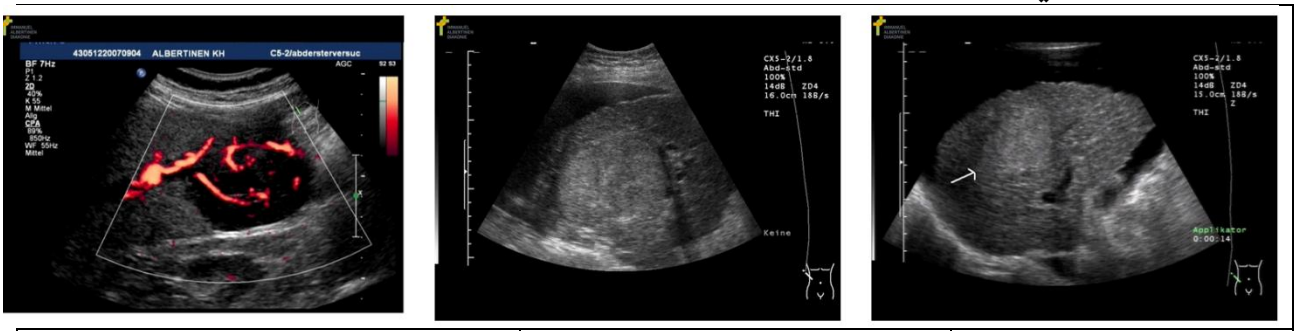

دیني حجرومنفردسرطان Hepatocellular carcinoma solitary	دیني حجرومنفردسرطان Hepatocellular carcinoma solitary	دیني حجرومنفردسرطان Hepatocellular carcinoma solitary

۶۵–شکل : دیني حجرومنفردسرطان لیدل کیږي

Benign liver lesions
د ځیګر سلیم تخریبونه

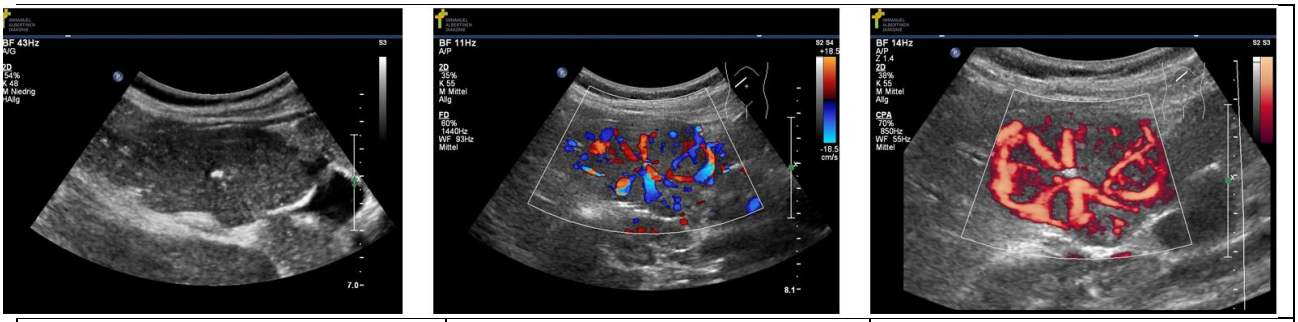

Central, hyperechoic scar Focal nodular hyperplasia	Wheel spokes in color doppler Focal nodular hyperplasia	Wheel spokes in power mode Focal nodular hyperplasia

Focal nodular hyperplasia is subject to degenerative changes.

۶۶-شکل : فوکل نوډولر هایپرپلاسیا

[Internistischer Sonographieatlas ; Innere Medizin Albertinen-Krankenhaus Hamburg]

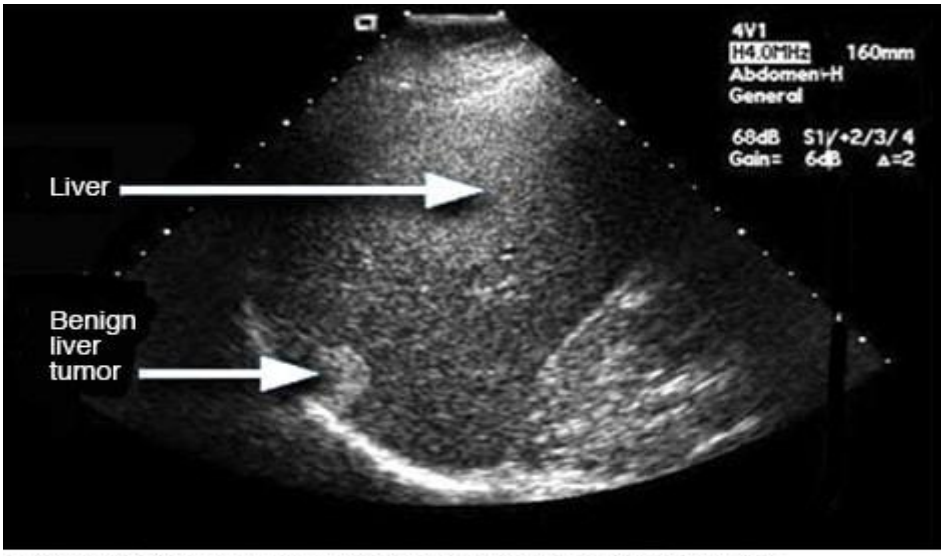

© MAYO FOUNDATION FOR MEDICAL EDUCATION AND RESEARCH. ALL RIGHTS RESERVED.

۶۷-شکل : دیني سلیم تومور . مأخذ: مایوکلینیك

[Internistischer Sonographieatlas ; Innere Medizin Albertinen-Krankenhaus Hamburg]

Hemangioma دیني رګونو سلیم تومور	دځیګرهیماتوما hematoma of the liver

۶۸-شکل : دځیګرهیماتوما او دیني رګونو سلیم تومور

[Internistischer Sonographieatlas ; Innere Medizin Albertinen-Krankenhaus Hamburg]

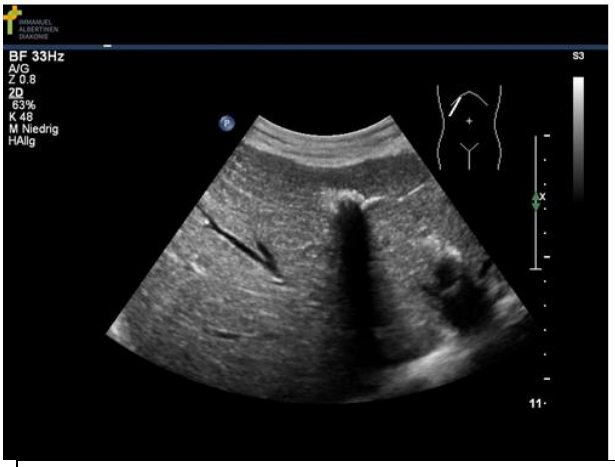

ligamentum teres لیګامنتوم ترز هایپراکوئیك د آکوستیك سیوري سره Hyperechoic ligamentum teres with acoustic shadows (simulating calcification; changing the position of the transducer provides clarification)	د میتاستاسیس جراحی وروسته کلسییفیکیشن Calcification after metastasis surgery Subcapsular calcification after metastatic surgery.

۶۹-شکل : د میتاستاسیس جراحی وروسته کلسییفیکیشن

دنری رنځ څو ځلیزکیلکیفیکیشن **Multiple tuberculous calcifications**	د ګوتو په شکل کیلکیفیکیشن هم د میټاستاسس جراحي وروسته حلقوي ډوله کلسیفیکیشن **ring-shaped calcification also after metastasis surgery**

۷۰-شکل : په ینه کې کلسیفیکیشن calcification

حفره ای کبدی هیمنګیوماس **Cavernous hepatic hemangiomas**	حفره ای کبدی هیمنګیوماس **Cavernous hepatic hemangiomas**

۷۱-شکل : په ینه کې همانژیوم

[Internistischer Sonographieatlas ; Innere Medizin Albertinen-Krankenhaus Hamburg]

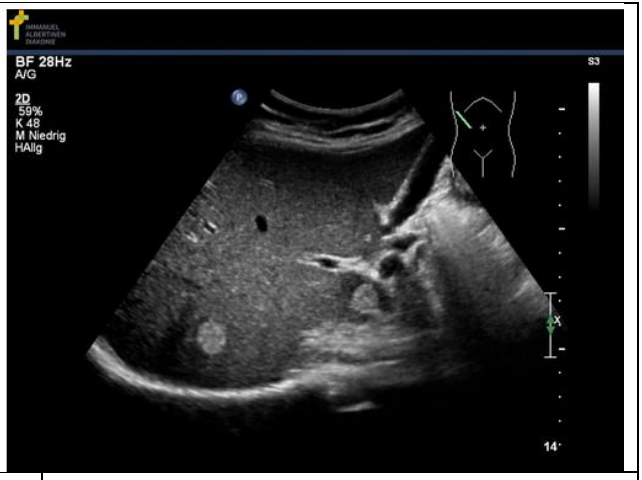

Hamartomas in tuberous sclerosis هامارټوما په تیوبروس سکلیروسیس کې	Small lipoma / focal steatosis کوچنی لیپوما

۷۲-شکل : په ینه کې کوچنی لیپوما

[Internistischer Sonographieatlas ; Innere Medizin Albertinen-Krankenhaus Hamburg]

دصفرا کڅوړه (Gallbladder)

دصفرا کڅوړه یو کوچنی تش غړی دی چیرې چې د ځیګر لخوا تولید شوي صفرا ذخیره کوي او مخکې له دې چې کوچنۍ کولمو ته خپور شي غلیظ کیږي. دصفراکڅوړه دناك په بڼه یو تش غړی دی چې نری دیوال لري اوپه منځ کې یې دصفرامایع ذخیره کیږي اوهم هلته ټینګیږي . دانسان دصفراکڅوړه لږڅه لس سانتي متره اوږدوالی اولږڅه څلورسانتي متره پلنوالی لري . څرنګه چې دصفرارنګ شین دی نوله دې کبله دنوموړي غړي رنګ هم شین مالومیږي . ځینې حیوانات لکه ځینې کوترې،طوطي ،شترمرغ،موږکان ،نهنګ،فیل،اوښ اونور دصفراکڅوړه نه لري.

دصفرا کڅوړه صفرا ترلاسه کوي او ذخیره کوي، د ځیګر لخوا تولید شوي، د عام هیپاټیك نالی ,common hepatic duct له لارې، او دا د عام بائل ډکټ the common bile duct له لارې ډوډینم duodenumته خوشې کوي، چیرته چې صفرا د غوړ په هضم کې مرسته کوي.

د صفراکڅوړه د صفراډبرو لخوا اغیزمن کیدی شي، داډبرې د هغوموادو په واسطه رامینځته کیږي چې نشي حل کیدی - معمولا کولیسټرول یا بلیروبین، کوم چې د هیموګلوبین د ماتیدو محصول دی

د صفراکڅوړه تقریبا 50 ملی لیتر ظرفیت لري، دیوال یې د مغز غشا مخاطی، نرم نښلونکي نسج او نرم عضلات لري.

دلویانولپاره پینځه میګا هرڅ اودکوچنیانو لپاره دری نیم میګا هرڅ probe وکارول شي.

دناروغیوډولونه:

- دصفرا ډبرې(Cholecystolithiasis)، داوبودډندکیدلوله امله دصفراکڅوړې پړسیدل (Gallbladder hydrops)
- دصفراکڅوړی کارسینوم (Gallbladder carcinoma)
- دصفراکڅوړې التهاب (Cholecystitis)
- تبه لرل او دخیټې په پورتنی برخه کې دیوه کلك او غټ شي حس کول

کوم شي ته باید ډیرپام وکړو:

- دصفراکڅوړی غټوالی:

- بڼه یې دناك په شان ده. ددیوال ضخامت لږڅه څلورملی متر، طول یې سل ملي متر، عرض یې څلویښت ملي متر ،حجم یې دسل ملی مترڅخه کوچنی دی

دصفراکڅوړه	دصفرا لار
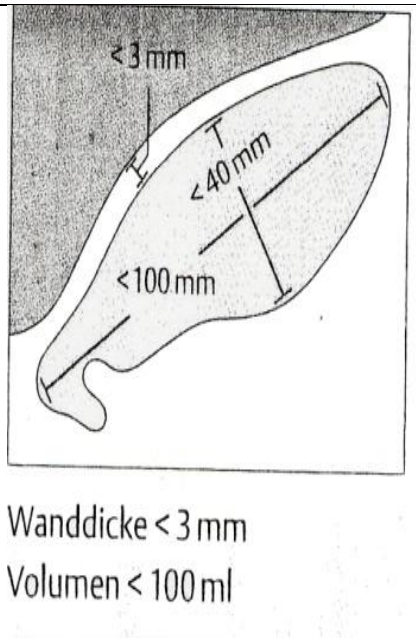	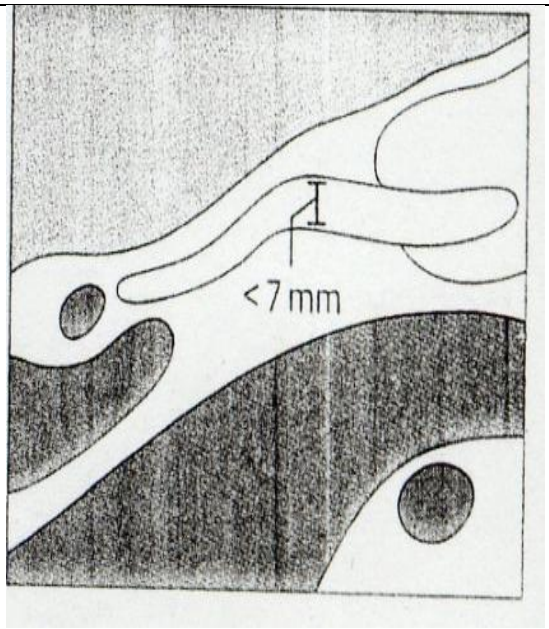

۷۳-شکل : دصفراکڅوړې نورمل جوړښت کښل شوی دی

- د التراساؤنډ انعکاس پکې نه شته اوله دې کبله دالتراسوند عکس یې توردی.
- **دصفراپه کڅوړه کې اکثرا د تیږو له املـه دصفراالتهاب Cholecystitis رامینځته کیږي .**

د صفراکڅوړه د ناك په څیر شکل لري، د هغې سر په سیستیك نالی cystic duct کې خلاصیږي. نوموړې په دریو برخو ویشل شوې ده: فنډس fundus، بدن، او غاړه

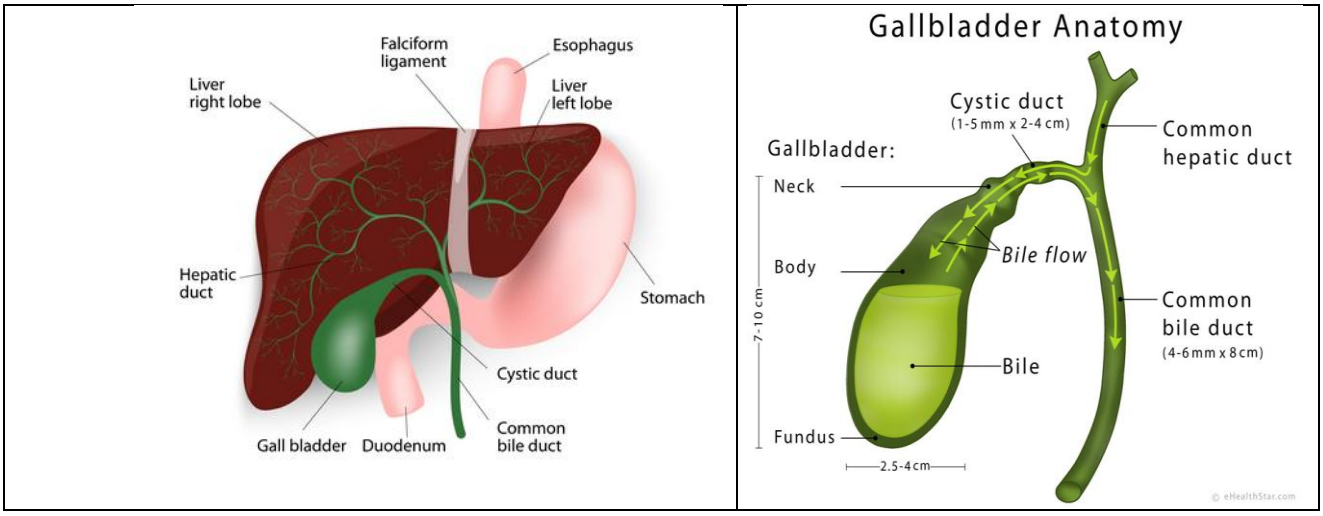

۷۴-شکل : دصفراکڅوړې اناټومي جوړښت کښل شوی دی

مأخذ :

https://www.ehealthstar.com/anatomy/gallbladder

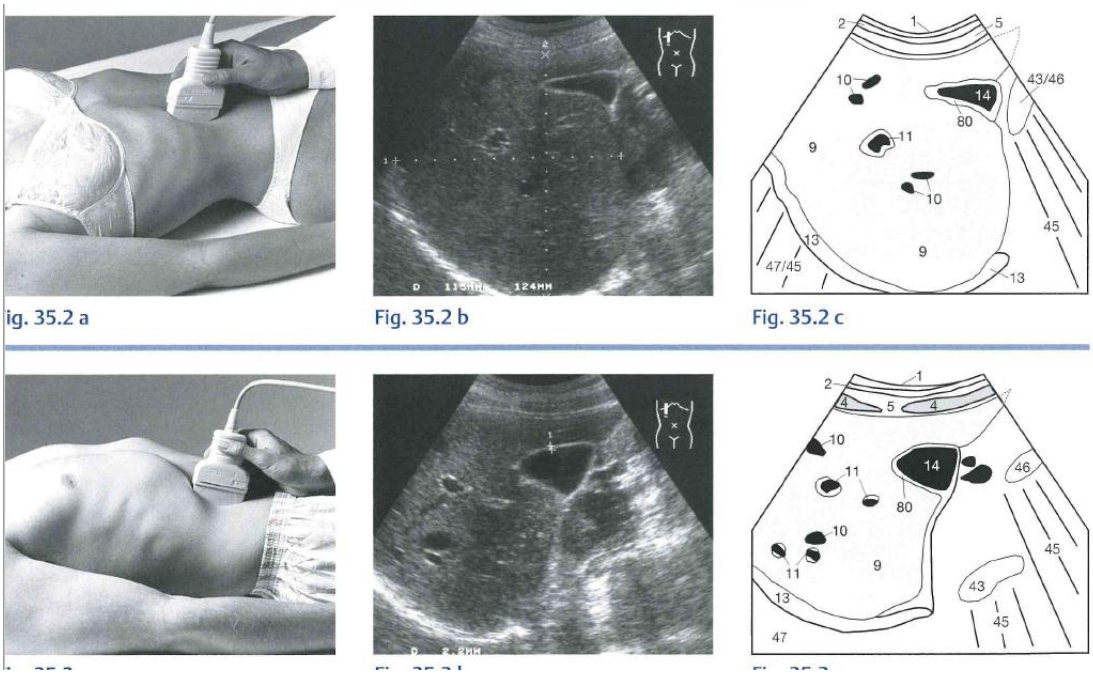

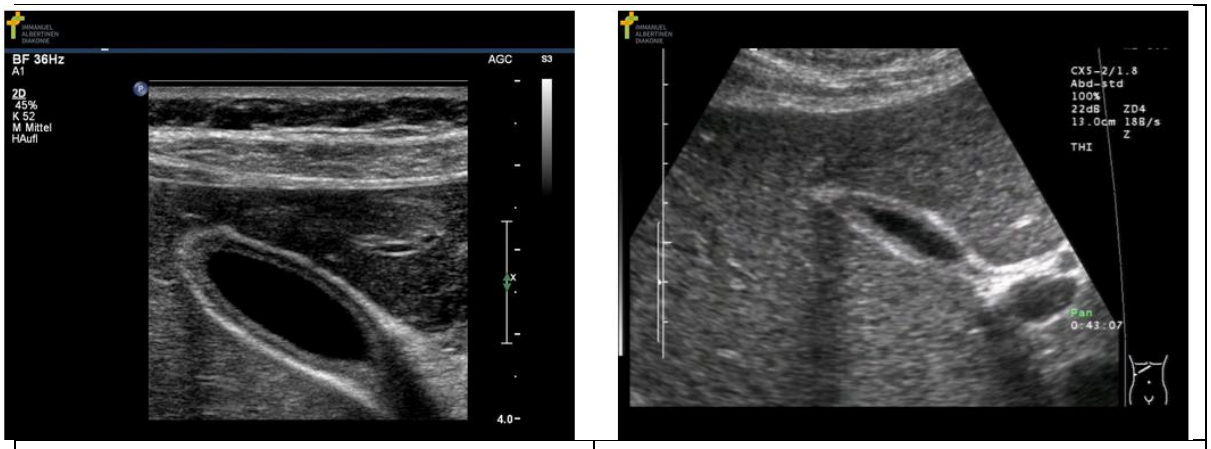

normal findings of gallbladder **دصفراکِڅوړې عادي موندنې**	**normal findings of Postprandial contracted gallbladder دصفراکِڅوړې** **عادي موندنې**

۷۵-شکل : دصفراکِڅوړې عادي موندنې

[Internistischer Sonographieatlas ; Innere Medizin Albertinen-Krankenhaus Hamburg]

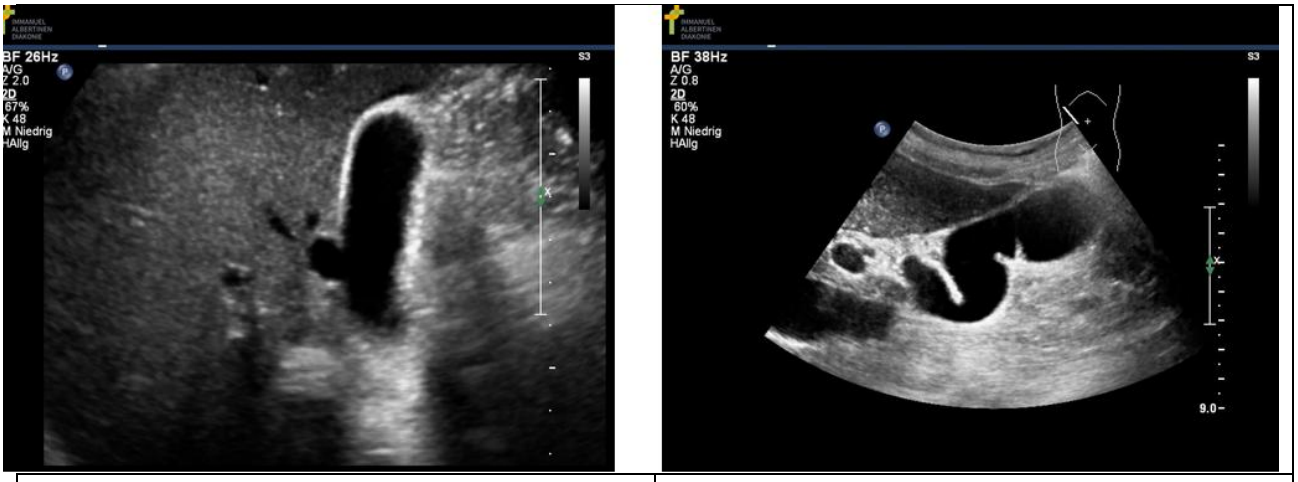

standard variants of gallbladder **GB diverticula** **دصفراکڅوړې متغیرستاندارد ډولونه**	**standard variants of gallbladder** **Septated GB** **دصفراکڅوړې متغیرستاندارد ډولونه**

۷۶-شکل : **دصفراکڅوړې متغیرستاندارد** ډولونه ښوول شوي دي

[Internistischer Sonographieatlas ; Innere Medizin Albertinen-Krankenhaus Hamburg]

Multiple gallbladder stones دصفراکڅوړه کې ګڼ شمیرډبرې	Gallbladder Sludge دصفراکڅوړې مایع تینګیدل

۷۷-شکل : دصفراپه کڅوړه کې ګڼ شمیرډبرې موندل شوې دي

[Internistischer Sonographieatlas ; Innere Medizin Albertinen-Krankenhaus Hamburg]

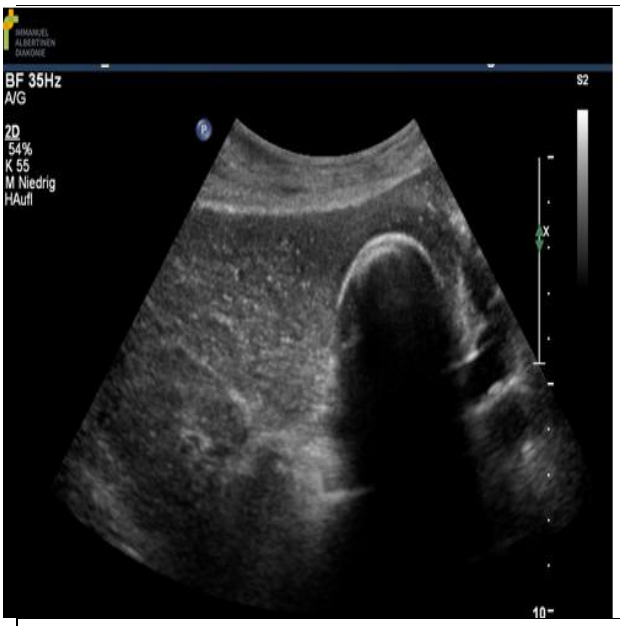

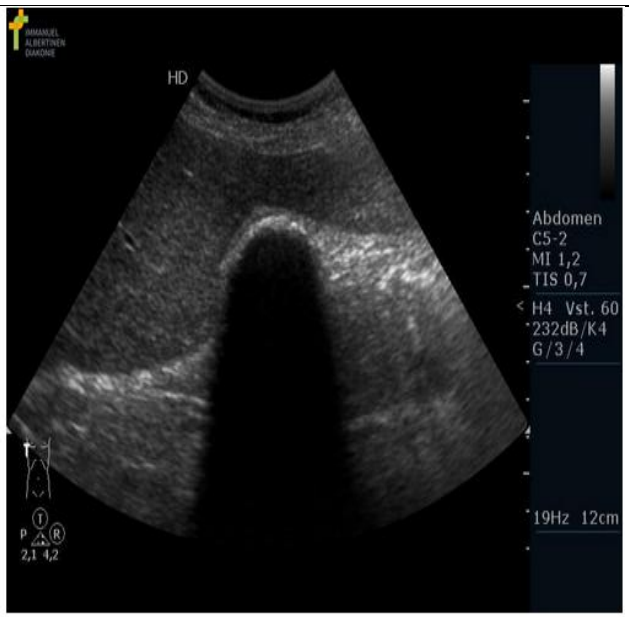

stone Gallbladder ډبریزه صفراکڅوړه	stone Gallbladder ډبریزه صفراکڅوړه

۷۸-شکل : ډبریزه صفراکڅوړه په التراساوندعکس کې ښوول شوې ده

[Internistischer Sonographieatlas ; Innere Medizin Albertinen-Krankenhaus Hamburg]

۷۹-شکل : دصفراکڅوړې په التراساونډعکس کې ډبره لیدل کیږي شاخواته یې تورتیاره سیوره هم لیدل کیږي.

ددرملنې په موخه دیوډول تخنیك څخه ګټه پورته کیږي چې د لیپروسکوپیك کولیسیستیکتومي په نوم یادیږي په عام ډول کارول کیږي. دا کړنلاره کوچني جراحي چیری کاروي، کوم چې د چټك بیا رغونې لپاره اجازه ورکوي. یو ناروغ اکثرا کولی شي د جراحۍ په 1 ورځ کې دننه له روغتون څخه کور ته لاړ شي.

د شاك څپې لیتوتریپسي (ESWL) د ګال بلیډر د هغو خلکو لپاره هم کارول کیږي چې نشي کولی جراحي وکړي. دا درملنه لکه څنګه چې یوځل کارول شوې وه نه کارول کیږي ځکه چې د ګالستون ډیری وختونه بیرته راځي.

موخذ :

Mayo foundation for medical education and research

Gallbladder adenoma دصفراکڅوړې اډینوما

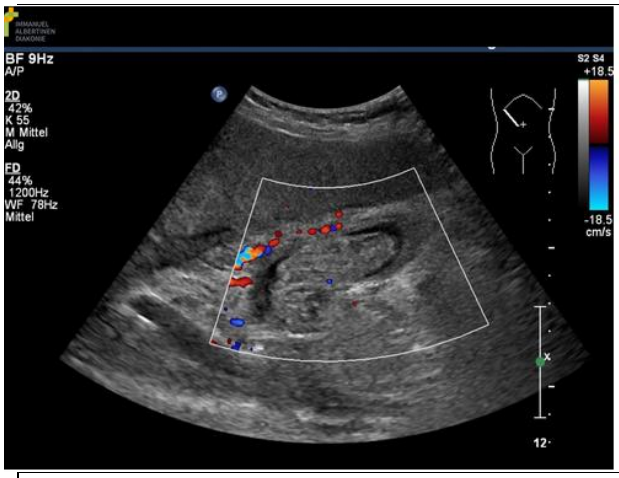

Gallbladder adenoma دصفراکڅوړې اډینوما	**Gallbladder adenoma دصفراکڅوړې اډینوما**

۸۰-شکل : دصفراکڅوړې اډینوما

[Internistischer Sonographieatlas ; Innere Medizin Albertinen-Krankenhaus Hamburg]

دصفراکڅوړې سرطان جمع ډبره GB carcinoma + stone	**دصفراکڅوړې سرطان جمع ډبره** GB carcinoma + stone

۸۱-شکل : دصفراکڅوړې سرطان او ډبره تشخیص شوې ده

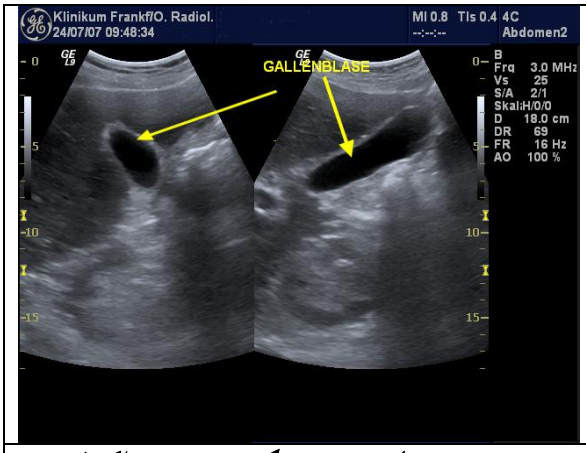

دډوډی خوړلونه مخکې دصفراکڅوړی نورمال جوړښت **Normal Gall bladder**	خوددډوډی خوړلو څخه وروسته دصفراکڅوړی نورمال جوړښت دپخوا په پرتله بدلیږي. **Normal Gall bladder**

۸۲-شکل : دصفراکڅوړی نورمال جوړښت دډوی څخه وروسته اودمخه ښوول شوی دی

[Internistischer Sonographieatlas ; Innere Medizin Albertinen-Krankenhaus Hamburg]

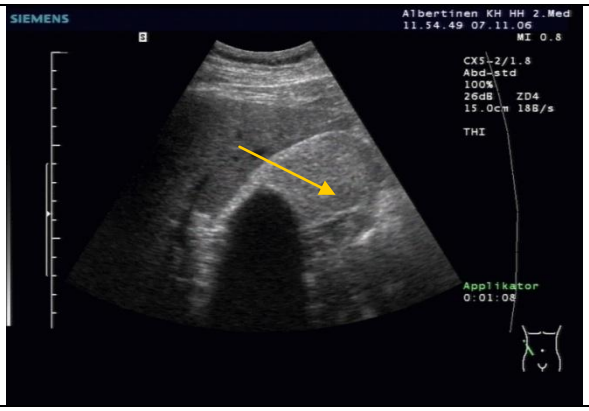

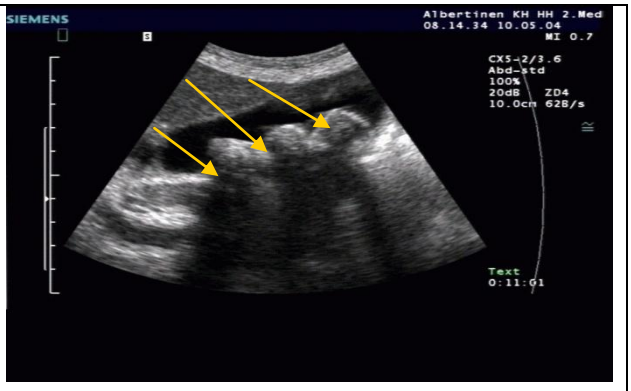

دصفراکڅوړه دکوچنیومیده ډبروڅخه اودیوې غټې ډبرې څخه ډکه ده . نو له دې کبله د التراساؤنډ څپې انعکاس کوي اودنورمال توررنګ په ځای سپین رنګ ځان ته غوره کوي. دغه ډبرې په څټ او ژوره برخه کې د التراساؤنډ توره سیوره منځ ته راولي. (from: Hofer, Ultrasound Teaching Manual, Thieme 2005)	دری ځانګړې ډبرې دصفراپه کڅوړه کې لیدل کیږي . دډبروپه شا برخه کې همدې ډبرود التراساؤنډ توره سیوره اچولې ده. برسیره پر دی، دبدن په مخ برخه کې دخیټې جوړښتونو دانعکاس تکراري ارتیفاکت منځ ته راوستې دی.

۸۳-شکل : دصفراپه کڅوړه کې ډبرې تشخیص شوې دي

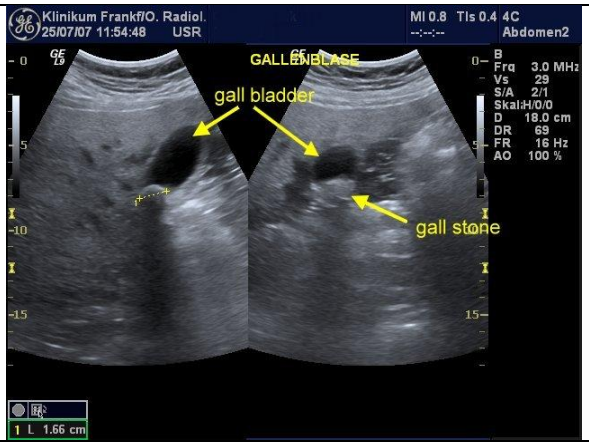

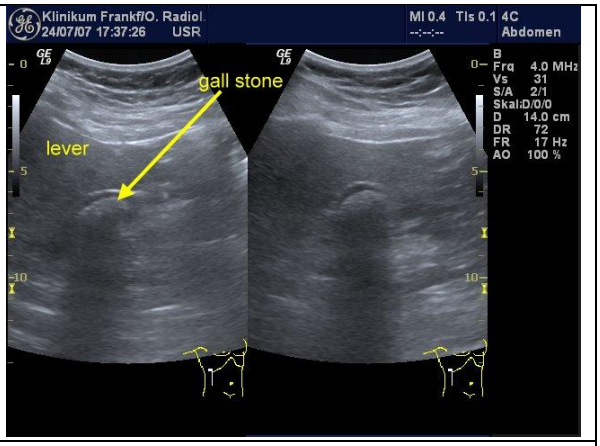

دصفراپه کڅوړه کې ډبره لیدل کیږي چې په وکټورښوول شوې ده اوشاخواته سیوره اچوي	دصفراپه کڅوړه کې ډبره لیدل کیږي چې په وکټورښوول شوې ده اوشاخواته سیوره اچوي

۸۴-شکل : دصفراپه کڅوړه کې ډبره لیدل کیږي چې په وکټورښوول شوې ده

[Internistischer Sonographieatlas ; Innere Medizin Albertinen-Krankenhaus Hamburg

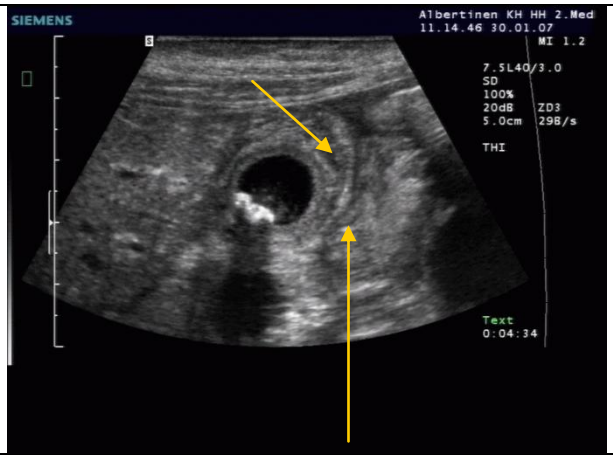

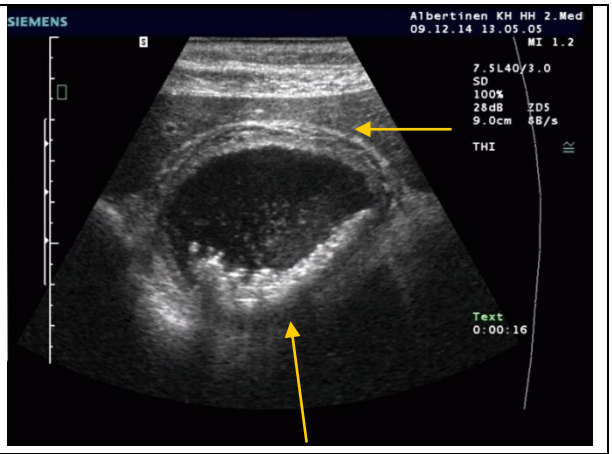

کله چې دصفراکڅوړه التهاب وکړي، نو دصفراد دیوال برخه دیوه پیازپوټکي په ډول ورڅخه بیلیږي . داځکه چې دالتهاب له کبله دیوال پړسیږي. acute Cholecystitis and , Pericholecystitis	دصفراپه کڅوړه کې ډبرې پیداشوېدي اوله دې کبله دالتهاب لامل ګرځیدلی دی . په پایله کې دصفرادیوال هم پنډ شوی دی. acute Cholecystitis and , Pericholecystitis

۸۵-شکل : دصفراپه کڅوړه کې التهاب تشخیص شوی دی

[Internistischer Sonographieatlas ; Innere Medizin Albertinen-Krankenhaus Hamburg]

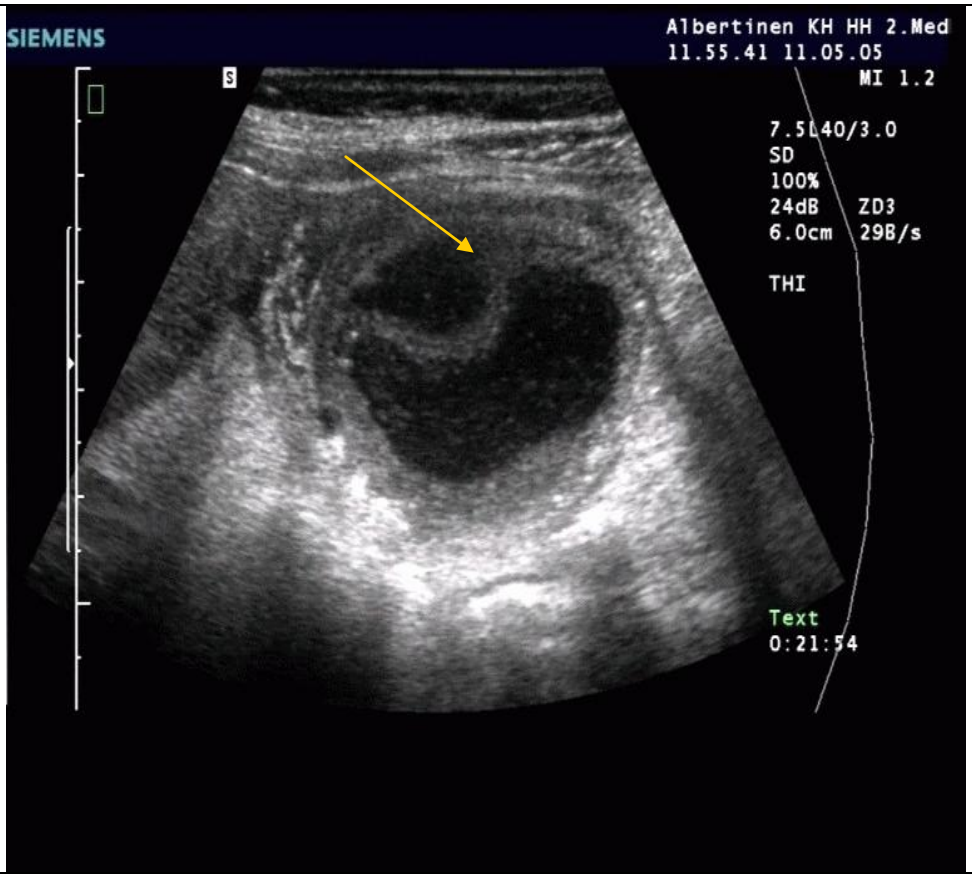

کله چې دصفراکڅوړه التهاب وکړي نو دصفراد دیوال موکوزا یوه برخه ورڅخه بیلیږي . داځکه چې دالتهاب له کبله هلته نسجونه مړه کیږي. دصفراکڅوړی چاپیره نسجونوهم په بشپړه او ښکاره توګه التهاب نیولې دی.

necrotic Cholecystitis with Pericholecystitis

۸۶-شکل : دصفراپه کڅوړه کې التهاب تشخیص شوی دی

[Internistischer Sonographieatlas ; Innere Medizin Albertinen-Krankenhaus Hamburg]

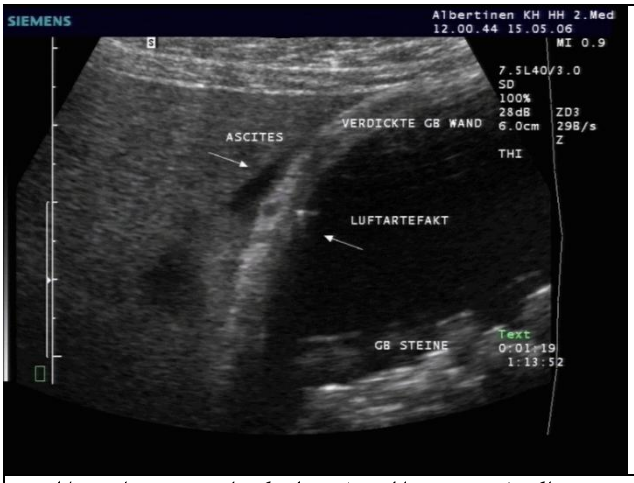

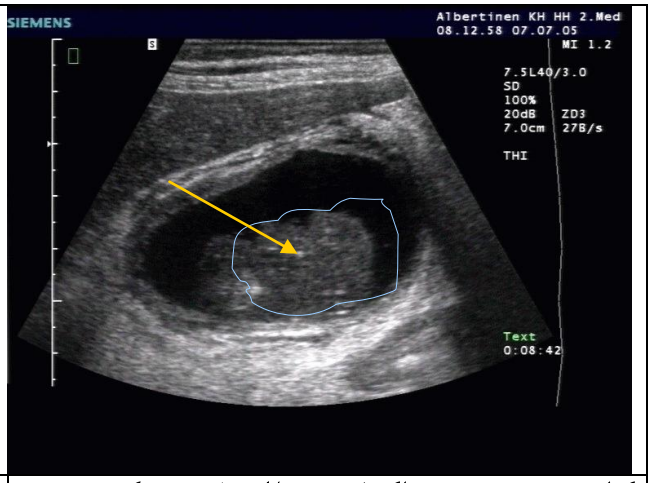

دصفراکڅوړې د التهاب له کبله دصفرادیوال پنډ شوی دی. په یوه ویکتور ښودل شوې برخه د هواارتیفاکت راښیي acute Cholecystitis.	کله چې دصفراکڅوړه التهاب وکړي نو دصفراد دیوال برخه ورڅخه بیلیږي. دصفراپه ننه کې یوتومورهم لیدل کیږي چې لاتراوسه دصفراد دیوال څخه بهرته نه دی وتلی. Gall bladder tumor

۸۷-شکل: دصفراپه کڅوړه کې التهاب تشخیص شوی دی

[Internistischer Sonographieatlas ; Innere Medizin Albertinen-Krankenhaus Hamburg]

Checklist for Acute Cholecystitis

- Thickened, multilayered wall
- Fluid rim around gallbladder
- Indistinct border between gallbladder and liver
- Wall thickness ≥ 4 mm (preprandial)
  ≥ 7 mm (postprandial)
- Tenderness to palpation with probe in right midclavicular line
- Hyperperfusion on color duplex sonography

دصفراکڅوړې دالتهاب ځانګړتیاوې کښل شوې دي .

دمثانې کڅوړه Bladder

دمثانې کڅوړه دبدن یو غړی دی چې منځ یې تش دی او دپوښتورګي څخه اطراح شوی ادرارپکې راټولیږي . لږڅه درې سوه ان پنځه سوه ملي لیتر ادرارپکې ځایږي اوپه پایله کې داحلیل له لارې دبدن څخه بهرته بهیږي.
دعضلاتوڅخه جوړشوی تش غړی دی چې په کوچني لګن کې د سمفیز symphysis شاخواته موقعیت لري . هغه ادرارچې په پښتورګې کې تولیدشوی وی دمثانې کڅوړې څخه اخراج کیږي ،هم هلته ذخیره کیږي .

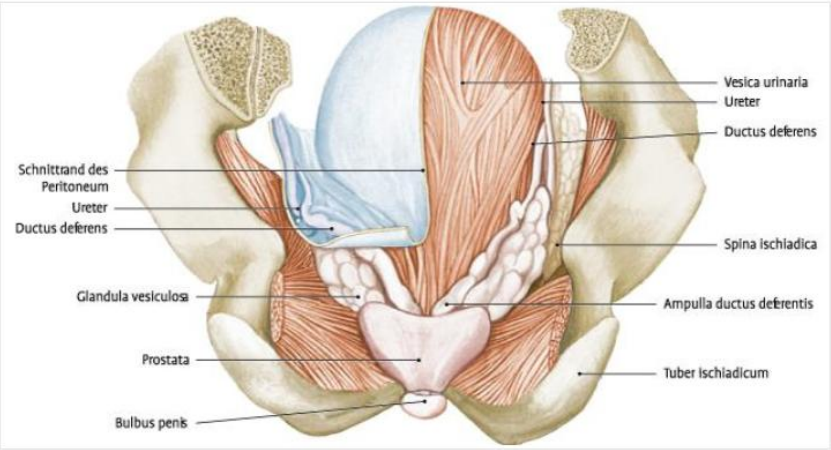

۸۸-شکل : دنارینه تناسلي غړي اودمثانې کڅوړې اناټومي جوړښت کښل شوی دی
مآخذ :
Waldeyer Anatomie des Menschen. 19. Aufl. Berlin: de Gruyter, 2012]

د مثانې غاړه د ټریګون trigone په پای کې هغه ساحه ده چې د داخلي urethral orifice شاوخوا ګرځي .په نارینه وو کې د ادرار مثانه غاړه د پروستات غدې سره نږدې وي.

- دلویانولپاره پینځه میګا هرڅ اودکوچنیانو لپاره دری نیم میګا هرڅ کوترانسډیوسر وکارول شي.

اناټومي :

نوموړی غړی دلاندې برخوڅخه جوړدی

Corpus vesicae, Apex vesicae ، Fundus vesicae ، Trigonum vesicae .

دمثانې په کڅوړه کې ډیرناروغۍ منځ ته راځي . دبیلګې په توګه لکه cystitis ، او ادرار کنترول کولو نیمګړتیا اونور

دناروغیوډولونه:

- دمثانې ډبرې، تومور، سرطاني نسجونه، دمثانې التهاب (Cystitis)
- دډیرومیتیازوحاجت لرل، دمیتیازوکولوستونځه اودرد Dysuria
- په حوصله یانې پیلویس Pelvis کې درد لرل

کوم شي ته باید ډیرپام وکړو:

- **د مثانې عادي غټوالی:** :اوږدوالی دشپږونه ترلس سانتی متر، پلنوالی پینځه سانتي متر، پنډوالی دری سانتي متر، ددیوال غشا پنډوالی ددریو نه تر اتو ملي متره

مثانه په انسانانو او نورو مهره لرونکوحیواناتو کې یو خالي غړی دی چې د پښتورګو څخه ادرار ذخیره کوي. مثانه په فنډس، بدن، سر او غاړه ویشل کیدی شي

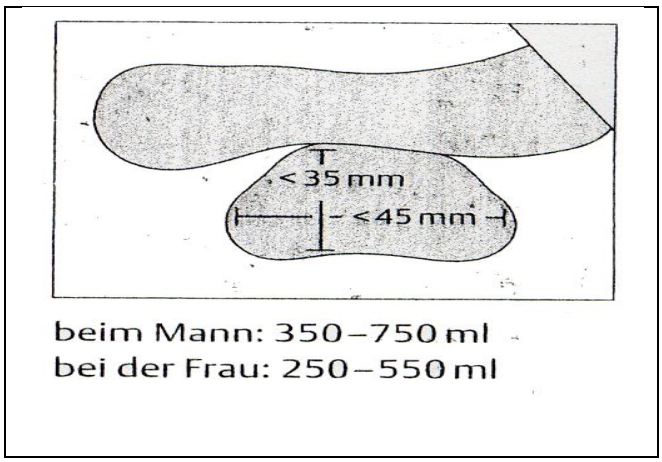

په پورتني شکل کې د مثانې کڅوړې عادي غټوالی کښل شوی دی. په نارینه وکې لږڅه آن تراوه سوه پنځوس ملي لیتر اوپه ښځینه وکې آن ترپینځه نیم سوه ملي لیتره میتیازې ذخیره کولای شي.

- دمثانې کڅوړه کې د التراساؤنډ څپو انعکاس نه شته اوله دې کبله دالتراسوند عکس یې تورښکاري.

دمثانې کڅوړه(38) او دلیدلوورغړي په لاندې ډول دي

☑دنس عظلات (M. rectus abdominis 3)، نری کلمې (Smal intestine 46)، غټې کلمې (Colon 43)
دمیتیازوکڅوړه (Urinary bladder 38)، پروستات (Prostata 42) دمثانې کڅوړې په څټ برخه کې د التراساؤنډ شدت ډیرښت
(Dorsal Echo Enhancement 70)

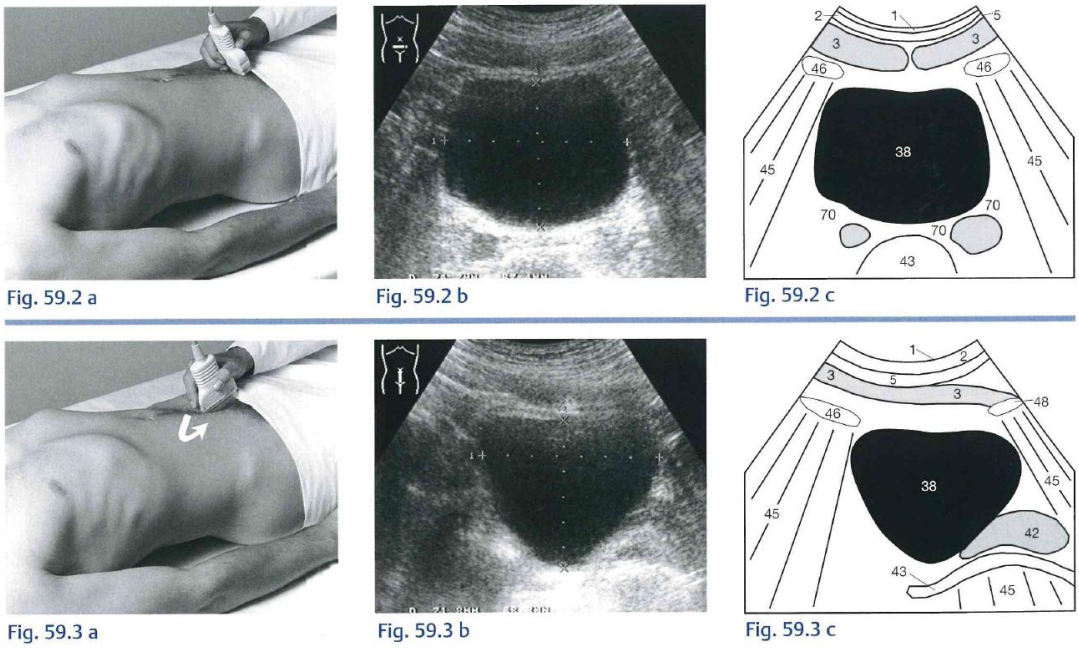

۸۹-شکل : دمثانې کڅوړې (38) عادي جوړښت په التراساونډ سکین کې ښوول شوی دی،

[With permission :
Matthias Hofer, M.D. Ultrasound Teaching Manual , 2nd English edition, Thieme publishers, stuttgart,new york 2013]

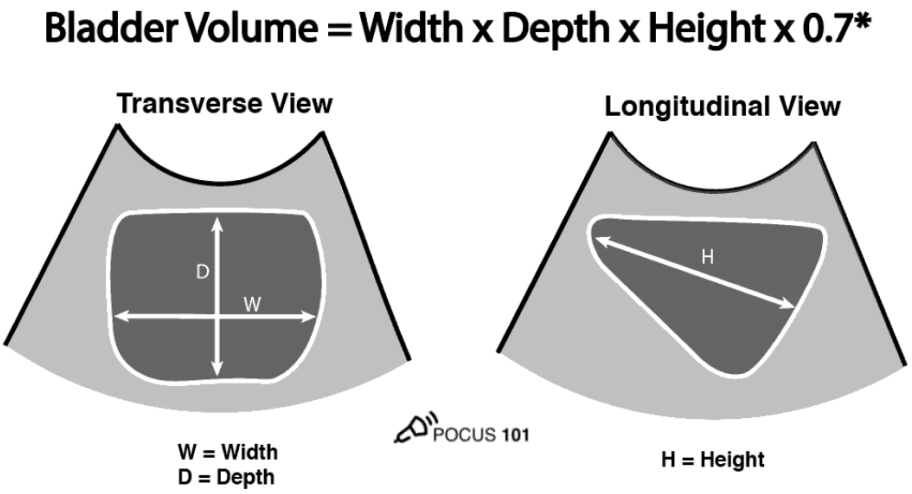

۹۰-شکل : دمثانې کڅوړې دحجم محاسبه دعرضي اوطولي لید په مرسته کښل شوی دی . دمثانې حجم په واحد ملي مترمکعب مساوي دی : پلنوالی ضرب ژوروالی ضرب ارتفاع ضرب صفرعشاریه اووه

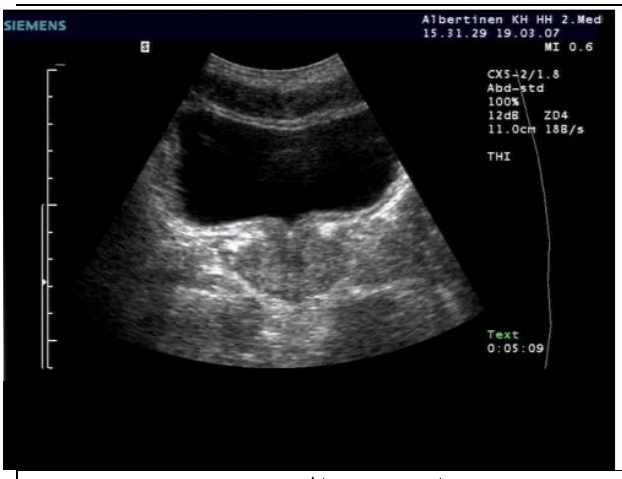

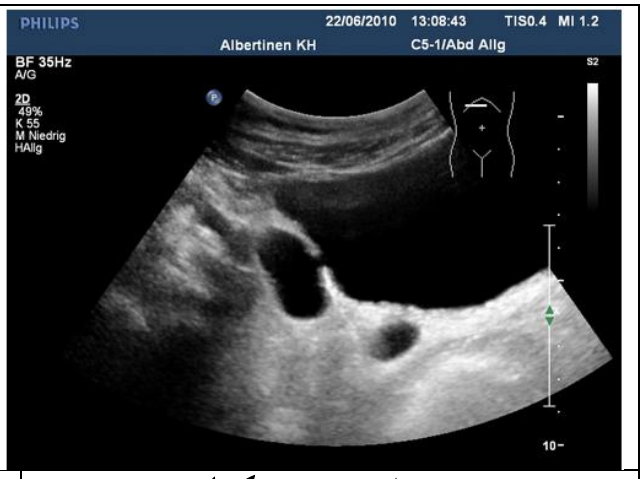

د مثانې نورمال موندنې **Bladder normal findings**	د مثانې ډیورټیکولا **Bladder diverticula**

bladder bleeding or Bladder clot	**bladder tumor** **د مثانې تومور**

که چیرته ناروغ خپله دمثانې کڅوړه دمتیازوڅخه تشه کړي او بیا وروسته دمتیازومتباقي مقداراندازه شي نوحتی آن ترسل ملي لیتر 100 ml پورې لاهم فزیولوژیکې ګڼل کیږي .

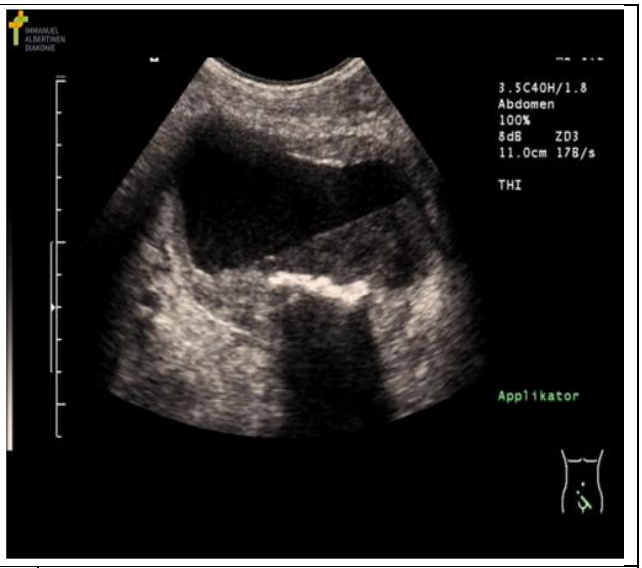

Bladder Sedimentation **په مثانه کې رسوب**	**Bladder Stone** **د مثانې ډبره**

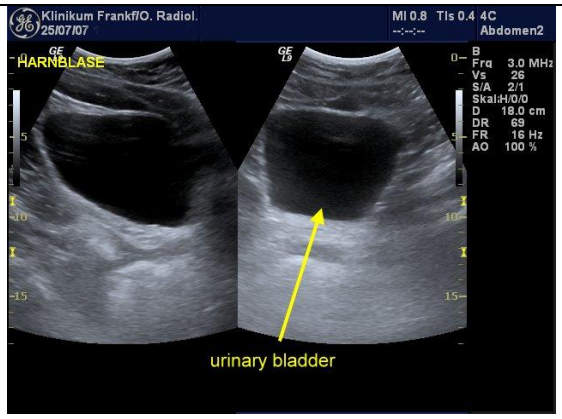	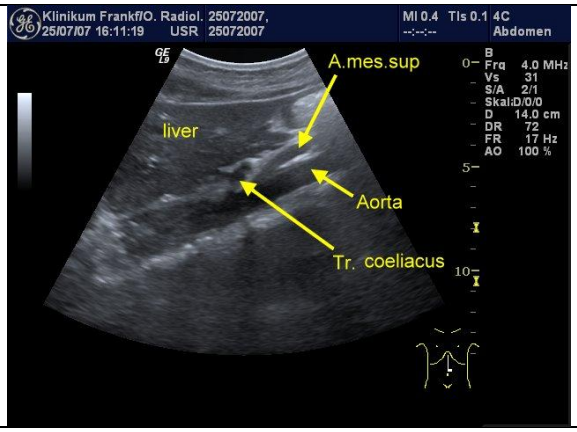
دمثاني کڅوړې نورمال جوړښت Vesica urinaria	**دابحرشریان نورمال جوړښت** Aorta

د مثاني سرطان د سرطان یو عام ډول دی چې د مثاني په حجرو کې پیل کیږي. مثانه ستاسو په ټیټ معدې کې یو خالي عضلاتي ارګان دی چې ادرار ذخیره کوي.

د مثاني سرطان اکثرا په حجرو (urothelial حجرو) کې پیل کیږي چې ستاسو د مثاني دننه کرښه لري. Urothelial حجرې ستاسو په پښتورګو او ټیوبونو (ureters) کې هم موندل کیږي چې پښتورګې له مثاني سره نښلوي. د یوروتیلیل سرطان په پښتورګو او ureters کې هم پیښ کیدی شي ، مګر دا په مثانه کې خورا عام دی.

پانکریاس (Pancreas)

پانکریاس په فقاریه حیواناتوکې د هاضمي سیستم اود انډروکرین endocrine سیستم یواړین غړی دی . په انسانانو کې، دا د معدې په شا کې موقعیت لري او د غدې په توګه کار کوي.

پانکریاس یو مخلوط یا هیټروکرین غده ده، د بیلګې په توګه دا د انډروکرین او هاضمي خارجي فعالیت دواړه لري. د پانکریاس 99٪ خارجي او 1٪ د انډروکرین دنده په غاړه لري .د انډروکرین غدې په توګه ، دا په عمده ډول د وینې د شکر کچه تنظیمولو لپاره کار کوي ، د انسولین ، ګلوکاګون ، سوماتوستین او پانقراتیك پولیپتایډ هورمونونه ترشح کوي.
پانکریاس یوه غده ده چې اوږدوالی یې د 15 څخه تر 20 سانتي متره پورې رسیږي . نوموړې غده د duodenum او spleen تر منځ موقعیت لري. پانکریاس یو ه خارجي برخه لري چې د هاضمې لپاره انزایمونه په ډوډینم کې ترشح کوي، او د انډروکرین برخه چې هورمونونه ازادوي (د بیلګې په توګه، انسولین) چې د کاربوهایډریټ carbohydrate میتابولیزم تنظیم کولو لپاره مهم دي.

دالتراسونوګرافي نه ترمخه ناروغ دوه ګیلاسه اوبه وڅښي، ترڅو په خیټه کې دغازونومخنیوی وشي، او یا داچې دکوپړی په فشارورکولوسره غازیوې بلې خواته وښورول شي.
ناروغ باید د معاینې څخه د 8 ساعتونو لپاره د خولې له لارې هیڅ شی ونه خوري. که چیرې مایع د ډیهایډریشن مخنیوي لپاره اړین وي، یوازې اوبه باید ورکړل شي. که نښې نښانې شدیدې وي، معاینه وکړئ. که چیرته د ماشومانو - کلینیکي حالت اجازه ورکوي - باید د ازموینې دمخه د 3 ساعتونو لپاره د خولې لخوا هیڅ شی ورنه کړل شي.

- دلویانولپاره پینځه میګا هرڅ 5MHz اودکوچنیانو لپاره دری نیم میګا هرڅ 3.5 MHz کوپړی وکارول شي.

دناروغیوډولونه:
- سرطان (Carcinom) ، سیست (Cyst) ، د پانکریاس التهاب (Acute pancreatitis)

کوم شي ته باید ډیرپام وکړو:

- **د پانکریاس عادي غټوالی**: دتني برخه تر اته لس ملي متره، د سر برخه دپینځه لسوڅخه تر دیرشوملی مترو، دلکۍ برخه دپینځه ویشتونه تر دیرشوملي مترو.

د پانکریاس نورمال غټوالی

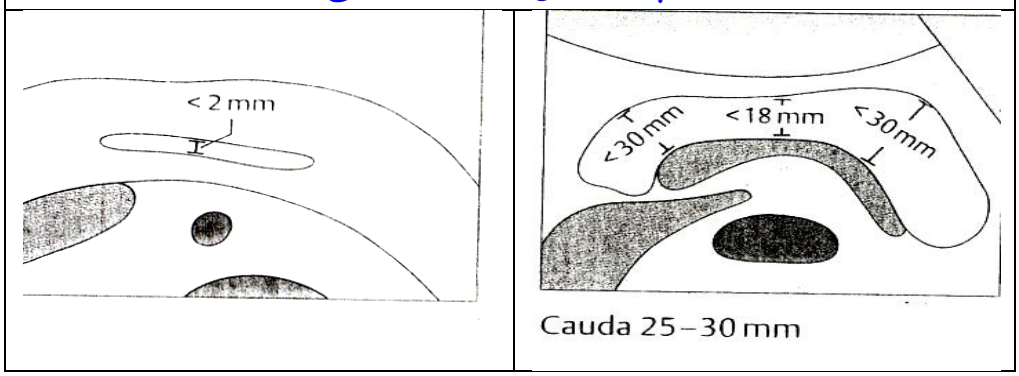

- دالتراساونډ څپو ته داسې انعکاس ورکوي لکه ینه او جوړښت یې متجانس رنګ لري

د پانکریاس Echogenicity دعمر په زیاتیدو سره بدلیږي . په ځوانو او ډنګرو ناروغانو کې، د hypoechoic په څیردی (انځور Fig. 28.3b). په چاغو ناروغانو کې یا د عمر په ډیریدو سره ، د پانکریاس نسجونه brighter hyperechoic) اوروښانه شکل ځانته غوره کوي (انځور Fig. 30.1 a) .

اناټومي :

په اناتومیکي لحاظ، پانکریاس په سر، غاړه، بدن او لکۍ ویشل شوی دی. پانکریاس د ډوډینم د داخلي انحنا څخه غزیدلی ، چیرې چې سر یې د وینې دوه رګونه یانې سپریر میسنټریك شریان superior mesenteric او ورید په شاوخوا محاصره کوي:. د پانکریاس تر ټولو اوږده برخه بدن دی چې د معدې شاته غځول شوی دی، او د پانکریاس لکۍ د طحال سره نږدې پای ته رسیږي.

د پانکریاس تر شا د وینې څو رګونه دي، په شمول د غټ شریان ، splenic ورید ، وسیاه رګ کلوي چپ ، او همدارنګه د غوره mesenteric شریان پیل.د پانکریاس د بدن لاندې ځینې کوچنۍ کولمو کې موقعیت لري، په ځانګړې توګه د ډوډینم duodenum وروستۍ برخه او جیجنوم jejunum چې دا ورسره نښلوي، او همدارنګه د ډوډینم سوسپنسوري لیګامینټ

suspensory ligament of the duodenum چې د دې دواړو ترمنځ تیریږي. د پانکریاس په مخ کې دغټې کولمې عرضي برخه موقعیت لري .

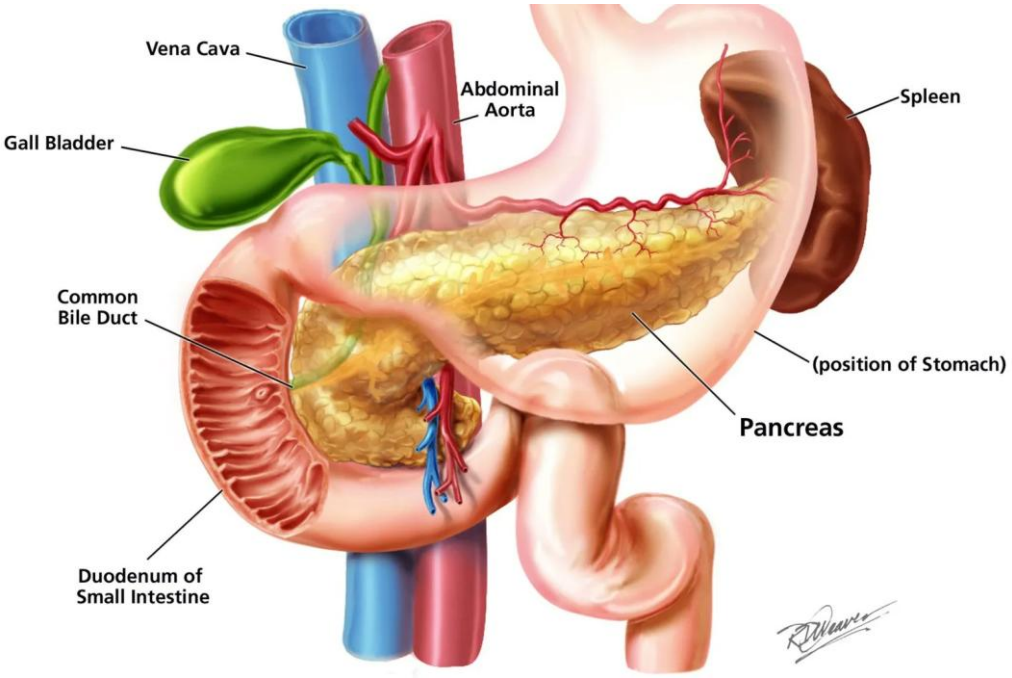

۹۱-شکل : دپانقریاس اناتومی جوړښت اوشاوخواغړي کښل شوي دي

د پانکریټیك تومور ترټولو عام ډول د پانقراټیك اډینوکارسینوما دی چې د پانقراس د ټولو سرطانونو نږدې 90٪ جوړوي.اډینوکارسینوماس د پانقراص خارجي تومورونه دي ، کوم چې پدې معنی دي چې دوی د پانقراص په برخه کې پیل کیږي د هاضمي انزایمونو رامینځته کولو مسؤلیت لري. د Exocrine adenocarcinomas مختلف فرعي ډولونه شتون لري، چې تر ټولو عام یې د پانقراټیك ډیکټل اډینوکارسینوم (PDAC) دی.
د پانکریټیك تومور ډولونو دوهمه پراخه کټګوري د نیوروینډروکرین تومورونه دي (چې د "انډروکرین" یا "ایسلیټ سیل تومور" په نوم هم پیژندل کیږي).[7][5] دا ډول تومورونه په پانقراص کې د هورمون تولیدونکي حجرو څخه رامینځته کیږي او د ټولو پانقراټیك تومورونو یوازې 1-2٪ جوړوي. **مأخذ** :

https://twitter.com/Medillustrates/status/1499445263009828864

۹۲-شکل : دپانکریاس(33) عادي موندني اوشاوخواغړوالتراساونډسکین کښل شوی دی

[With permission :
Matthias Hofer, M.D. Ultrasound Teaching Manual , 2nd English edition, Thieme publishers, stuttgart,new york 2013]

pancreas (33); splenic vein (20) ; confluence of the portal vein (12).; Pancreatic tumors (54) ; Abdominal Aorta (15); Inferior Vena cava (16); Liver caudate Lob (9)

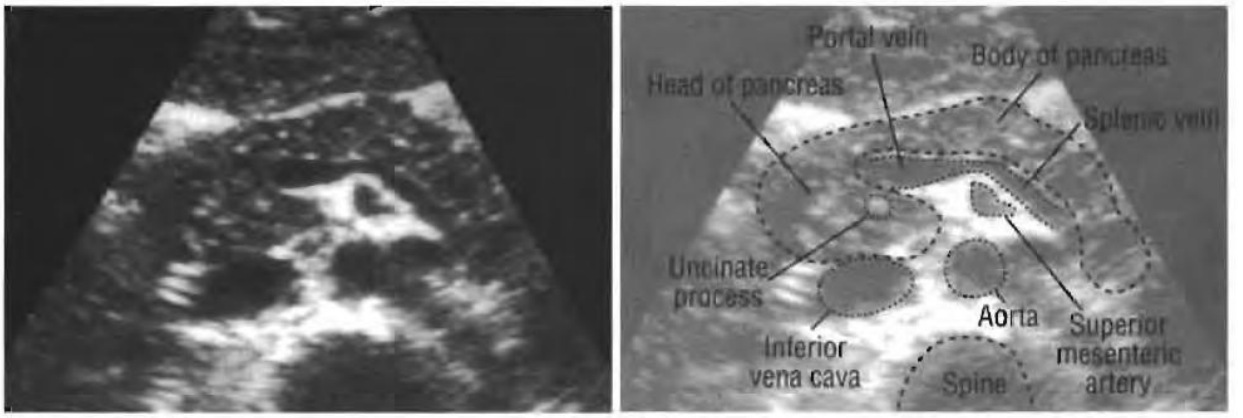

Transverse scan: the splenic vein, superior mesenteric artery and the body of the pancreas

.

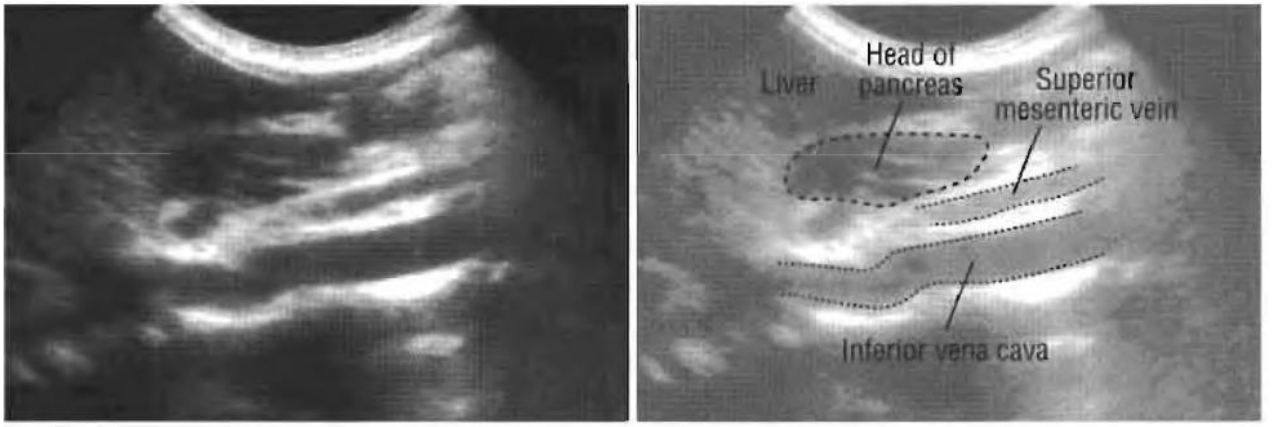

Longitudinal scan: the inferior vena cava and the head of the pancreas

حاد پانکریټایټس Acute Pancreatitis

د لومړۍ درجې حاد پانکریټایټس په پیل کې پرته له کوم التراساؤنډ عکس العمل سره پیښ کیدی شي. په هرصورت، پراخه التهاب د څرګند ډول hypoechoic ځانګړتیا سره مل وي، او پانکریاس (33) کیدای شي د شاوخوا نسجونوڅخه په سختی سره تشخیص کیدی شي . دیادولوورده چې د پانکریټایټس pancreatitis د تشخیص کولو په موخه د التراساؤنډ کړنلاره لومړی انتخاب نه ده بلکې نورې کړنلارې لکه سي ټی سکن اصلی لومړنی انتخاب ګڼل کیږي.

دحاد پانکریټایټس اړین لامل دادی چې د صفراپه کڅوړه کې دمینرالونویوه تیږه منځ ته راشي اوپه پایله کې د پانکریاس مشترك صفراوي نل بندوي .

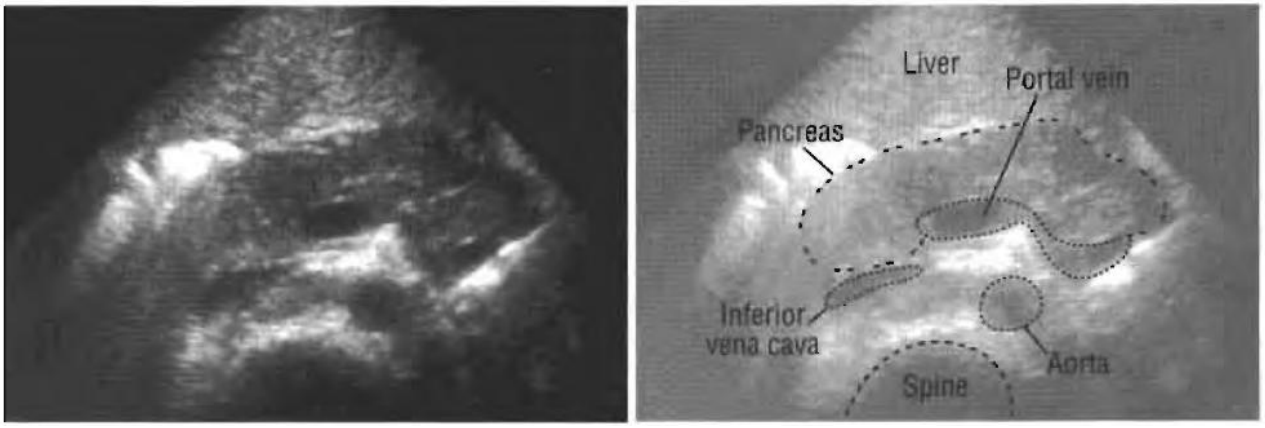

Transverse scan: acute pancreatitis

۹۳-شکل : **حاد پانکریټایټس** Acute Pancreatitis

له بلې خوا مزمن پانکریټایټس Chronic pancreatitis داسې ځانګړتیاوې لري چې د پانکریاس نسجونه غیرهمجنس ښکاري (Fig. 29.1) اوپه منځ کې یې ځینې ساحې nodular calcification په ډول پکې موجودې وي .بلخوا د پانکریاټیك لوله (75) pancreatic duct هم کیدی شي د غیر منظم luminal قطر ولري . دپانکریاس نورمل لولې قطر لږڅخه 1-2 mm ته رسیږي . دحاد پانکریټایټس pancreatitis په حالت کې دنومړ ي غړي بهرنۍ سرحد غیرمنظم شکل لری (Figs. 29.1 and 29.2). د پانکریاس په شاوخواساحه کې (Fig. 29.3) کیدی شي لمفاوي غوټې (lymph nodes (55 شتون ولري چې دالتهاب له کبله غټې شوې وي . دبیلګې په توګه لکه .(1 1) portal vein مخ خواته لمفاوي غوټې غټې شوې دي.

splenic vein (20), ،26 gastric wall (46) ، دیادولوړده چې په ډیری سره ټول پانکریاس التهاب نه کوي بلکې دپانکریاس یوه برخه التهاب کوي . همدالامل دی چې دپانکریاس التهاب برخه دسرطان ناروغۍ سره تشخیص کول سخت تمامیږي اوپه پایله کې کیدی شي دغلط تشخیص لامل وګرځي

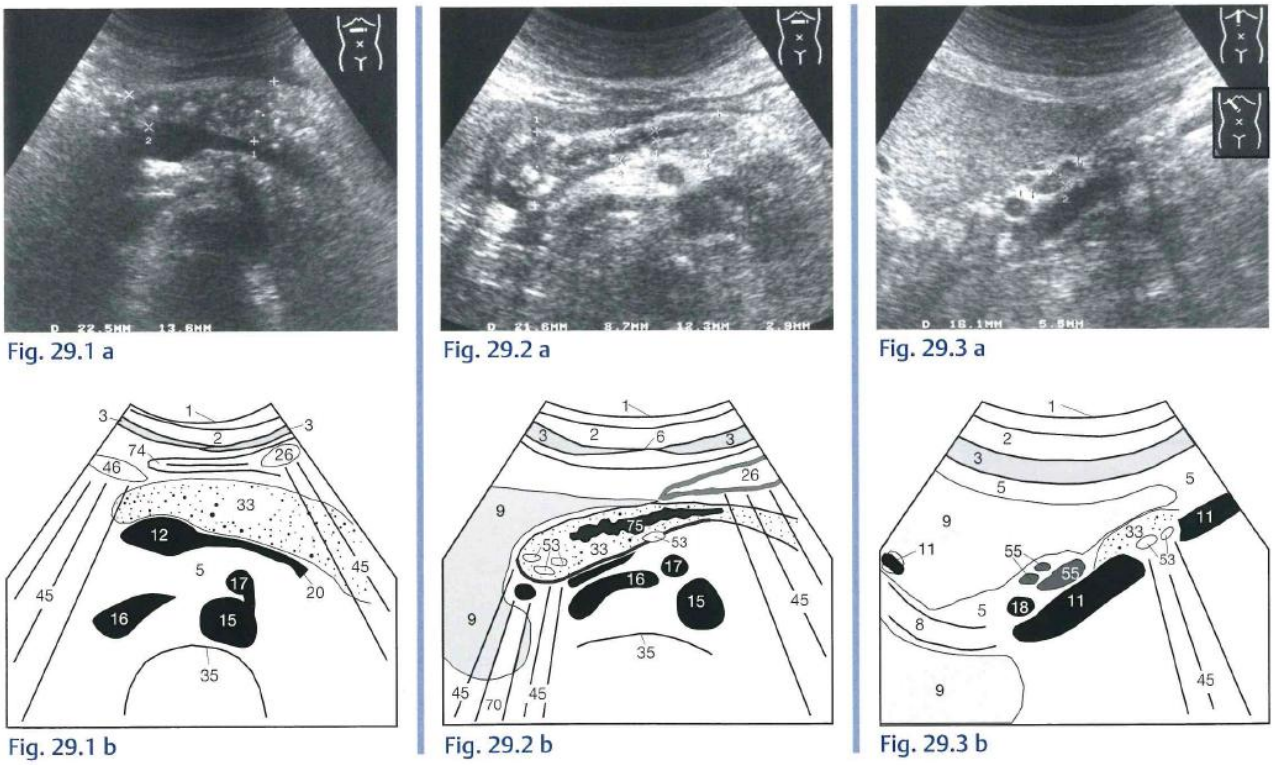

۹۴-شکل : د پانکریاس (33) التهاب اوشاوخواغړي دالتراساونډپه سکن کې ښوول شوي دي .

[With permission :
Matthias Hofer, M.D. Ultrasound Teaching Manual , 2nd English edition, Thieme publishers, stuttgart,new york 2013]

➢ دلیدلوورغړي په لاندې ډول دي :

لمفاوي غوټې(55) lymph nodes ، (75) pancreatic duct ، portal vein (1 1).

☑ ینه (Liver 9) ، معده (stomach 26) ، پانکریاس (pancreas 33)، (diaphragma 13) (Venae cava inferior16)، د ینې ورید رګ (Vena portae 11) ، (Arteria hepatica18) ، Confluence of the portal vein 12

☑ Pancreatic duct 75 ; fibrosis calcified 53,(Truncus coeliacus 32)superio mesenteric artery 17
(Aorta abdominalis 15) (Arteria lienalis 19), (Corpus vertebralis 35), (acoustical shadow 45)

	Tumour	Acute pancreatitis, diffuse or local	Chronic pancreatitis	Aging normal pancreas
Echogenicity relative to the adjacent liver	Low	Low	High	High

Pancreas with lead structures

د پانکریاس غړی دارینوجوړښتونوسره یوځای په لاندې شکلونوکې ښوول شوي دي

د پانکریاس سر د مجرای وایرسونژین سره

Head of pancreas with wirsungian duct

د پانکریاس سراوبدن

Pancreas head and body

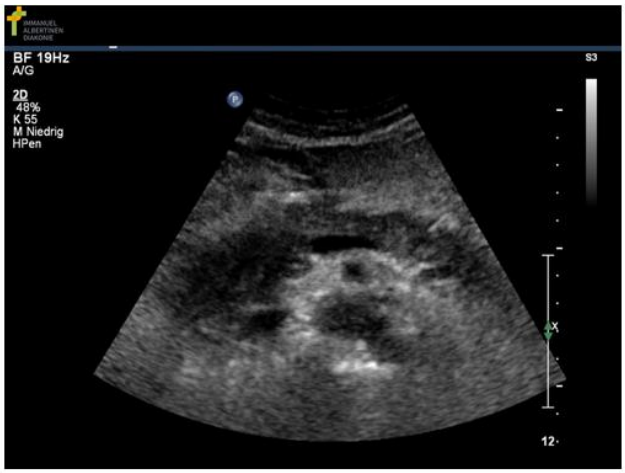

د پانکریاس دسر التهاب

pancreatic head pancreatitis

د پانکریاس بدن اولکۍ التهاب

Corpus / tail pancreatitis

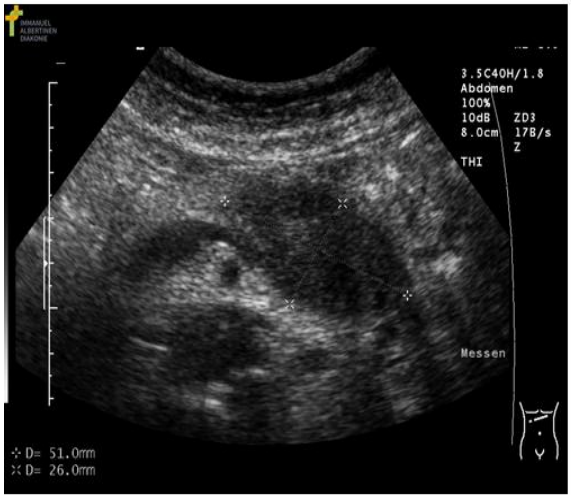

د پانکریاس سرطان **pancreatic carcinoma**	**د پانکریاس دسرسرطان** pancreatic head carcinoma

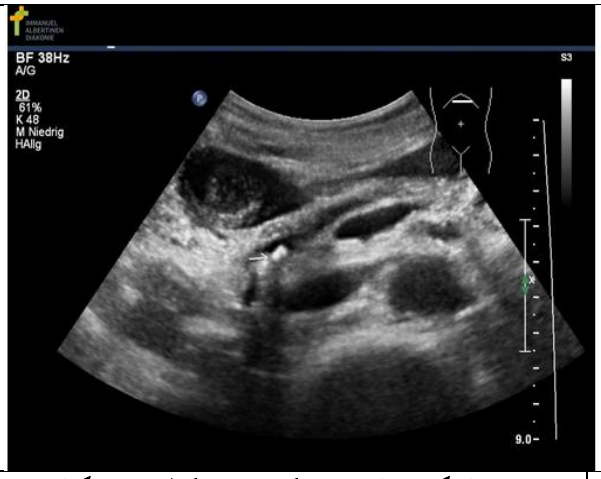

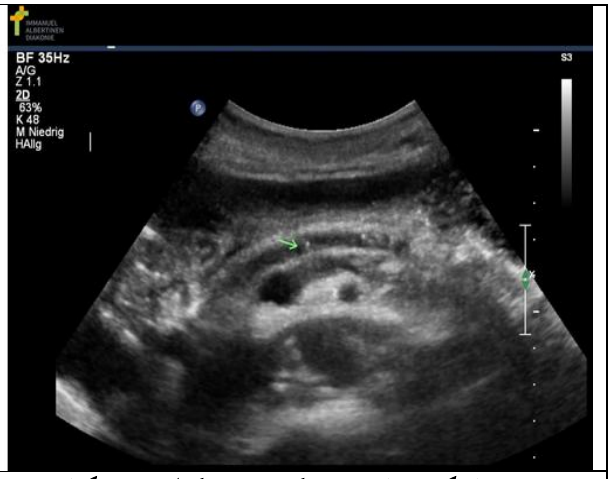

مزمن پانکریټایټس،کوچني کلسیفیکاسیون Chronic pancreatitis	**مزمن پانکریټایټس،کوچني کلسیفیکاسیون** Chronic pancreatitis

Symptoms نښې نښانې :

په ناروغانو کې څرګندې نښې ژیړ یا د پوستکي او سترګو "ژیړوالی" دی.که څه هم دا یرقان په درسي کتابونو کې د بې درده په توګه تشریح شوی، د پام وړ شمیر ناروغان د یخۍ سربیره د درد سره شتون لري چې معمولا د معدې په پورتنۍ برخه کې رامینځته کیږي او شا ته خپریږي.[

اضافي نښې نښانې عبارت دي له د معدې درد ، خواګرځي، کانګې، او عمومي خارش. ډیری وختونه، د پام وړ وزن کمول او د اشتها ضایع هم شتون لري

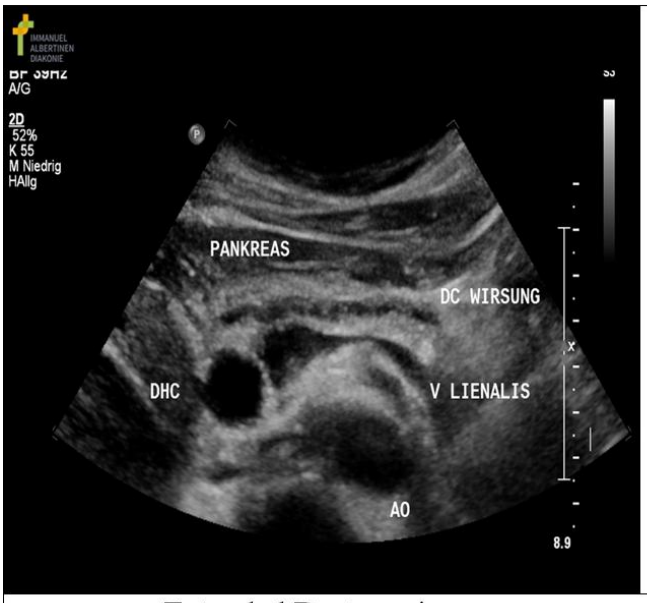

Extended Ductus wirsung

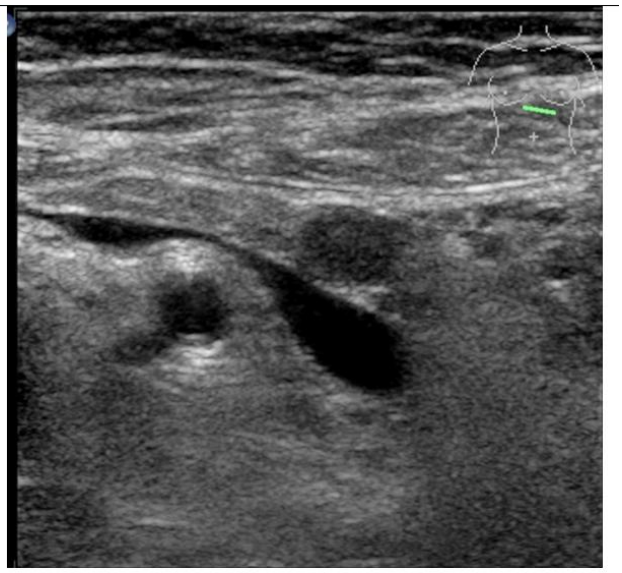

دنیوروانډوکرین مختلفوحجرولرونکي تومورونه
Neuroendokriner Tumor

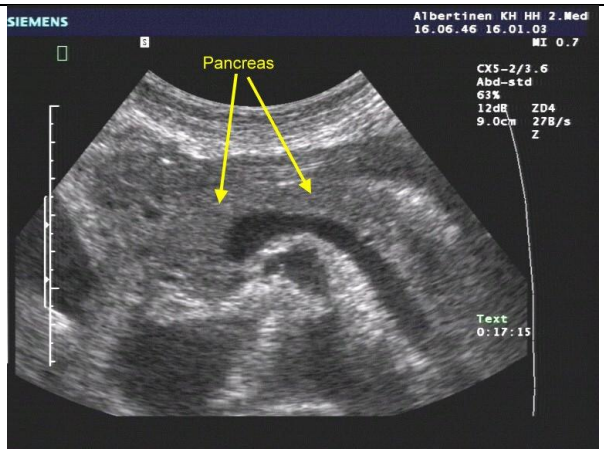

د پانکریاس نورمال بڼه
Pancreas

د پانکریاس سرطان
Pancreas tumor

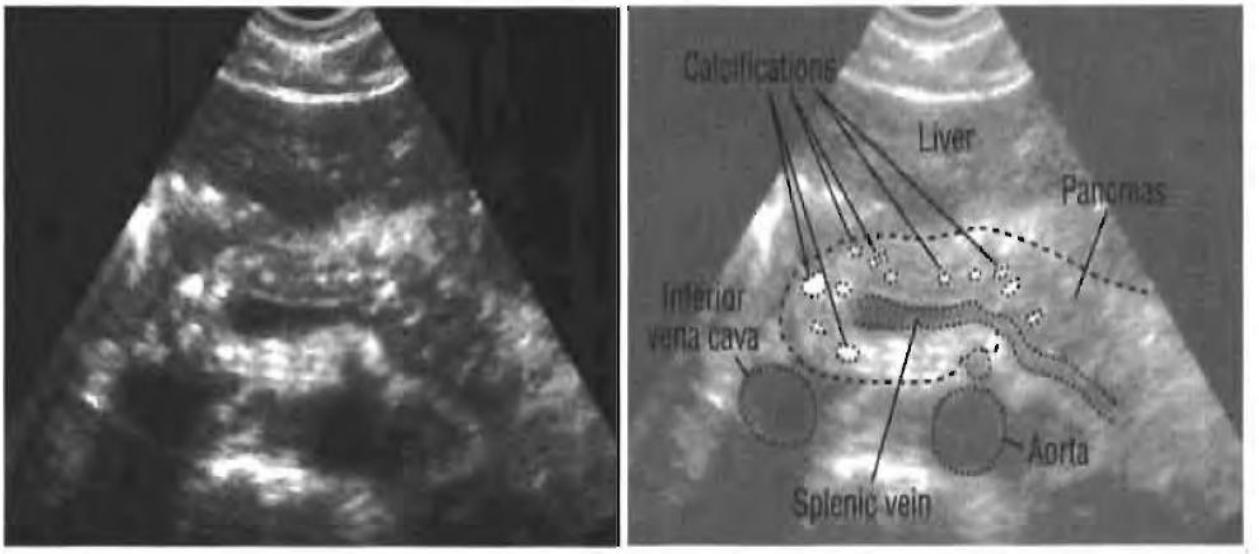

Fig. 76a. Chronic pancreatitis with calcification.

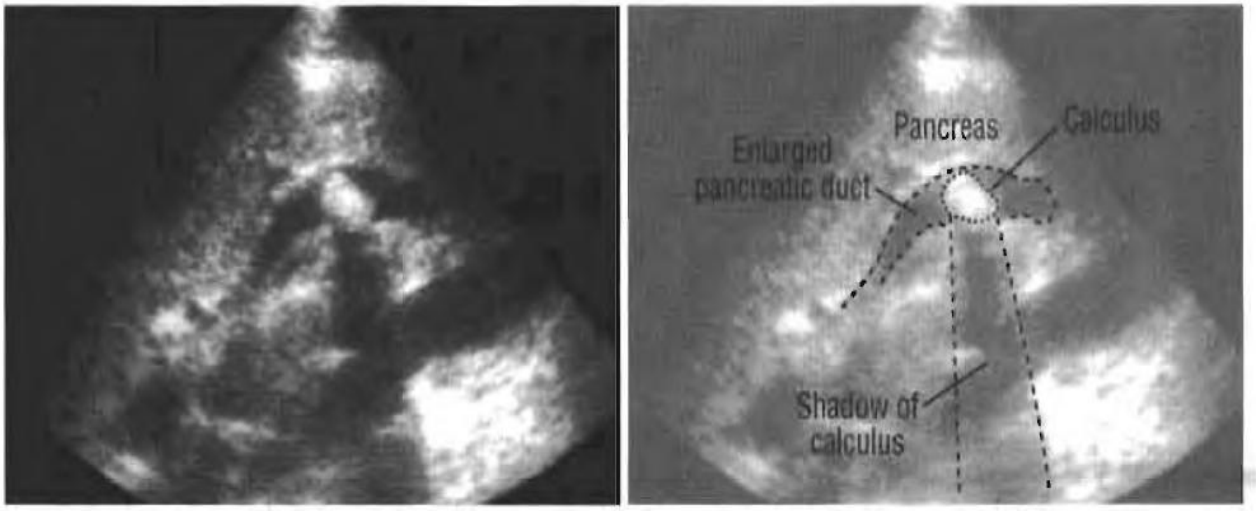

Fig. 76c. Transverse scan: a large calculus in the pancreatic duct.

۹۵-شکل :دپانکریاس په نل کې دمینرالونویوه ټینګه کتله

د پانقراس تومور په پانقراص کې غیر معمولي وده ده. په لویانو کې، نږدې 90٪ د پانقراص سرطان لري او ځینې یې سلیم دي.د پانقراس تومورونه په ماشومانو کې نادر دي.

د تایرایډ غده (Glandula thyroidea)

تایرایډ غده، په شمزی لرونکوحیواناتو کې د اندروکرین endocrine غده ده. په انسانانو کې، دا په غاړه کې دی او دوه ترل شوي لوبونه لري. د لوبی لاندینی دوه پر دریمه برخه د نسج د یو ه نري بند پواسطه وصل دی چی د استمس isthmus په نامه یادیږی.
د تایرایډ غده درې هورمونونه تولیدکوي، دوه د تایرایډ هورمونونه – triiodothyronine (T3) او تایروکسین thyroxine (T4) – او یو پیپتایډ هورمون، کلسیتونین calcitonin .
دتایرایدغده دلویانو اودکوچنیانو لپاره اوه نیم 7.5 MHz میګا هرڅ کوپړی دالتراساوند عکس لپاره کارول کیږي .

دناروغیوډولونه:

- سیست (Cyst) ، سلیم غوټې، دتایرایدغدې پړسیدل (Struma diffusa)، دسرطان ناروغي.

د تایرایډ هورمونونو زیات تولید ته هایپرتایرایډیزم hyperthyroidism ویل کیږي

کوم شي ته باید ډیرپام وکړو:

دالتراساوند په عکس کې د تایرایدغده یومتجانس بڼه لري اود شتړنوکلایدوماستوید عضلې په پرتله M.Sternocleidomastoid ډیره سپینه مالومیږي. حجم یې دښځو لپاره پینځه لسوڅخه ترشل ملي لیتر اود نارینه ؤ لپاره دشلونه تر پینځه ویشتو پورې رسیږي.

اناټومي :

دتایرایدغدې اناټومي جوړښت په ۹۶- شکل کې کشل شوی دی . دناروغ سردمعاینې په ترڅ کې لږڅه شاخواته زغول کیږي . ورپسې دتایرایدغده په سیستماتیك ډول اوپرلپسې دترانسډیوسر آلې په عرضي سطحې حرکت کولو سره دسرخواڅخه دپښوخواته craniocaudal direction (Fig. 101. la). معاینه کیږي . په دویم ګام کې دتایرایدهرلوب زاګیتل عکسونه sagittal images
اخیستل کیږي چې په Fig. 101.1b) شکل کې شوول شوی دی .
دالتراساوند عکس منځ برخه کې د trachea صوتي سیوره (84) لیدل کیږي او څنګ خواته لږڅه په لیرې توګه، د کیروټید شریان (82 carotid artery) او همدارنګه (83 jugular vein) رګ د اناتومیك عرضی سطحې انځورونو لپاره اناتومیك نښې چمتو کوي. دتایرایدparenchyma (81) دنوموړورګونو اودtrachea ترمنځ موقعیت لري .

دنورمال تایرایډ parenchyma د 89) sternohyoid) او 90) sternothyroid) عضلاتو په پرتله چې د هغې په مخ کې دي او د 85) sternocleidomastoid) عضلې په پرتله لږ څه ډیر هایپریکیك (روښانه) دی اوپه (Fig. 101.2) عکس کې لیدل کیږي .

دتایرایدحجم اندازه کول

د تایرایډ غدې د حجم د معلومولو لپاره، د هر لوب اعظمي ترانسورس transverse او ساګیټل sagittal (انتروپوستریر) قطرونه په عرضي سکن سطحه کې اندازه کیږي. نوموړي اندازه شوي قیمتونه د کرینیوکاډال اوږدوالی craniocaudal قیمتونوسره ضرب کیږي کوم چې په ساګیټل sagittal پرې شوې سطحه کې اندازه کیږي او حاصل ضرب یې بیا د 0.5 عدد سره ضرب کیږي. دټولونتیجه د هر اړخي لوبی حجم سره مطابقت لري او (په mL اندازه کیږي ، نوموړې کړنلاره د شاوخوا 10٪ غلطۍ سره مل ده. د دواړو لوبیو حجم باید په نارینه کې د mL 25 څخه کوچنی او په میرمنو کې mL 18 څخه کوچنی وي

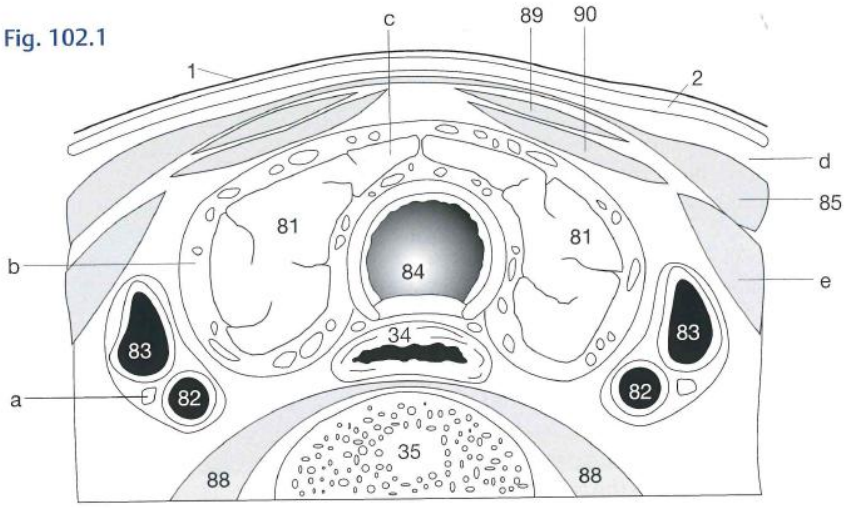

Anatomy of the thyroid region in the transverse plane

(a) Vagus nerve
(b) Fibrous capsule of thyroid
(c) Isthmus
(d) Platysma muscle
(e) Omohyoid muscle
(1) Skin
(2) Subcutaneous fatty tissue
(34) Esophagus
(35) Spine
(81) Lateral lobes of thyroid
(82) Common carotid artery
(83) Internal jugular vein
(84) Trachea
(85) Sternocleidomastoid muscle
(88) Scalenus anterior and scalenus medius muscles
(89) Sternohyoid muscle
(90) Sternothyroid muscle

۹۶-شکل : دتایرایدغدې اناټومي جوړښت کښل شوی دی .

[With permission :

Matthias Hofer, M.D. Ultrasound Teaching Manual , 2nd English edition, Thieme publishers, stuttgart,new york 2013]

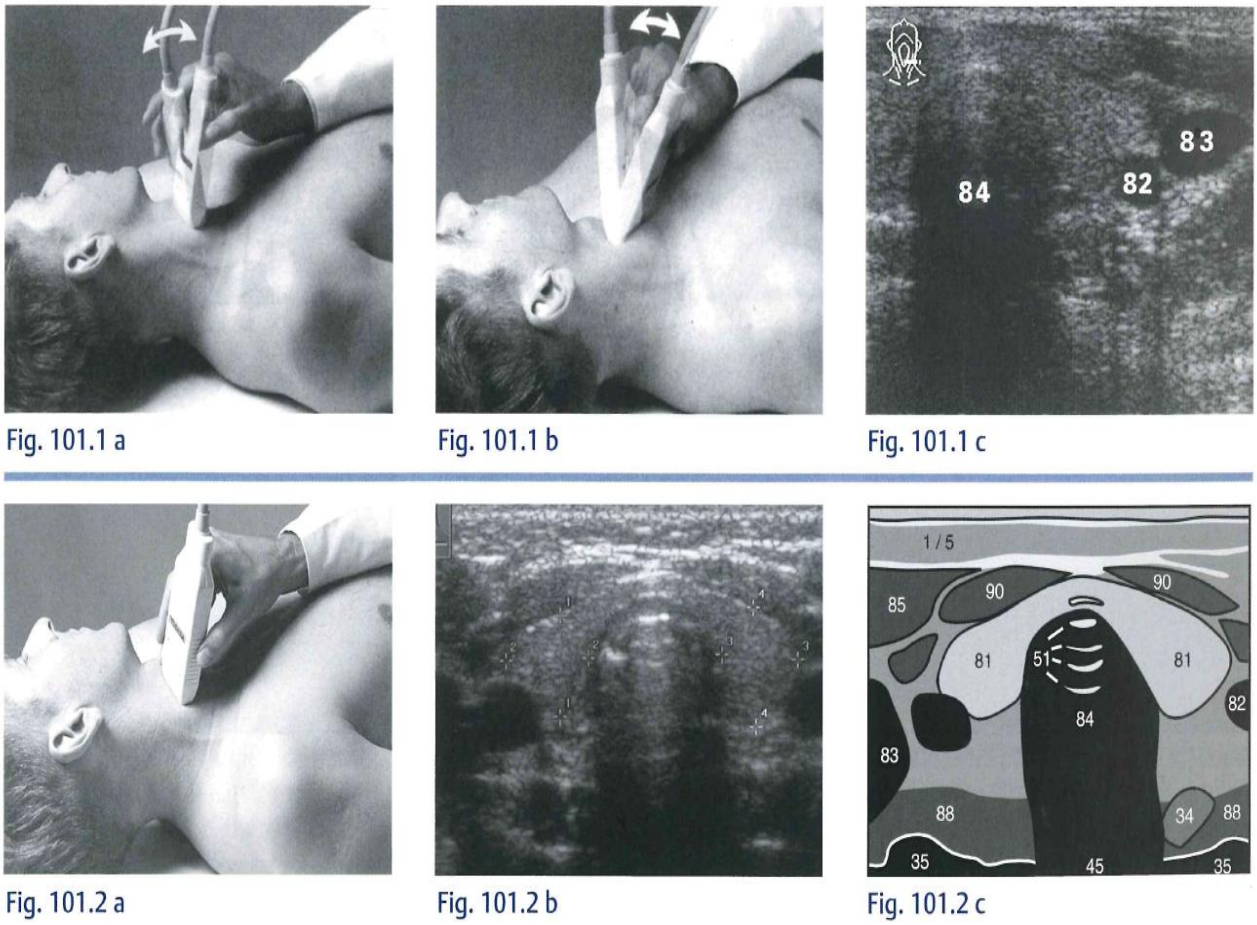

Fig. 101.1 a Fig. 101.1 b Fig. 101.1 c

Fig. 101.2 a Fig. 101.2 b Fig. 101.2 c

۹۷-شکل : دتایرایدغدی نورمال موندنی ښوول شوې دي . وچه مری (84) trachea) ، دتایراید لوبونه (81)

[With permission :
Matthias Hofer, M.D. Ultrasound Teaching Manual , 2nd English edition, Thieme publishers, stuttgart,new york 2013]

نورمال تایرایډ موندنې
Normal thyroid findings

هایپرتایرویډیزم هغه حالت دی چې د تایرایډ غدې لخوا د تایرایډ هورمونونو د ډیر تولید له امله رامینځته کیږي.[3]

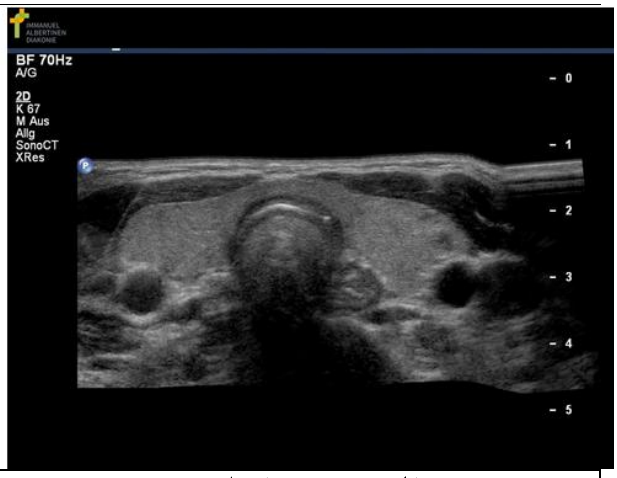

نورمال عرضي تایرایډ موندنې thyroid transverse	نورمال عرضي تایرایډ موندنې thyroid transverse

نورمال طولي تایرایډ موندنې Thyroid longitudinal	نورمال طولي تایرایډ موندنې Thyroid longitudinal

دتایرایډ رنځپوهنې پېښې Thyroid: Pathologic Cases

Goiter

په هغو سیمو کې چې د ایوډین خوراکي مواد تر ټولو لږ وي، د تایرایډ تر ټولو عام اختلال د آیوډین د کمښت له کبله یوډول ناروغۍ منځ ته راځي چې د ګوئټرgoiter په نوم یادیږي، د بیلګې په توګه، د تایرایډ غدې غټیدل

په نورمړي حالت کې دتایراید د نورمال جوړښت سره په پرتله د تایرایډ دواړه لوبونه غټ اوپنډکیږي ، ډیری وختونه isthmus استمس هم ورسره غټ کیږي. د آیوډین کمښت په مکرر ډول د ګیټر دننه د isoechoic nodules لامل کیږي.
چیرته چې دوی په عین حال کې واقع کیږي، دوی کولی شي د تایراید سطحې د پراخیدلو لامل شي (انځور 102.3)

د آیوډین په اوږدمهاله کمښت کې، د ریګریسیو کلسیفیکیشن calcifications or cysts(64 in Fig. 102.4) او یا سیستونه اکثرا په نوډولونو nodules(54) کې وده کوي په یوه پرمختللی degeneration سره، دا anechoic cysts کولی شي د پام وړ اندازې (102.5 انځور) ته ورسیږي او کولی شي لکه په 102.6 انځور کې مرکزي هایپرایکویك هیمورج hyperechoic hemorrhages. منځ ته راولي .

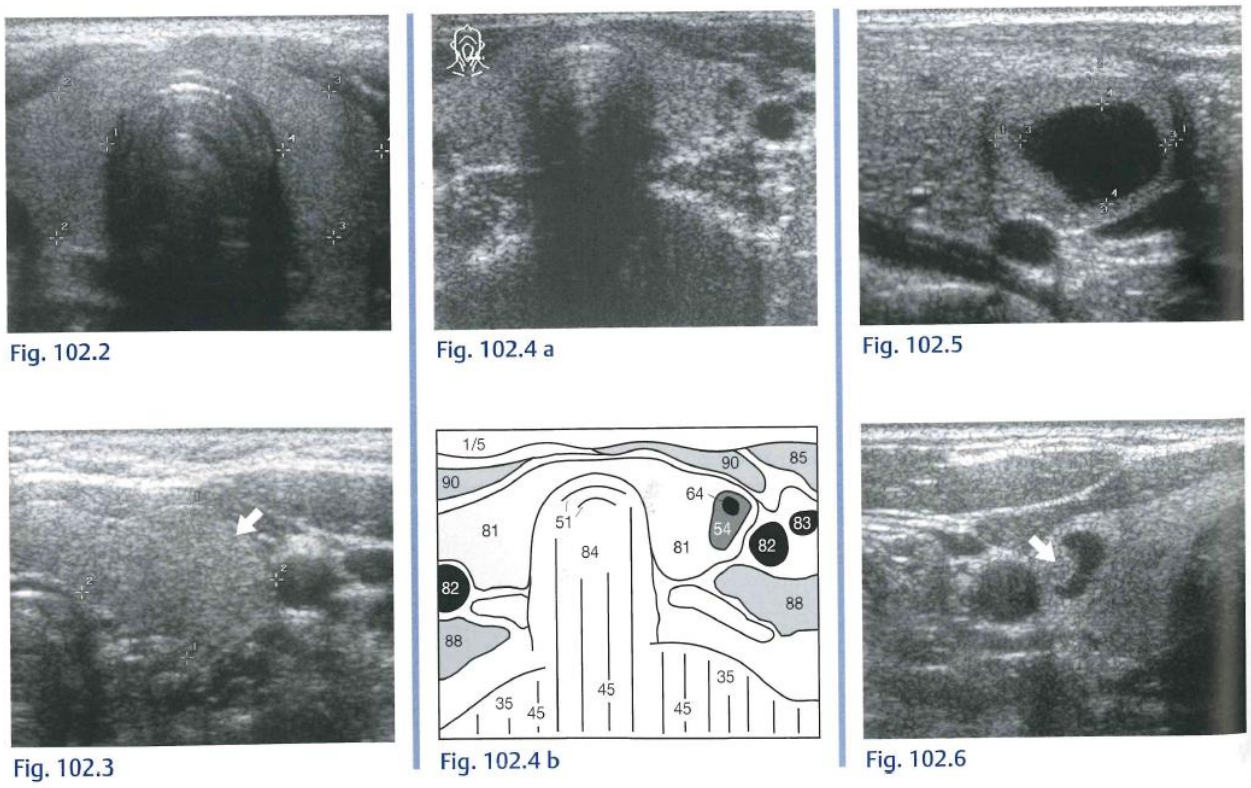

۹۸-شکل : دتایرایدغدې ګوئترgoiter نارغي دالتراساوند په سکن کې ښوول شوې ده
[With permission :
Matthias Hofer, M.D. Ultrasound Teaching Manual , 2nd English edition, Thieme publishers, stuttgart,new york 2013]

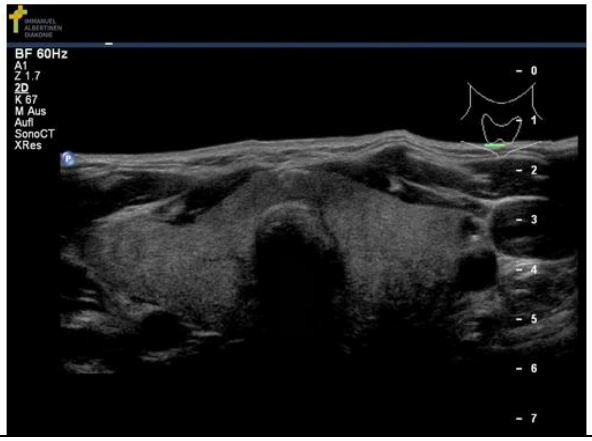

Diffuse goiter
ګویترمنتشر تایرایډ

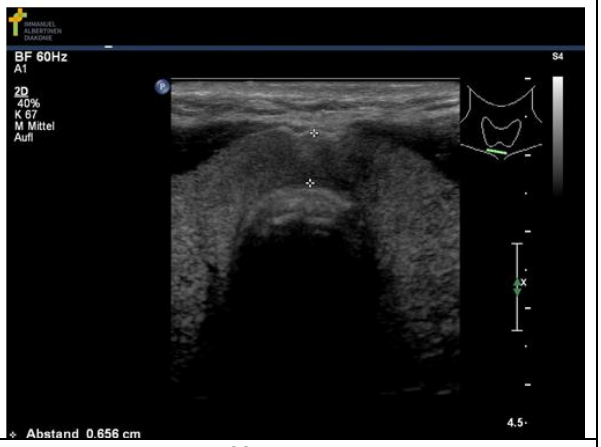

Diffuse goiter
ګویترمنتشر تایرایډ

Thyroid **adenoma**
د تایرایډ ادینوما

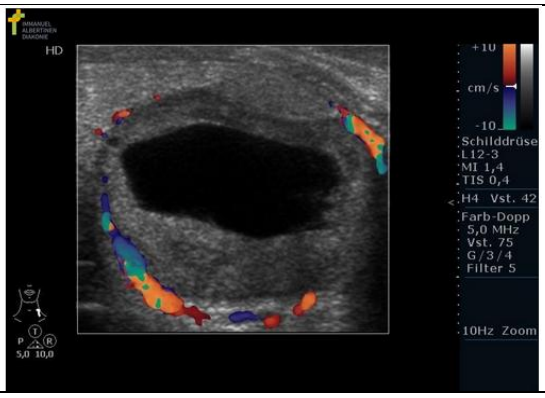

Thyroid **adenoma**
د تایرایډ ادینوما

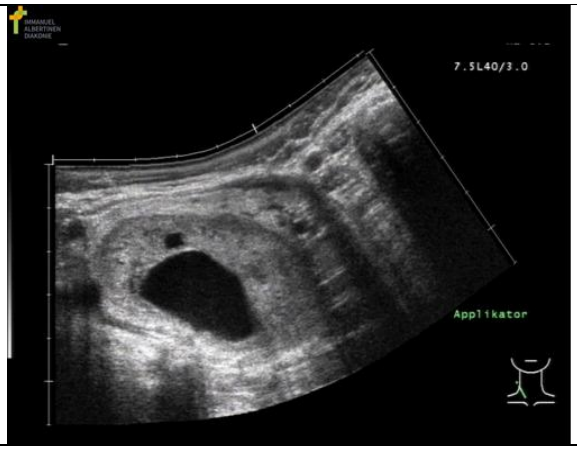

Thyroid **nodes**
تایرایډ غوټې

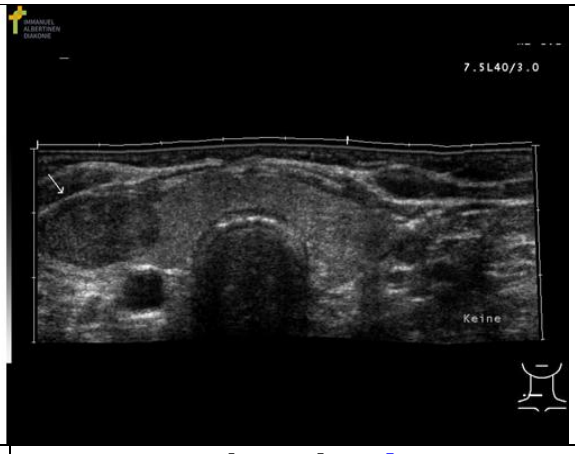

Thyroid **nodes**
تایرایډ غوټې

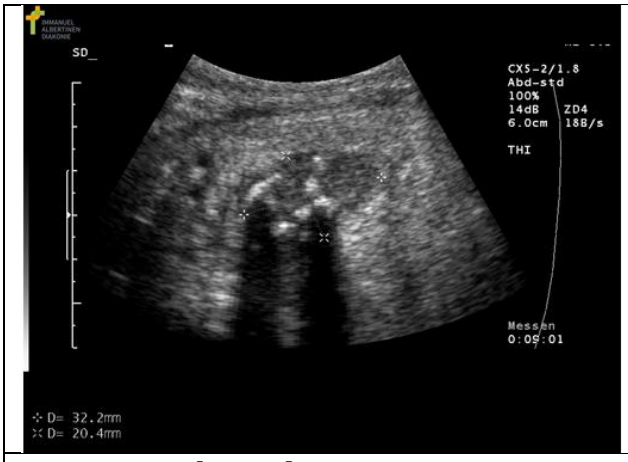

Thyroid carcinoma
تایرایډ سرطان

Thyroid **sarcoma**
تایرایډ سارکوما

calcifications
د تایرایډ کلسیفیکاسیون ها

Calcified cyst
د تایرایډ کلسیفیه سیست

د Exophthalmos

د سترګو غټوالی دی چې ډېر راوتلې بریښي اوکټ مټ کیدای شي لکه د Graves ناروغۍ سره ورته تشخیص شي ،

Hyperthyroidism د د درملنې درې اصلي انتخابونه شتون لري: د رادیو آیوډین درملنه، درمل، او د تایرایډ جراحی.

[With permission :
Matthias Hofer, M.D. Ultrasound Teaching Manual , 2nd English edition, Thieme publishers, stuttgart,new york 2013]

	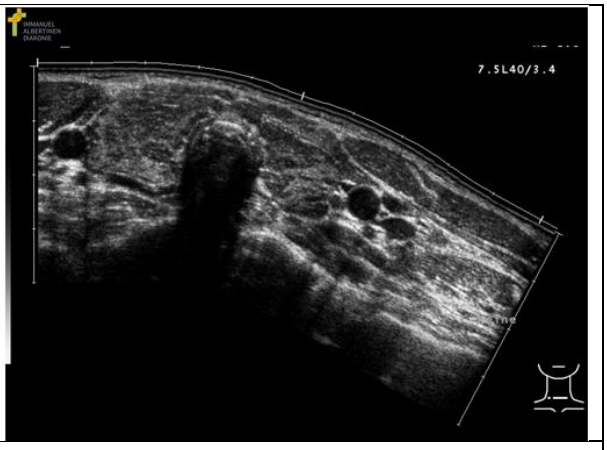
M. Basedow **دجاغور التهاب یوډول ناروغي ده چې دزیات فعالیت له کبله منځ ته راځي اونوموړې غده غټه کیږي**	**Hashimoto** **دجاغور التهاب یوډول ناروغي ده**

د تایرایډ اصلي دنده د ایوډین لرونکي تایرایډ هورمونونو تولید دی چې د تایرایډ هورمونونو، triiodothyronine (T3) او thyroxine یا tetraiodothyronine (T4) او د پیپټایډ هورمون کلسیټونین تولید دی. د تایرایډ هورمونونه د ایوډین او تایروسین څخه جوړ شوي دي. T3 ځکه نومول شوی چې دا په هر مالیکول کې د آیوډین درې اتومونه لري او T4 په هر مالیکول کې د آیوډین څلور اتومونه لري. د تایرایډ هورمونونه د انسان په بدن پراخه اغیزې لري. پدې کې شامل دي:

میټابولیك. د تایرایډ هورمونونه د basal میټابولیك کچه لوړوي او د بدن په ټولو نسجونو اغیزه لري.

نوموړي هورمونونه د زړه ضربان او قوت زیاتوي. دوی د تنفس، اخستلو او اکسیجن مصرف زیاتوي، او د مایتوکونډریا فعالیت زیاتوي. په ګډه، دا فکتورونه د وینې جریان او د بدن تودوخه زیاتوي

د تایرایډ هورمونونه د نورمال پرمختګ لپاره مهم دي. دوی د ځوانانو د ودې کچه لوړوي،او د پرمختلونکي دماغ حجرې د تایرایډ هورمونونو T3 او T4 لپاره لوی هدف دی. د تایرایډ هورمونونه د نازېږېدلي ماشوم د پرمختګ او د زېږون وروسته د ژوند په لومړیو څو کلونو کې د مغز په بشپړتیا کې په ځانګړې توګه مهم رول لوبوي.

پښتورګی (kidney)

پښتورګي دوه سور نسواري د لوبیا په شکل لرونکي ارګانونه دي چې په شمزی لرونکوحیواناتوکې موندل کیږي. دوی په ریټروپیریتونیل retroperitoneal فضا کې کیږ او ښي خوا ته موقعیت لري، او په بالغ انسانانو کې شاوخوا 12 سانتي متره اوږدوالی لري.
دوی د رینال شریانونو renal arteries څخه وینه ترلاسه کوي؛ وینه د پښتورګو وریدونو ته ځي.
هر پښتورګی د یوریټر سره تړلی دی، یو ټیوب چې مثانې ته خارج شوي ادرار لیږدوي. په بله وینا دپښتورګو او مثانې (پوکنۍ) تر منځ دمتیازو نل (نلکۍ

- **دلویانولپاره پینځه میګا هرڅ اودکوچنیانو لپاره دری نیم میګا هرڅ کوپړی وکارول شي. دعکس اخیستلوپه ترڅ کې ناروغ ته وویل شي چې دلږمودې لپاره ژور تنفس وکړي او بیایې بندکړي.**

کلیه ،پوښتورګی دلوبیاپه شان دوه اطراحیه غړي دی چې په عالیترحیواناتوکې شتون لري اوپه بدن کې بیکاره اومضرموادادرارله لارې دبدن څخه خارج کوي.دکلیوی شریان رګونوڅخه وینه پوښتورګوته ورننوځي اوهلته دزهرجنواواضافه موادوڅخه تصفیه کیږي اوپه پایله کې وینه دکلیوی وریدرګونوله لارې بیرته دپښتورګو څخه خارج کیږي .ګرده یك جسم کتلوی بوده که ازیك قسمت داخلی ویك قسمت خارجی ساخته شده است وبه رګهای خون وصل است درداخیل کلیه لوله هاورګهای زیادی بوده که موادادراررا ازخون جمع نموده وتوسط یك لوله بزګتریعنی ureterحالب به مثانه جهت ذخیره انتقال میدهدکه انجا وقتاً فوقتاً لوله تخلیه میګردد .کلیه درحیوانات عالی ارتباط نزدیك ساختمانی بادستګاه تناسلی دارد nephron .نفرون واحد ساختاری و عملکردی کلیه است . هر کلیه انسان بالغ حدود ۱میلیون نفرون دارد . کلیه در کنترل حجم مایعات مختلف بدن ، اسمولا لیته مایعات ،تعادل اسید و باز ، غلظت ها ی مختلف الکترولیت شرکت می کند .فیلتراسیون درگلومرول رخ می دهد :یك پنجم از حجم خون بدن که وارد کلیه ها می شود ، فیلتر میشود .نمونه هایی از مواد که دوباره جذب می شوند ، آب بدون املاح ، سودیم بیکربونات ، گلوکز و امینواسیدهای هستند .نمونه هایی از مواد

ترشح شده عبارت ا زهایدروجن ، آمونیوم ، پتاسیم و اسید اوریك است .کلیه هورمون های رنین(برای تنظیم فشار خون و اریتروپویتین Erythropoietin بر ای تشکیل خون افرازمیکند.

اناتومي :

د انسان د پښتورګو فعاله ماده، یا پارینچیما parenchyma په دوو لویو جوړښتونو ویشل شوې ده: خارجي دپښتورګوکورټیکس renal cortex او داخلي دپښتورګو میډولا renal medulla. په ټولیز ډول، دا جوړښتونه د اتو څخه تر 18 پورې د مخروط په شکل cone-shaped د پښتورګیز لابونو شکل لري، چې هر یو یې د پښتورګو کورټیکس لري چې د میډولا د یوې برخې په شاوخوا کې د پښتورګو هرم په نوم یادیږي .د پښتورګو هرمونو په مینځ کې د کورټیکس projections شتون لري چې د پښتورګو ستنې یا columns په نوم یادیږي. نیفرونونه Nephrons، د پښتورګو د ادرار تولیدي فعال جوړښتونه دي چې د کورټیکس cortex او میډولا پراخوي. د نیفرون لومړنۍ فلټرکوونکې برخه د پښتورګو corpuscle ده چې په باندنی برخه cortex کې موقعیت لري.

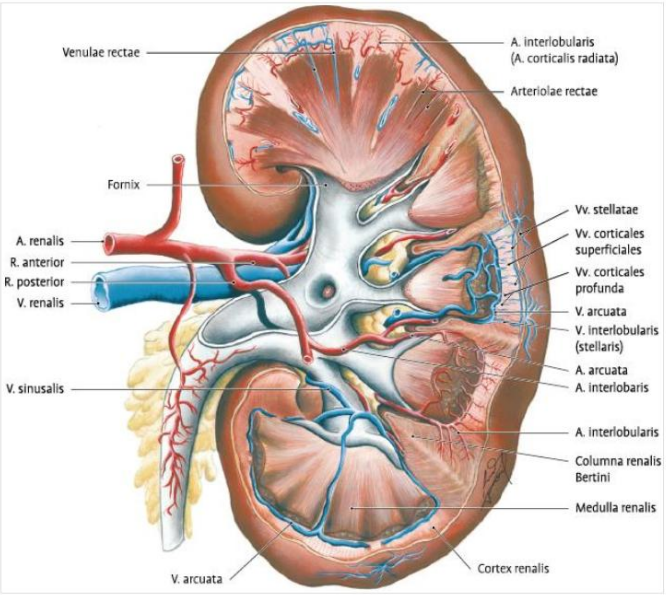

۹۹–شکل : دښي خوا پښتورګي اناټومي جوړښت کښل شوی دی

مأخذ :

/https://www.pschyrembel.de/Niere/K0F7V/doc

دناروغیوډولونه:

- داس نعل پښتورګی (Horsehoe kidney)
- دډیروسیستونه ډك پښتورګی
- دپښتورګي دپیدایښت ځای نشتوالی (Renal agenesis)
- دپښتورګي ډبرې (Nephrolithiasis)، دوینې جریان نیمګړتیا، دمیتیازوبندیدل
- دپښتورګي دندې نیمګړتیا (Renal failure)
- دپښتورګي التهاب (Pyelonephritis)
- دپښتورګي په جوړښت کې نیمګړتیا (Renal hypoplasia)
- دپښتورګي حجروسرطان (Renal cell carcinoma)

کوم شي ته باید ډیرپام وکړو:

- **د پښتورګي عادي غټوالی:** اوږدوالي 100-115 cm ، پلنوالی 50-70 cm ، پنډوالی د 30 -50 cm څخه لږ وي. **دپښتورګووزن لږڅه 160 g دی**

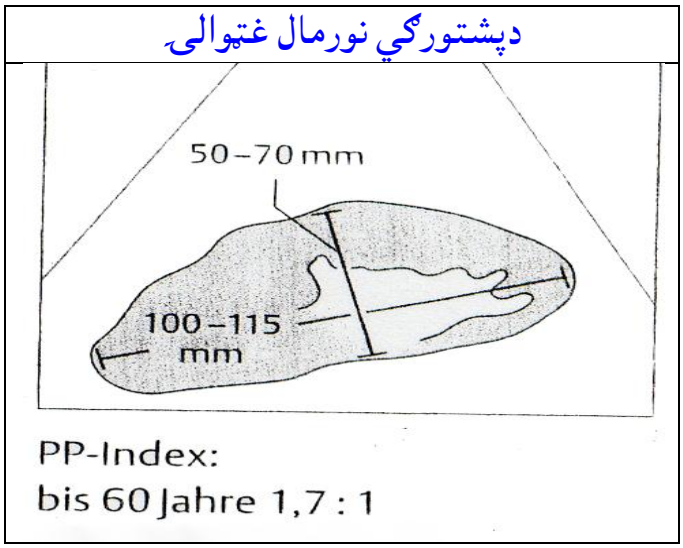

- دپښتورګي ځای ثابت نه دی او کیدای شي چې دبدن په بله برخه کې وي. د بېلکې په ډول د پلویس (Pelvis) برخې ته لیږدیدلې وي(Mobile kidney).
- د التراساؤنډ انعکاس متجانس بڼه لري او دینې او طحال په پرتله لږدی .

ښی خواپښتورګی په ښه توګه دطولي سطحې په مټ دځیګر له لارې هغه مهال لیدل کیدلای شي چې ناروغ پړمخ پروت وي اوژورتنفس وکړي .

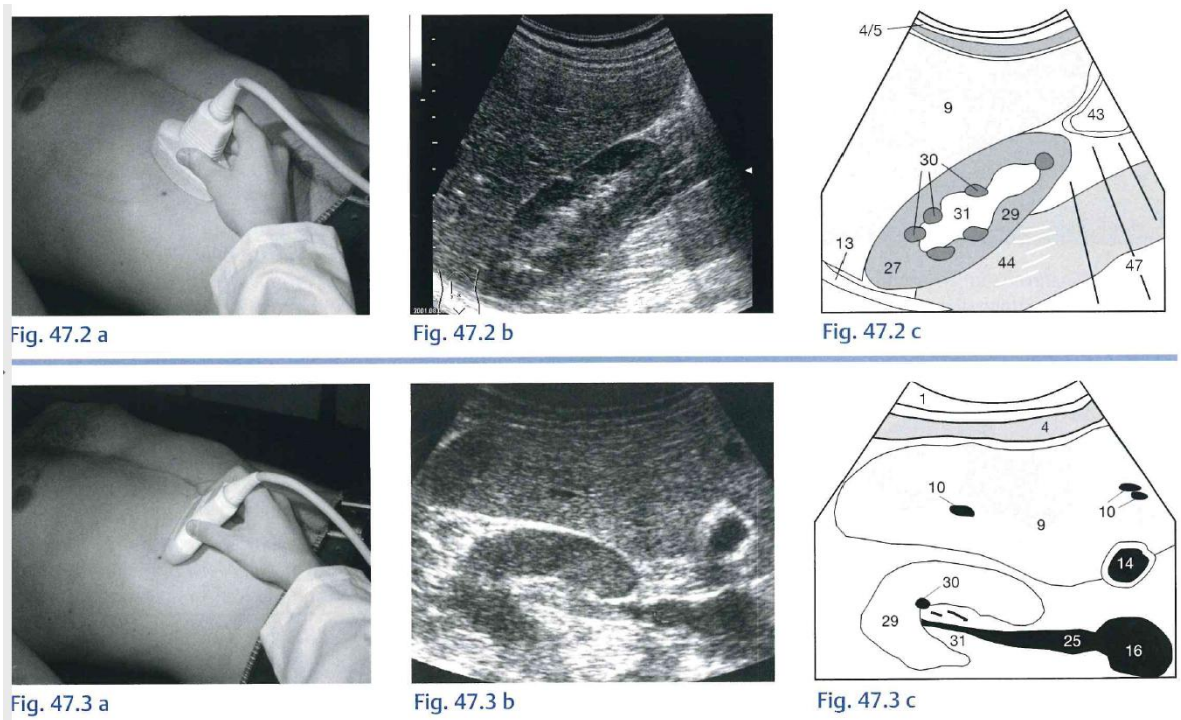

۱۰۰-شکل : دپښتورګي نورمال موندنې دالتراساونډپه عرضي اوطولاني موقعیت کې ښوول شوې دي

دلیدلوورغړي په لاندې ډول دي :

☑(Parenchym ren dextra 29)، (Apex renalis cranial 27)، (renal medulla 30)
(Pyelon, kidney pelvis 31) ، ینه (Liver 9)، غټې کلمې (Colon 43)، (M.psoas 44)،
سږی (Lung 47)
(Diaphragma 13)

Checklist of Normal Renal Values

Kidney length:	10 – 12 cm
Kidney width:	4 – 6 cm
Respiratory mobility:	3 – 7 cm
Width of parenchyma:	1.3 – 2.5 cm
PP index, age < 30 years	> 1.6 : 1
PP index, age 30–60 years	1.2–1.6 : 1
PP index, age > 60 years	1.1 : 1

دپښتورګي نورمال موندنې kidney normal findings	دپښتورګي نورمال موندنې renal parenchymal bridge

دپښتورګي معیاري نورمال ډولونه standard variants Malrotation	دپښتورکي څخه بهر لګن چې هلته متیازي راټولیږي Extrarenal pelvis

[With permission :
Matthias Hofer, M.D. Ultrasound Teaching Manual , 2nd English edition, Thieme publishers, stuttgart,new york 2013]

دپښتورګي سیستونه renal cysts	**سیستیك پښتورګی** cystic kidney

په حالب کې دډبروپه اساس دپښتورګې په لګن کې متیازې ډنډشوې دي	دپښتورګې په لګن کې ډبرې renal pelvis stones

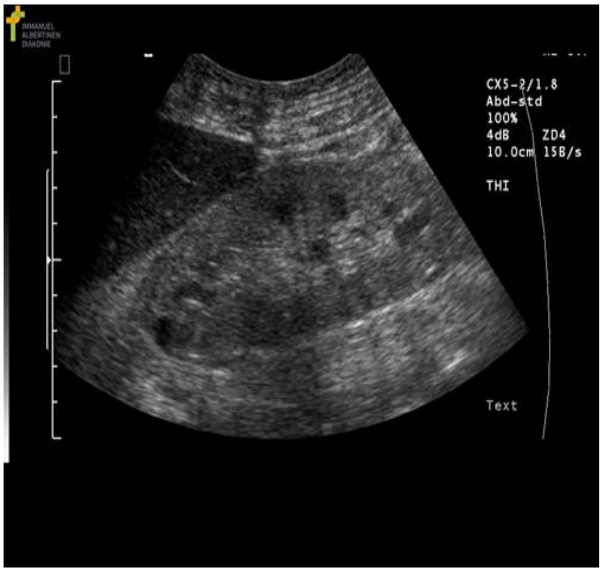

دشکرناروغی له کبله دپښتورګوناروغي diabetic nephropathy-	دپښتورګودنسج ګلومیرولي التهاب Acute glomerulonephritis

د پښتورګو حجرو سرطان چې دسرحدیاکنتورڅخه اوړي **renal cell carcinoma**	د پښتورګو حجرو سرطان **renal cell carcinoma**

سليم فوق الكليوي غده
Benign adrenal gland

خبيث فوق الكليوي غده
Malignant adrenal gland

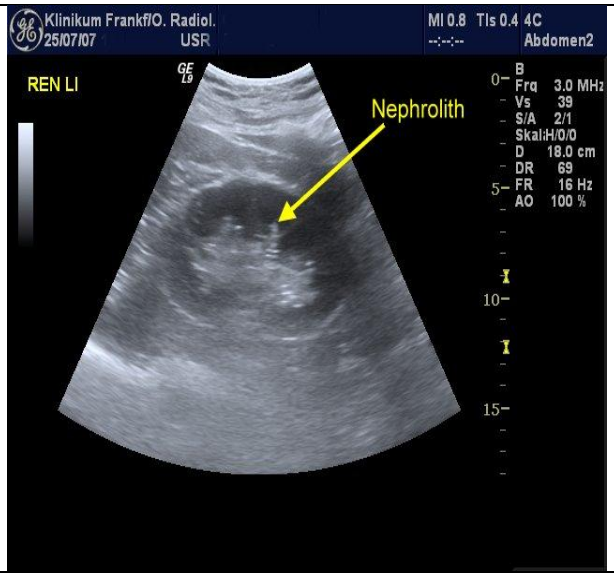

په پښتورګي کې د ډ برې پيژندنه
Nephrolithiasis

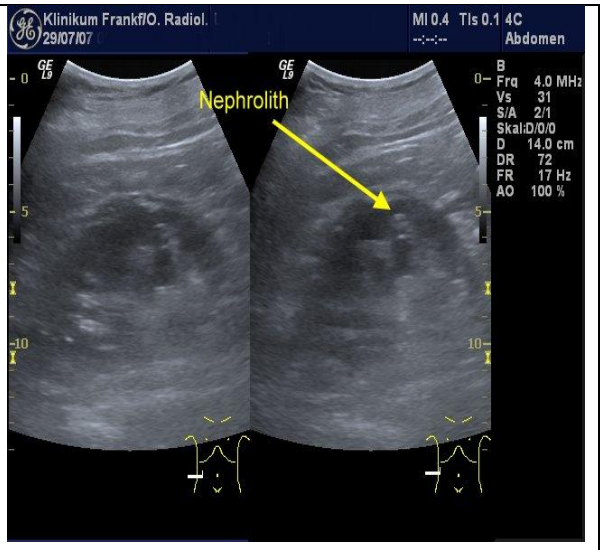

په پښتورګي کې د ډ برې پيژندنه
Nephrolithiasis

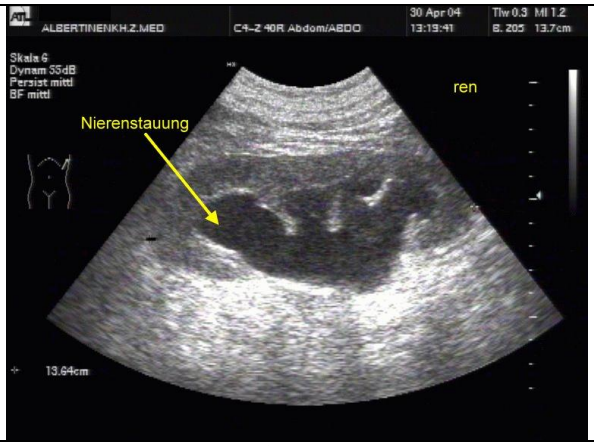

په پښتورګي کې داوبوډنډ کیدل چې نسجونه بیخي خراب کوي . دغه ډول پوښتورګی داوبو پښتورګي په نامه یادیږي

Hydronephrose

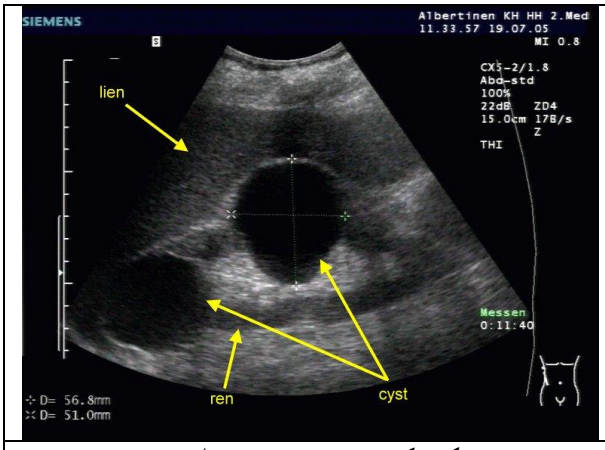

په پښتورګي کې سیستونه ښوول شوي دي

Kidney cysts

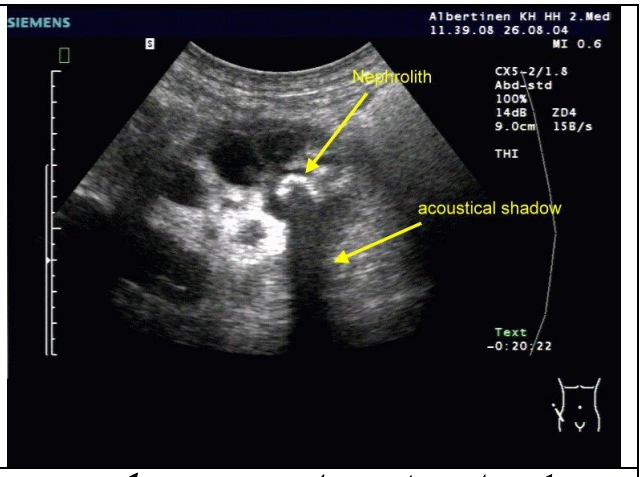

پښتورګي داسې ناروغي لري چې ډبری پکي منځ ته راځي اوله دې کبله ورته دپښتورګوډبرو ناروغي ویل کیږي.

اویا نوموړې ناروغۍ ته **Nephrolithiasis**

ویل کیږی **Kidney stone disease**

که یوه تیږه تر 5 ملی مترو څخه زیاته وده وکړي، دا کولی شي د **ureter** د بندیدو لامل شي،

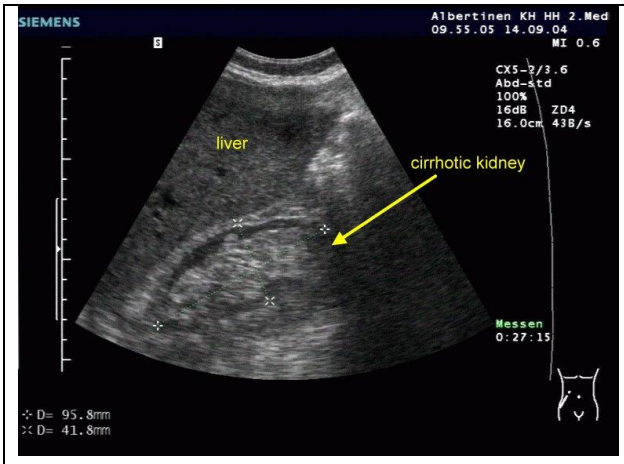

په خپل ځان کې ننوتلې اوکوچنې شوی پوښتورګی په پوښتورګی کې لومړې دناروغی له کبله هراړخیزبدلون پیل کیږي ،چې په پایله کې نیفرون دمنځه ځي اوپه ځای یې مړه شوې نسجونه دپیاوار په ډول پاتې کیږي. همدا لامل دی چې دپښتورګي حجم اونورمال غټوالی کمښت مومي

Contracted kidney

توری یاطحال (Spleen, Lien)

توری یوغړی دی چې تقریباً په ټولو فقاریه حیواناتوکې موندل کیږي. د لمفاوي غوټو په شان طحال هم په ابتدایي توګه د وینې فلټر په توګه کار کوي توری یا طحال د وینې سره کرویات چې زاړه شوي وي لرې کوي او د وینې زیرمه ساتي ، کوم چې د هیمرجیك شاك hemorrhagic shock په حالت کې ارزښتناکه کیدی شي ، او د اوسپنې ریسایکل هم کوي.
توری د ډایفراګم د چپې برخې لاندې دی، او یو ه همواره ، محدب سطح لري چې د ډایفراګم سره مخ کیږي. دا د نهم، لسمې او یوولسمې پوښتیو لاندې دی. د طحال بل اړخ په دوو برخو ویشل شوی دی: د معدې مخکی برخه، او د پښتورګو وروسته برخه.
د طحال سره څلور لیګامینتونه تړلي دي : د ګیستروسپلینیك لیګامینت gastrosplenic ligament، سپلینورینل لیګامینتsplenorenal ligament ، کولیکوسپلینیك لیګامینت colicosplenic ligament ، او فرینوکلیك لیګامینت phrenocolic ligament
په صحي بالغو انسانانو کې د طحال اوږدوالی تقریبا له ۷ تر ۱۴ سانتي مترو پورې وي.

- دلویانولپاره پینځه میګا هرڅ اودکوچنیانو لپاره دری نیم میګا هرڅ کوپړی وکارول شي.

دناروغیوډولونه:

- د طحال غټوالی Splenomegaly ، هیم انګیوما Haemangioma کالسیفیکیشن Calcification ، سیست Cysts ; Splenic rupture
- دځیتې خلکو په کینه پورتنی برخه کې درد حس کیږي.

کوم شي ته باید ډیرپام وکړو:

- **د طحال نورمال غټوالی**: پلنوالی لږ څه اووه سانتي متره، پنډوالی لږڅه پینځه سانتي متر. دسرخواته اوږدوالی یوولس سانتي متر، قطرتر پینځه سانتي متر، په غاړه کې پنډوالی لږڅه څلور سانتي متره.

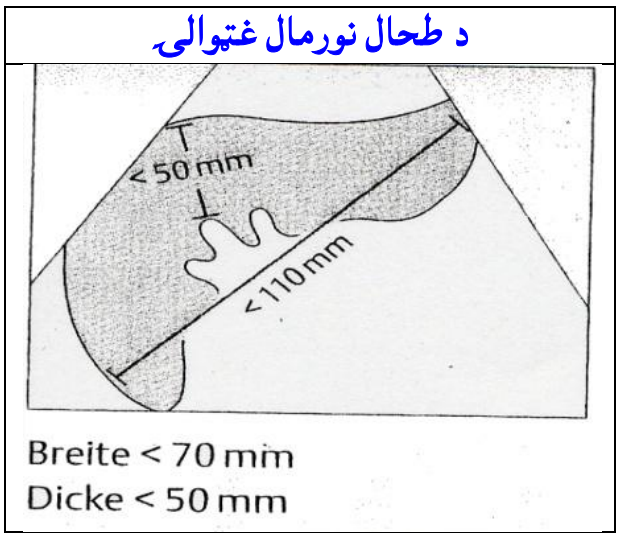

⌫ دالتراساونډ څپو ته لږانعکاس ورکوي اوله دې کبله یې جوړښت توربخون خومتجانس رنګ لري. دانعکاس کچه دینې په پرتله لږ،خو دپوښتورګي په پرتله ډیره ده.

۱۰۱- شکل: طحال او دلیدلوورغړي په لاندې ډول دي

☑ طحال (spleen 37)، (V. lienalis 20)، (A. lienalis 19) ، تریخی (pancreas 33) ، (Diaphragma 13)
غټې کلمې (Colon 43)، (acoustical shadow 45)

اناټومي :

د تایموس په څیر، طحال هم یواز ې د لیمفاټیك efferent رګونه لري. طحال د لمفاټیك سیستم یوه برخه ده، دواړه د معدې لنډې شریانونه او splenic شریان ورته وینه ورکوي.

طحال دوه مختلف نسجونه لري، سپینه پلپ (A) pulp او سور پلپ (B) red pulp. سپینه پلپ د معافیت او وینې حجرو په تولید او وده کې کار کوي. سور پلپ د انټیجنونو، مایکرو ارګانیزمونو، او د وینی ضعیف یا خراب شوي سر وحجرو د وینې فلټر کولو کې کار کوي.

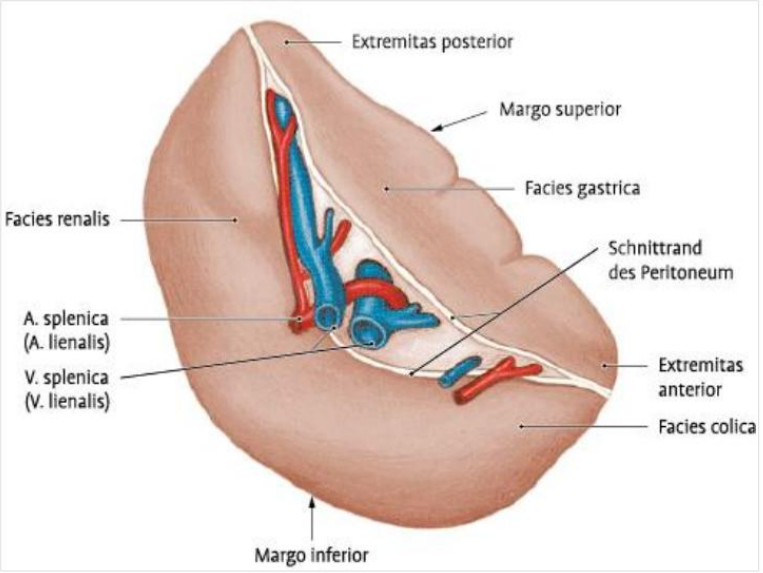

۱۰۲-شکل : دطحال اناټومي جوړښت ښوول شوی دی

مأخذ :

/https://www.pschyrembel.de/Milz/K0EAF/doc

دطحال عادي جوړښت ، ناف طحالی با دم پانکریاس

Splenic hilum with pancreatic tail

دطحال نورمال جوړښت اودنامه غوټې رګونه

Spleen with hilar vessels

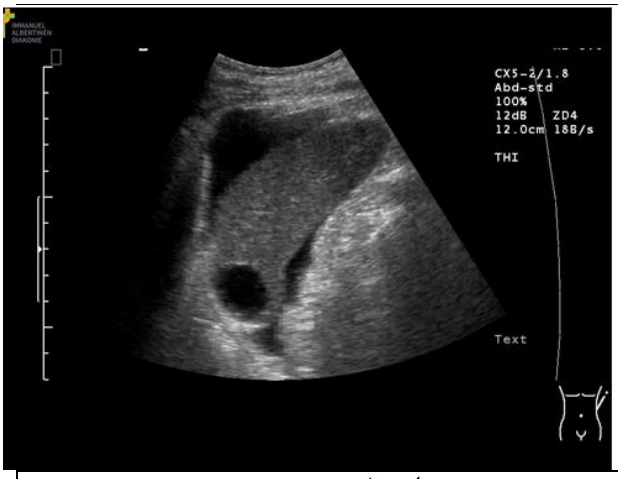

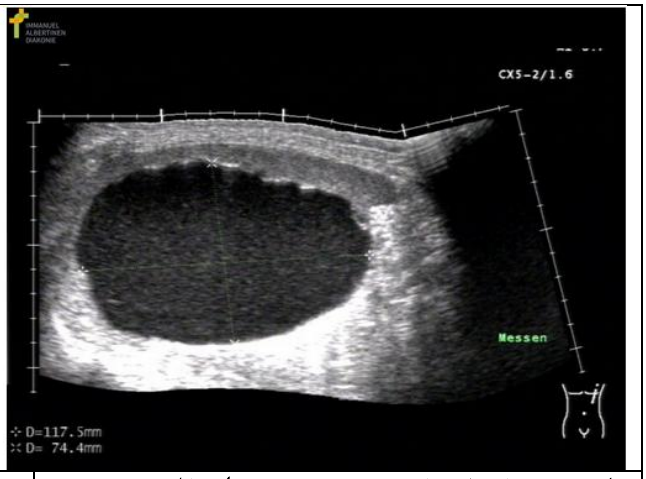

دطحال سیست **Dysontogenetic spleen cyst**	له تروماتیك څخه وروسته دطحال سیست **Post traumatic cyst**

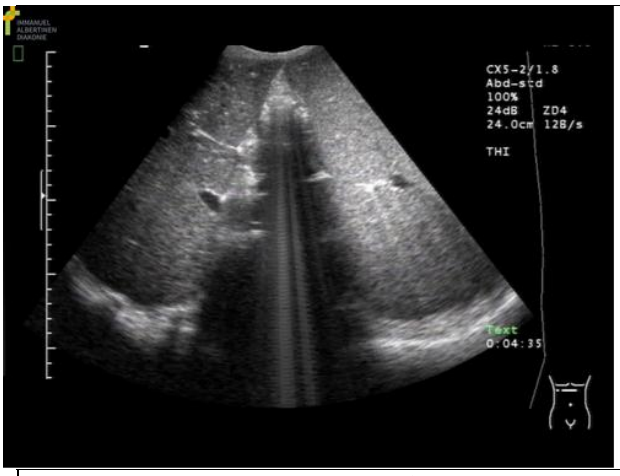

دیني اوتوري غټیدنه hepatosplenomegaly	دځیګرسیروزله کبله دطحال غټیدل **Splenomegaly in liver cirrhosis**

سیروسیس دیني یوډول ناروغي ده چې دیني نورمال نسجونه په زخم یاپیاواریاداغ نسجونو scar tissue په واسطه تعویض کیږي اوله دې کبله تخریب کیږي او نورمال نسجونه خپله دنده نه شي ترسره کولای

هغه خلك چې شراب چښي دسیروسیس په ناروغی اخته کیږي همدارنګه هیپاتیتس بې Hepatitis B اوهیباتیتس سي هم لامل کیدلای شي

دطحال سلیم تومور Spleen benign tumor	دطحال خبیث تومور Spleen Malignant tumor

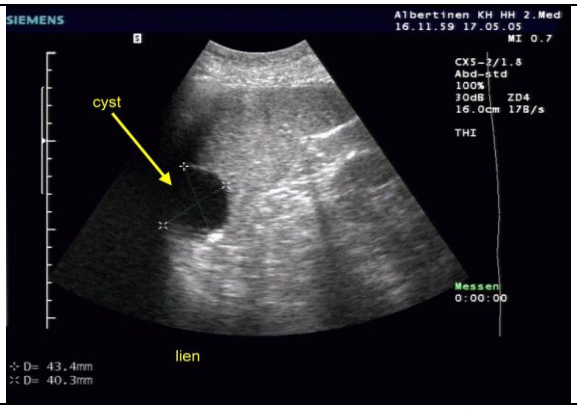

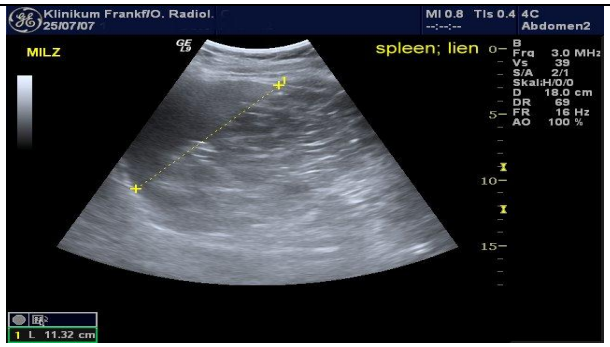

په طحال کې سیست لیدل کیږي Spleen cysts	دطحال نورمال جوړښت Spleen, normal

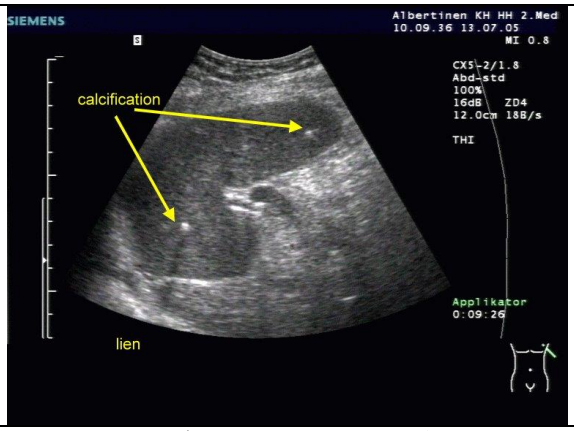

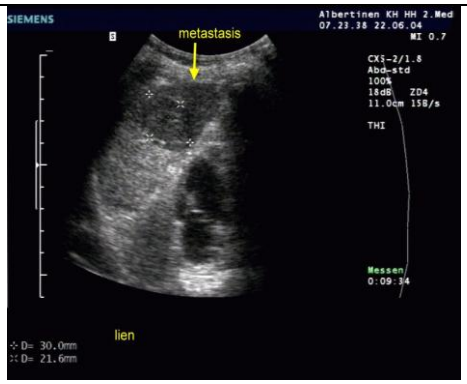

په طحال کې کالسیفیکیشن Spleen calcification	په طحال کې میتاستاز Spleen metastasis

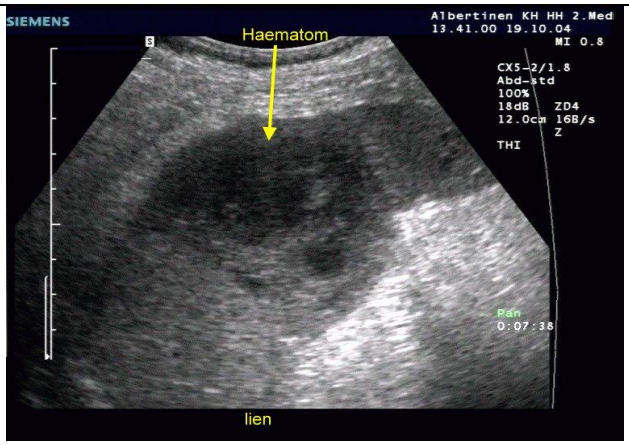

په طحال کې دوینې راټولیدل (هیماتوم)
Spleen hematoma

په طحال کې دوینې راټولیدل (هیماتوم)
Spleen hematoma

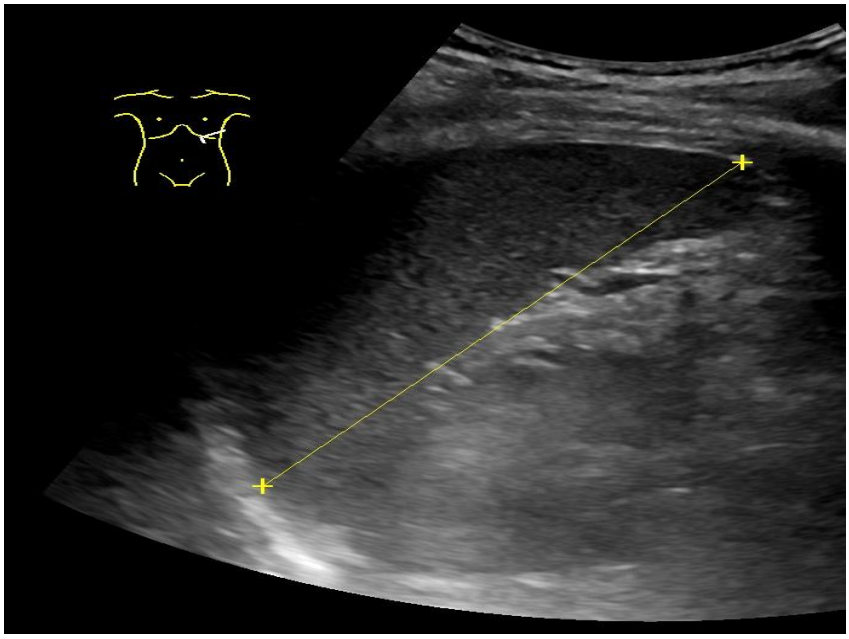

په نارینه کې دطحال اوږدوالی لږڅه 8.6–13.4 cm پورې رسیږي نوموړی غړی ددیافراګم لاندې کینې خواته پروت دی اویوهمواره محدبه سطه لري طحال دنهمې لسمې اویوولسمې پوښتی لاندې موقعیت لري عمده دنده یې دسروکروياتوميخانکي فیلترکول دي د سپلین پراخیدل د سپلینومګالي په نوم یادیږي

پروستات Prostate

پروستات د نارینه تناسلي سیستم غده ده. په لویانو کې، دچارمغز په اندازه وي، او په اوسط ډول شاوخوا 11 ګرامه وزن لري، معمولاً د 7 او 16 ګرامو ترمنځ وي
پروستات په لګن کې د ادرار د مثانې لاندې موقعیت لري او د ادرارنل شاوخوا راګرځي. د یوریترا urethra هغه برخه چې له هغې څخه تیریږي د پروستاتیك یوریترا prostatic urethra په نوم یادیږي چې د دوه انزال نلونو ejaculatory ducts سره یوځای کیږي. پروستات په یوه سطحه پوښل شوی چې د پروستاتیك کیپسول یا پروستاتیك فاشیا prostatic fascia په نوم یادیږي.
په اناتومیکي لحاظ، پروستات په ښي، چپ او منځني لوبي ویشل کیدی شي: لوبس پروستاتی ډیکسترLobus prostatae dexter، لوبس پروستای سینیستر Lobus prostatae sinister او استمس پروستای (لوبس میډیوس) Isthmus prostatae (Lobus medius)

د پروستات اناټومي :

د پروستات قاعده د ادرار مثانې ته caudal پرته ده ، د پروستات سرڅوکه د یوروجنیټل ډایفرام پورې تړلی دی. پروستات دمخ خواڅخه Symphysis اودڅټ له خواڅخه دمقعدپه واسطه محدوده شوې ده. پروستات په اناتومیکي لحاظ په ښي پروستات لوب، کیڼ پروستات لوب او د پروستات استمس Isthmus prostatae (میډیل لوب) ویشل شوی دی. د پروستات دمنځ څخه د انزال نلکې Ductus ejaculato-rii تیریږي ، کوم چې د سیمینل کولیکولس Collicu-lus semina-lis ته ورننوځي

د پروستات ناروغۍ عبارت دي له :.

د پروستات سلیم غټوالی ، حاد یا مزمن پروستات التهاب ، د پروستات سرطان چې په ډیری سره دبهر خوا سطحې څخه پیل کیږي

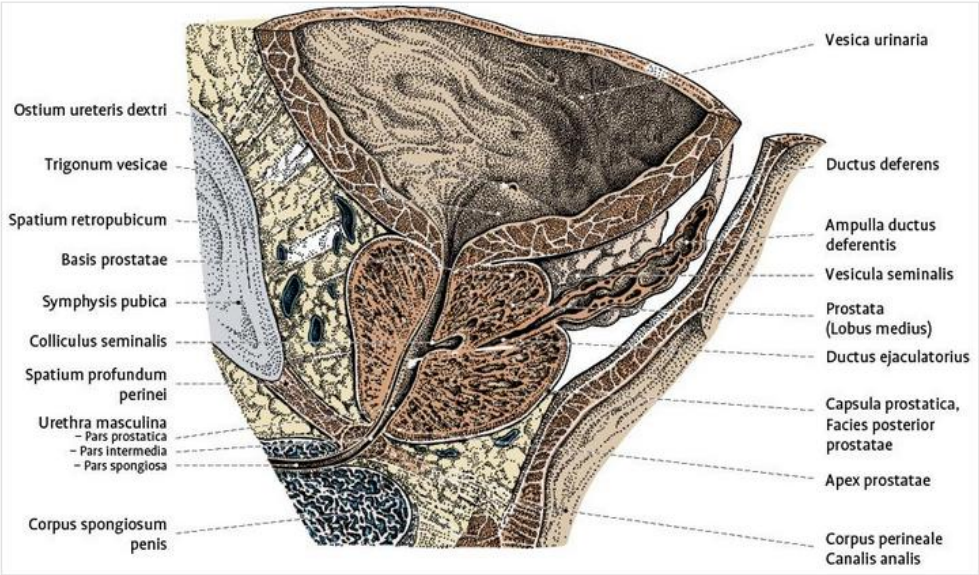

۱۰۴شکل : د پروستات اناټومي جوړښت کښل شوی دی

مأخذ :

/https://www.pschyrembel.de/Prostata/K0HTK/doc

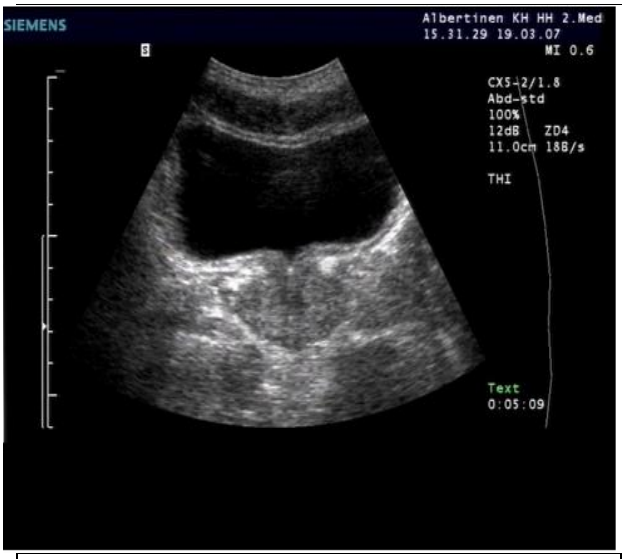

د پروستات نورمال موندنې normal findings	**دپروستیت غیرنورمل غټوالی یا هایپرپلازیا** hyperplasia

د پروستات سرطان په پروستات کې د حجرو غیرکنترول کوونکې وده ده د پروستات نسج غیر معمولي وده معمولا د سکرینینګ ازموینو له لارې کشف کیږي ، په ځانګړي توګه د وینې معاینات چې د پروستات ځانګړي انتیجن (PSA) کچه معاینه کوي. هغه کسان چې په وینه کې د PSA لوړه کچه لري د پروستات سرطان د پراختیا لپاره ډیر خطر لري. تشخیص د پروستات بایپسي ته اړتیا لري.

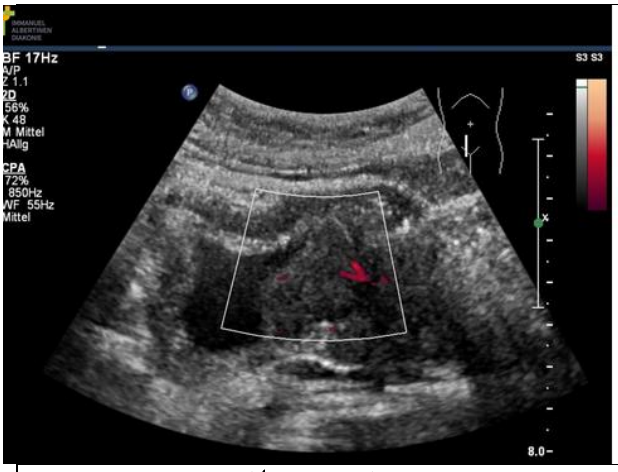

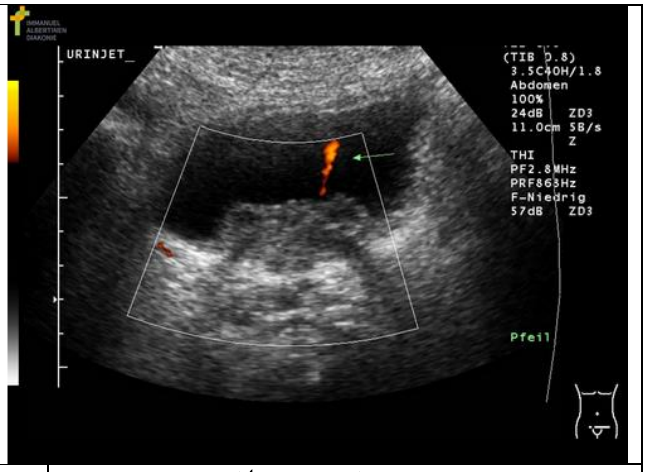

د پروستات سرطان prostate carcinoma	د پروستات سرطان prostate carcinoma

ډیری پروستات تومورونه کوچني پاتې کیږي او هیڅ ډول روغتیایی ستونزې نه رامینځته کوي. دا د فعالې څارنې سره اداره کیږي، د منظم ازموینې سره د تومور څارنه کوي ترڅو ډاډ ترلاسه کړي چې دا وده نه ده کړې. هغه تومورونه چې ډیر احتمال یې خطرناك وي د وړانګو درملنې سره له مینځه وړل کیدی شي یا په جراحي ډول د راډیکال پروستاټومي لخوا لرې کیږي. هغه کسان چې سرطان یې د پروستات څخه بهر خپریږي د هورمون درملنې سره درملنه کیږي کوم چې د اندروجن (نارینه جنسي هورمونونو) کچه راټیټوي چې د پروستات حجرې ژوندي پاتې کیدو ته اړتیا لري. بیا، د تومور نمونې د دې په اساس درجه بندي کیږي چې د تومور نسج د نورمال پروستات نسج څخه څومره توپیر لري؛ هرڅومره چې تومور ډیر توپیر لري ، په هماغه اندازه د تومور وده امکان لري

د پروستات هایپرپلاسیا –Hyperplasia of prostate

نسج د نورمال څخه لوی دی ، حجم یې له 25 ملی لیتر څخه ډیر دی ، په هرصورت ، نوموړې غده په التراساونډ کې همجنسه او ښه سرحد لري.

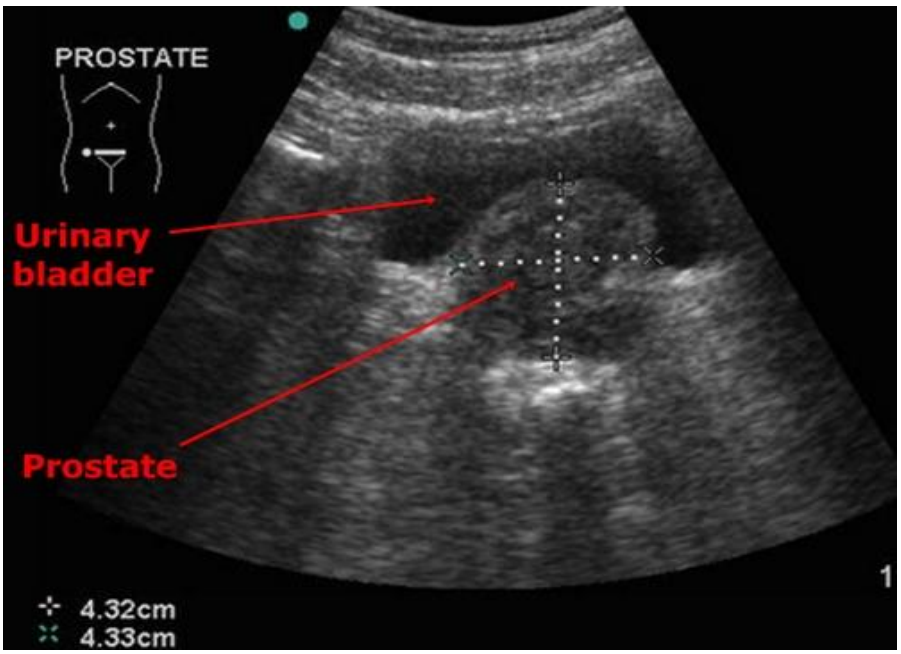

۱۰۵شکل : د پروستات هایپرپلاسیا - په دې عرضي پروجیکشن کې موږ هایپرپلاستیك ګورو. د پروستاتیك نسج د ادرار مثانې په خوا غټ ښکاري

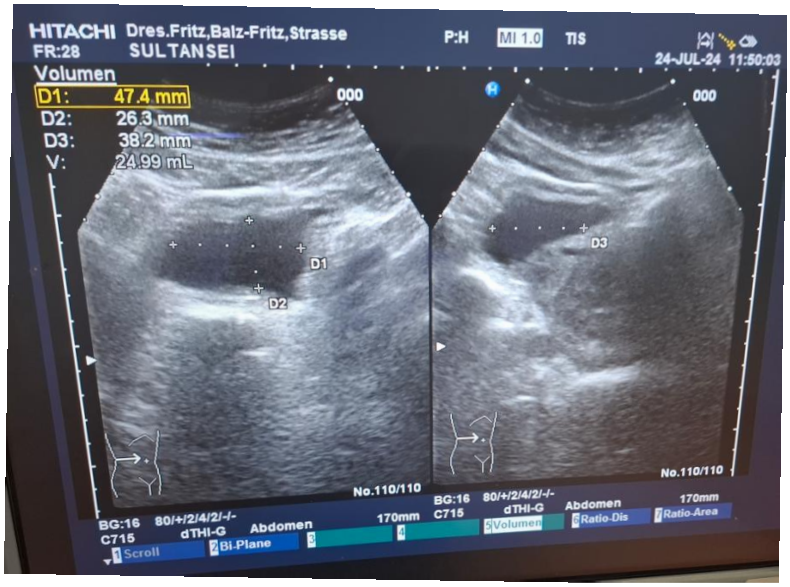

په پورتني شکل کې دمثانې په کڅوړې دپاتې شوي ادرارارتفاع، طول اوعرض اندازه کولوکړنلاره ښوول ده په پایله کې دمثانې په کڅوړه کې دادرارباقي پاتې شوې برخه اندازه شوی ده چې قیمت یې لږڅه پینځه ویشت ملي لیتردی نوموړی قیمت ځکه اړین دی چې کله چیرته دپروستات غده غټه شي نوزیات حجم ادرارپه مثانه کې پاتې کیږي

رحم Uterus

شاوخوا 7 سانتي متره اوږد، عضلاتي، د ناك په شکل، د مثاني او مقعد تر مینځ په انتراپیریتون in-traperitone-al ډول موقعیت لري، په کوم کې چې القاح شوي هګۍ حجرې د بلاستوسیست (نایډیشن) په توګه ځړول کیږي، او جنین د پلاسنټا او decidua له لارې تغذیه کیږي او وده کوي.
په انسان کې، د رحم لاندې برخه یوه تنګ برخه ده چې د استمس isthmus په نوم پیژندل کیږي چې رحم د cervix سره نښلوي اووروسته بیا محبل یا دښځې تناسلي الې سره نښلي .
پورتنۍ برخه، د رحم بدن، د رحم د فیلوپین ټیوب fallopian سره تړلی دی، او د فالوپین ټیوبونو د خلاصیدو څخه پورته ګرده برخه د فنډس fundus ده.
القاح شوې هګۍ د فیلوپین ټیوب fallopian په اوږدو کې رحم ته لیږدول کیږي. دا به د خپل سفر په جریان کې ویشل شوی وي چې یو بلاستوسیست blastocyst جوړ کړي چې ځان به د رحم په استر کې ځای په ځای کړي اوهلته نښلي – اندومیټریوم endometrium ، هغه ځای دی چیرې چې دا به غذایي مواد ترلاسه کړي او د امیدوارۍ د مودې په درشل کې د جنین په ډول وده کوي.

درحم التراساونډ دیو ې ځانګړې استوانه یې ډوله التراساؤنډ خپروونکې آلې Trancducer په مټ ترسره کیږي چې د transvaginal ultrasonography په نوم یادیږي . په نوموړې کړنلاره کې د التراساؤنډ څپې درحم دیوالونوڅخه عرضي خواته هم تیریږي اوپه پایله کې دلګن خاصره په خالیګاه کې پراته غړي دلیدلووړګرځي .

نسايي التراسونوګرافی Gynecologic ultrasonography

نسایی سونګرافی په پراخه کچه کارول کیږي اوګټې یې په لاندې ډول دي .

- د حوصلې د غړو ارزونه ، دحیض په موده کې درد
- دنسائي یاښځینه تناسلي غړو لکه رحم uterus ،تخمدان ovaries او نفیری تیوبونو fallopian tubes

التراساونډ کړنلاره کې دنوموړوغړوغیرنارمل جوړښت لکه میوما myomas ، او mullerian malformations سره مل وي .

- د حاد اپینډیسایټس تشخیص لپاره
- دنسایي ستونزو تشخیص او اداره کول په شمول د Endometriosis، leiomyoma، adenomyosis، د تخمدان سیستونه او آفاتونو تشخیص،
- د اډنیکسال adnexal کتلې پیژندلو لپاره ، پشمول د رحم څخه بهر حاملګي ،
- د نسایی غړو سرطان تشخیص اونور
- دمهبل خونریزي اویادحیض نه شتون
- دغیرحاملګي په حالت کې د follicle څیړنه

دښخینه تناسلي غړو لکه رحم (39) uterus ، تخمدان (91) ovaries ، مهبل (41) vagina ، او ریکټوم (43) rectum التراساونډ تشخیصیه معاینه دګېډې له لارې ترسره کیږي چې د ټرانس ابډومینل التراسونوګرافي transabdominal ultrasonography په نوم یادیږي او په (Fig. 77.1) شکل کې ښوول شوې ده . دنوموړې موخې لپاره دالتراساونډخپروونکې آله Transabdominal transducers کارول کیږي چې فریکونس یې لږڅه 3.5 MHz دی . دنوموړې آلې ګټه داده چې د التراساؤنډ څپې په بدن کې ژور انتقال کیدلای شي اوله دې کبله هلته پراته غړي دلیدلوورګرزي. خونیمګړتیایې داده چې ځایزحل یې لږدی.

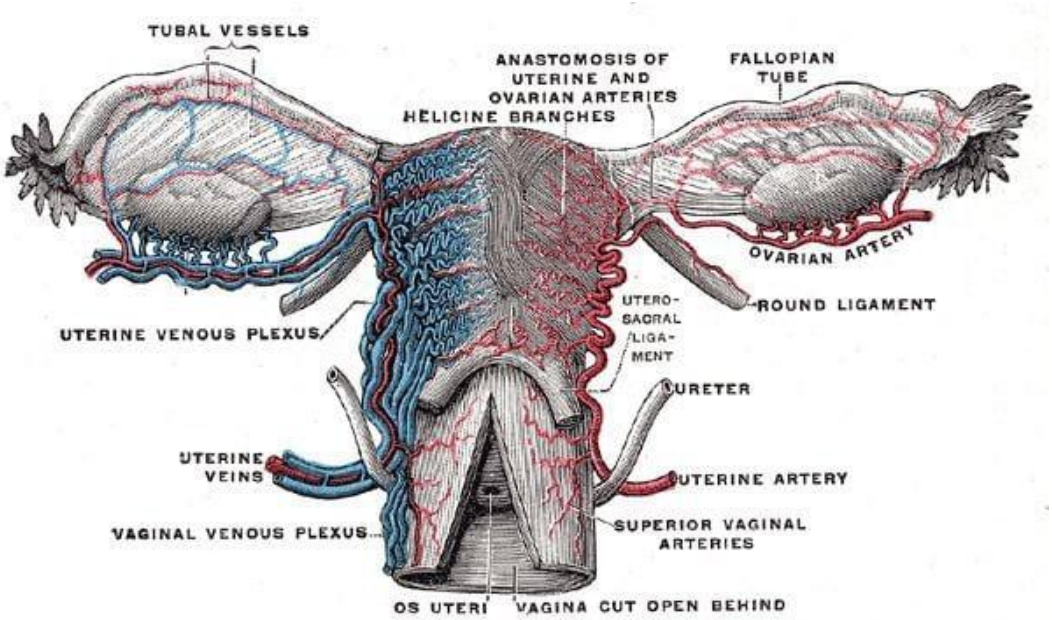

۱۰۶شکل : دښخینه تناسلي غړي رحم uterus اناټومي جوړښت ښوول شوی دی

مأخذ : https://alchetron.com/Arcuate-vessels-of-uterus

د رحم بدن (corpus uteri) یو گنبد (فنډس uteri) لري چې په دواړو خواوو کې د فیلوپین ټیوب هاخوا تیریږي. دا د رحم غاړې مقابل کې (Cervix ute-ri) مخ خواته کوږشوی anteflexion دی .

سربیره پردې د رحم د بې شمیره اختلالاتو لکه B. uterine aplasia, uterus bicornis, uterus arcuatu، رحم د یو شمیر ناروغیو لخوا اغیزمن کیږي لکه. د مثال په توگه: uterine prolapse ، uterine polyps. ،د میاشتني اختلالات menstrual disorders

دپستو نسجونو سلیم تومور **Myom** ، endometrial سرطان ، د ماشوم زیږون وروسته د رحم انتاني uterine prolapse


Fig. 77.1 a

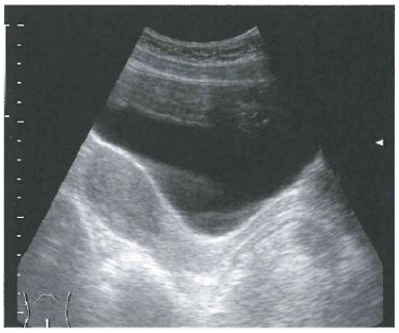
Fig. 77.1 b

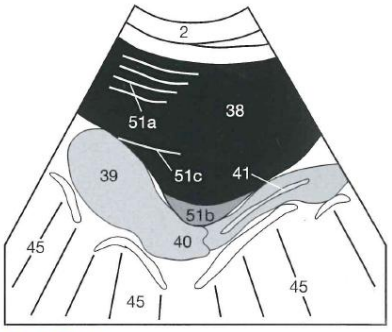

Fig. 77.1 c

۱۰۷شکل : دښخینه تناسلي غړو التراساونډ سکین عملي کړنلاره کښل شوې ده .

دلیدلوورغړي په لاندې ډول دي :

Bladder (38) , Uterine Cervix (40), Uterus (39), Vagina (41), Acoustic shadowing (45) behind air,bone and calcium

مأخذ :

[With permission :
Matthias Hofer, M.D. Ultrasound Teaching Manual , 2nd English edition, Thieme publishers, stuttgart,new york 2013]

د ترانزابډومینل transabdominal معاینې لپاره په عمومي توګه اړین ده چې دمثانې کڅوړه دمتیازوڅخه ډکه وي ترڅو د التراساؤنډ کړکۍ په ډول ورڅخه ګټه پورته شي اوپه پایله کې دلګن خاصره غړې دتشخیص په تړاو ښه لیدترلاسه کړي . د ډکې مثانې درلودل ګټور دي ، داځکه چې التراساؤنډ د مثانې مایع له لارې په لږمقدارسره کمزوری کیږي اوله دې کبله درحم او تخمدان چې د مثانې شاته پراته دي ښه لیدل کیږي.

دمهبل له لارې د التراساونډ کارول Endovaginal Ultrasoun

په شکل کې درحم uterus ،تخمدان Ovary ، مهبل Vagina ، درحم غاړې Cervix ا ناتومي جوړښت ښکل شوی دی .
خوښځینه ډاکترترجیح ورکوي چې دمهبل له لارې Endovaginal دیوه ځانګړي ډول التراساونډخپروونکې آلې په مټ Endovaginal Transducer دښځینه تناسلي غړو التراساونډکړنلاره ترسره کړي (Fig. 77.2) ، دنوموړې کړنلارې ګټه داده چې دالتراساونډ آله دښځې تناسلې غړوته نږدې موقعیت لري اوله دې کبله لوړفریکونس 5-10 MHz التراساونډ خپروونکې آله کارول کیدلای شي . په پایله کې دغړوځایزحل کچه خورالوړه کیږي . بله ګټه یې داده چې دناروغ مثانې کڅوړه ضرورنه ده چې دمتیازوڅخه ډکه وي .

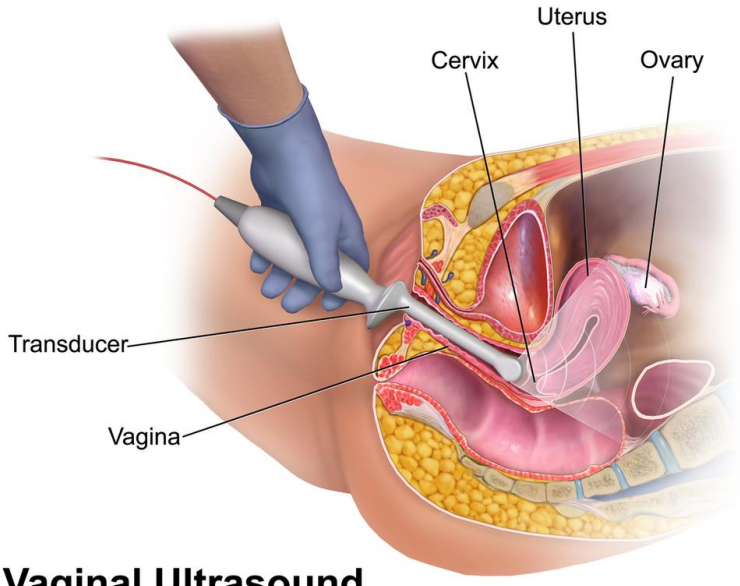

Vaginal Ultrasound

۱۰۷شکل : دځانګړې استوانه یې ډوله التړاساونډ خپروونکې آلې Transducer په مټ دمهبل له لارې درحم التړاساونډ عملي کړنلاره ښوول شوې ده .درحم اوشاوخواتناسلي غړواناتومې جوړښت کښل شوی دی

درحم ، تخمدان ، محبل، مقعد دالتړاساونډ معاینې لپاره اړین ده چې کیسه مثانه ډکه وي ، داځکه چې دصوتې کړکۍ په توګه ورڅخه ګټه پورته کیږي . دنوموړې موخې لپاره د نسایی ناروغیو متخصص ډاکټریوډول ځانګړي Transvaginal Transducer استعمال کوي چې خورالوړځایزحل اولوړفریکونس لري اوپه 77.2a شکل کې ښوول شوی دی . دنوموړي التړاساونډ آلې فریکونس 5-10 MHz څخه هم اوړي .



Fig. 77.2 a

۱۰۸ شکل : دالتړاساونډ Transvaginal Transducer آلې جوړښت کښل شوی دی . نوموړی کړنلاره دوختي حاملداري په تړاوډیرمهم دی

[With permission :
Matthias Hofer, M.D. Ultrasound Teaching Manual , 2nd English edition, Thieme publishers, stuttgart,new york 2013]

بلخوا د Transvaginal Transducer آلي برتري داهم ده چې دمثانې کڅوړه ضرورنه ده چې ډکه وي .

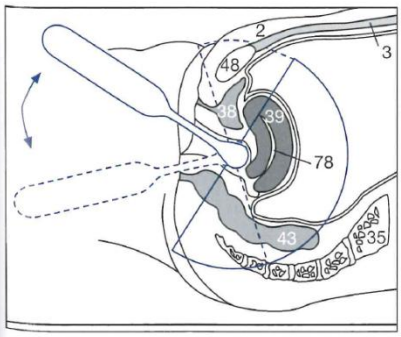

Fig. 77.3 a

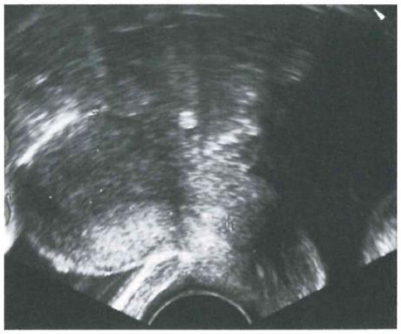
Fig. 77.3 b

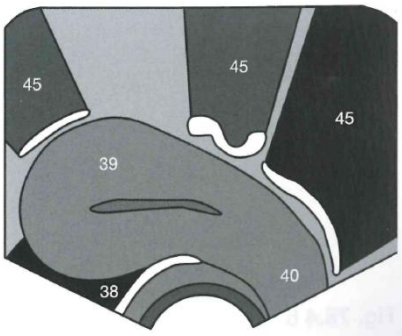

Fig. 77.3 c

77.3a-c شکل : په نوموړي شکل کې uteru 39، ، صوتي سیوره Acustic shadows 45 ، درحم سرخواساحه یادغاړې ساحه cervical region 40

کیسه مثانه bladder 38 ، رحم cervix 40 لیدل کیږي .

مأخذ :

[With permission :
Matthias Hofer, M.D. Ultrasound Teaching Manual , 2nd English edition, Thieme publishers, stuttgart,new york 2013]

درحم عادي موندنه Uterus normal findings

دمیاشتنی دورې سره سم د Endometrium 78 پنډوالی تغیرکوي . دحیض څخه سمدلاسه وروسته یوازې یوه نری مرکزي خوراډیر التراساؤنډ انعکاس کوونکې hyperechoic کرښه لیدل کیږي Fig.78.1

دهګۍ اچولوپه موده کې Ovulation انډومتریم (78) endometrium دمیومتریم (39 myometrium) څخه د التراساؤنډ لوړانعکاس سرحدپه واسطه بیل کیږي چې په (E in Fig. 78.2) شکل کې ښوول شوې دی . دهګۍ اچولوڅخه وروسته endometrium پرلپسې خپل مرکزي انعکاس دلاسه ورکوي Fig. 78.3 . ترڅوچې په لوړه کچه د التراساؤنډ انعکاس منځ ته راشي. درحم بدن (39) او درحم غاړه (40) cervix د التراساؤنډ څپوانعکاس په تراودومره توپیردیوبل سره نه لري .

په ښځوکې دمینو پاوزمرحلې راتګ څخه دمخه premenopausal د انډومتریم (78 endometrium) دوه چنده ارتفاع د 15 mm. څخه کوچنی وي . (Fig. 78.3).
په پوسټ مینوپاوزال postmenopausal میرمنو کې ، نوموړې اندازه باید له 6 ملي میتر څخه کمه وي ، مګر دا چې ناروغ د هورمون بدلولو درملنې لاندې وي.

منعکس شوي صوتي څپې echo

☑ دالتراساونډ ترانس دیوسر Trancducer یوډول الکترونیکي آله ده چې برقي انرژي په صوتي انرژي اړوي اوبرعکس صوتي انرژي په برقي انرژي باندې اړوي

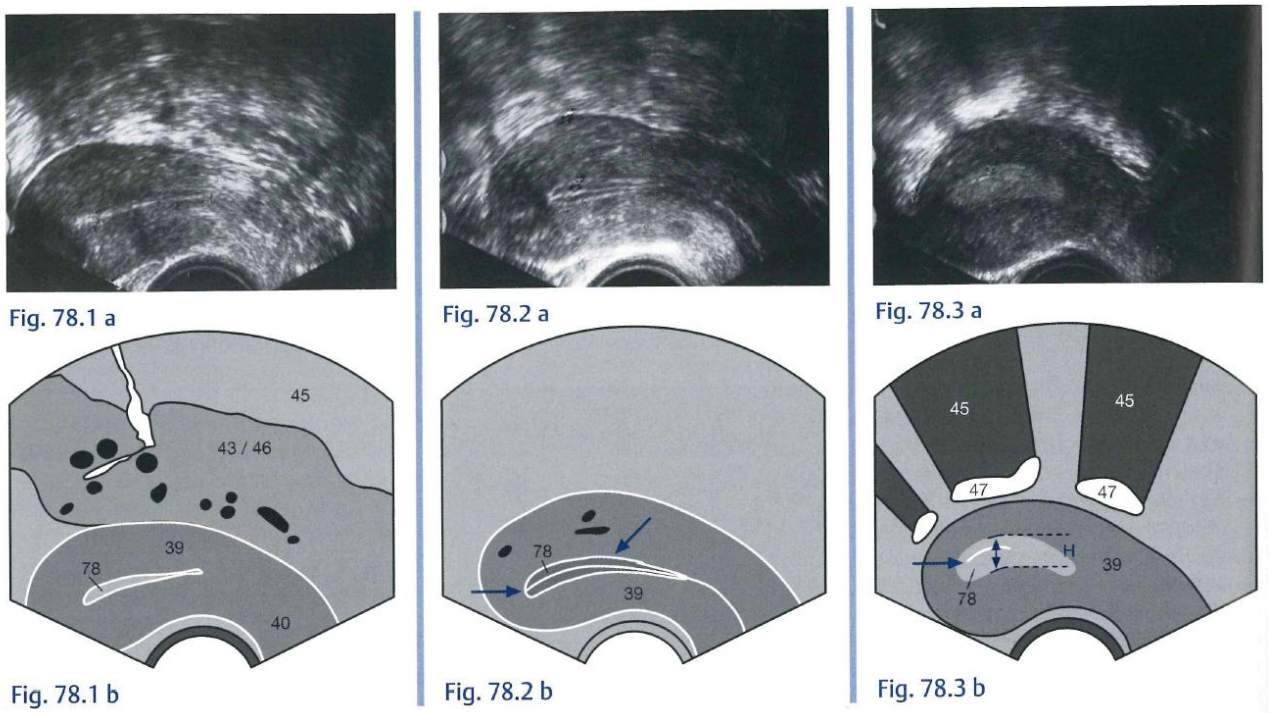

۱۰۹ شکل : درحم عادي موندنې التراساونډ انځورونه کښل شوي دي . دمیاشتنی دورې سره سم د Endometrium 78 پنډوالی تغیرکوي

[With permission :
Matthias Hofer, M.D. Ultrasound Teaching Manual , 2nd English edition, Thieme publishers, stuttgart,new york 2013]

درحم تومورونه Uterus Tumors

دطبیعي یانورمال رحم ځانګړتیاداده چې hyperechoic serosa لري اوبلخوا متجانس hypoechoic myometrium (39). په درلودلوسره تشخیص کیږي .

د رحم تر ټولو عام سلیم تومورونه عبارت له (54) Myomas څخه دي . هغوی د نرم عضلاتو څخه رامینځته کیږي او معمولا د رحم په بدن کې شتون لري .
میوما Myomas همجنس یامتمرکز ډوله انعکاس echo نمونه ښیي اودیوې همواري سطحې په واسطه محدودشویدي . په هرصورت، دوی کولی شي د اکوستیك سیوري یا مرکزي نیکروسز necroses سره کیلسیفیکیشنونه calcifications هم ولري.
که چیرته درحم myomectomy په پلان کې نیول شوې وي نوپه دې حالت که درحم بهرنۍ سطحې دلید څخه میوما په دریوبرخودرجه بندي کیږي . لکه transmural (Fig. 79.1) ، submucosal (Fig. 79.2), او subserosal (Fig. 79.3).

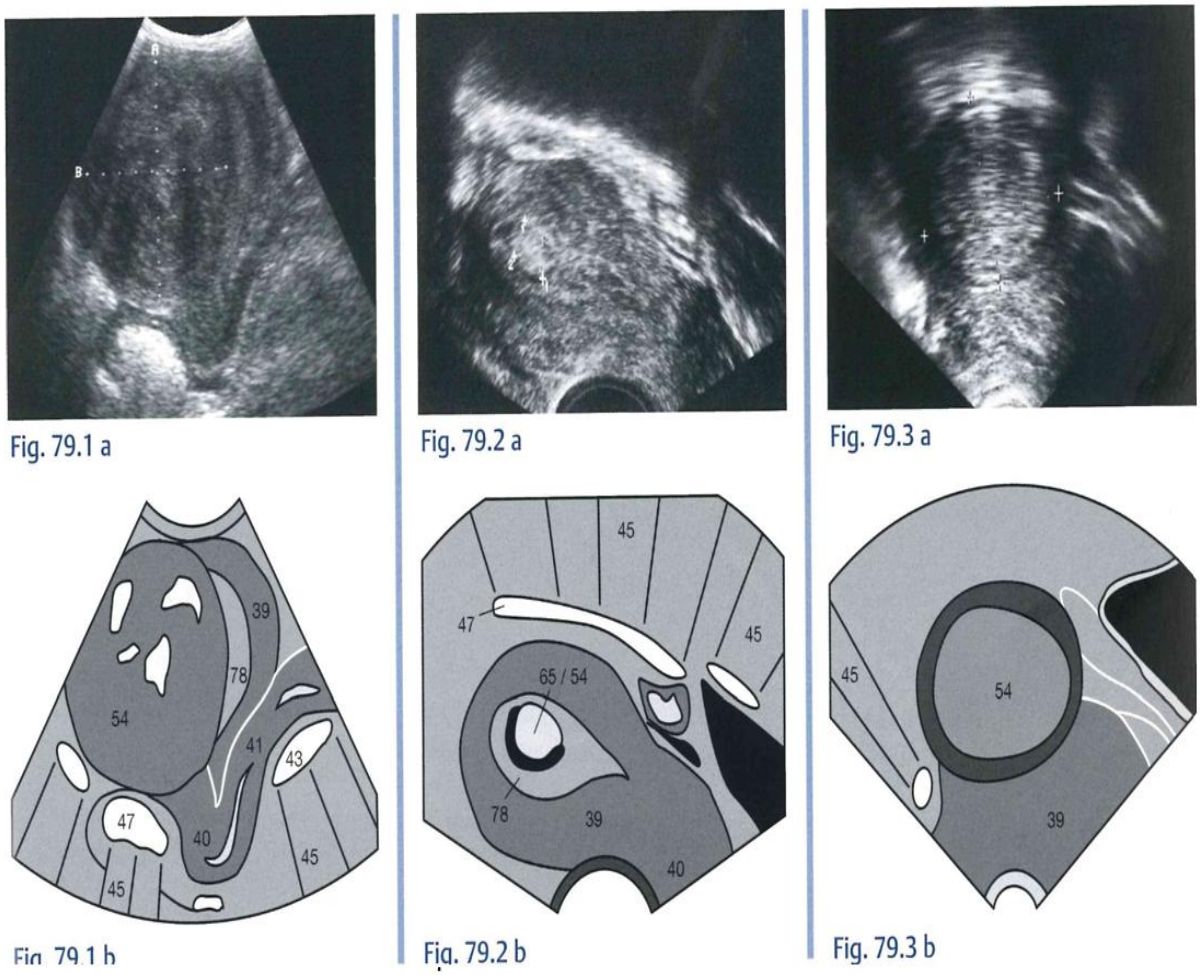

۱۱۰شکل : د رحم تر ټولو سلیم تومور (54) Myomas ښوول شوی دی .

[With permission :
Matthias Hofer, M.D. Ultrasound Teaching Manual , 2nd English edition, Thieme publishers, stuttgart,new york 2013]

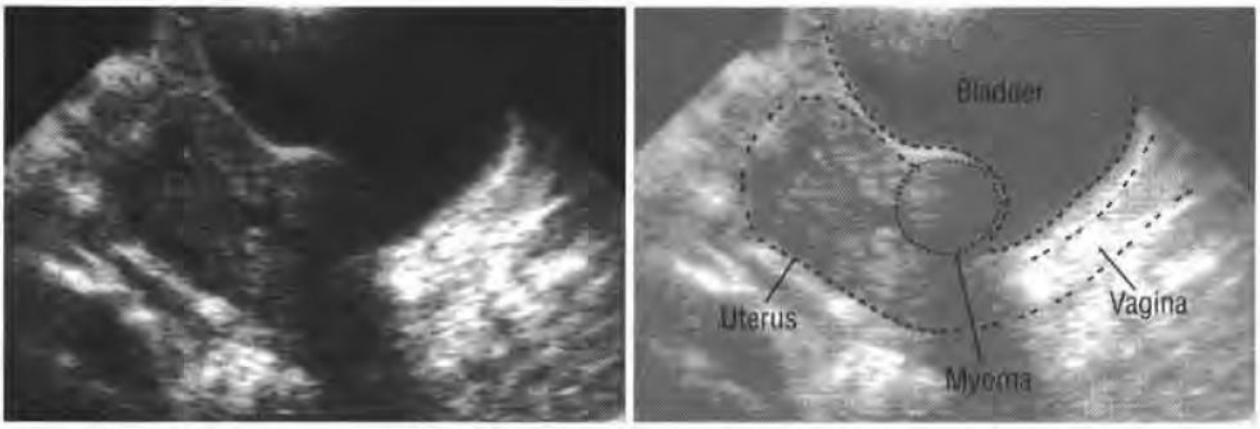

Fig. 146a. Longitudinal scan: a uterine myoma elevating the posterior wall of the bladder.

۱۱۱ـ شکل : درحم میوماتومورښوول شوی دی چې دمثانې کځوړې شادیوال ټیله کوي یاپورته کوي WHO

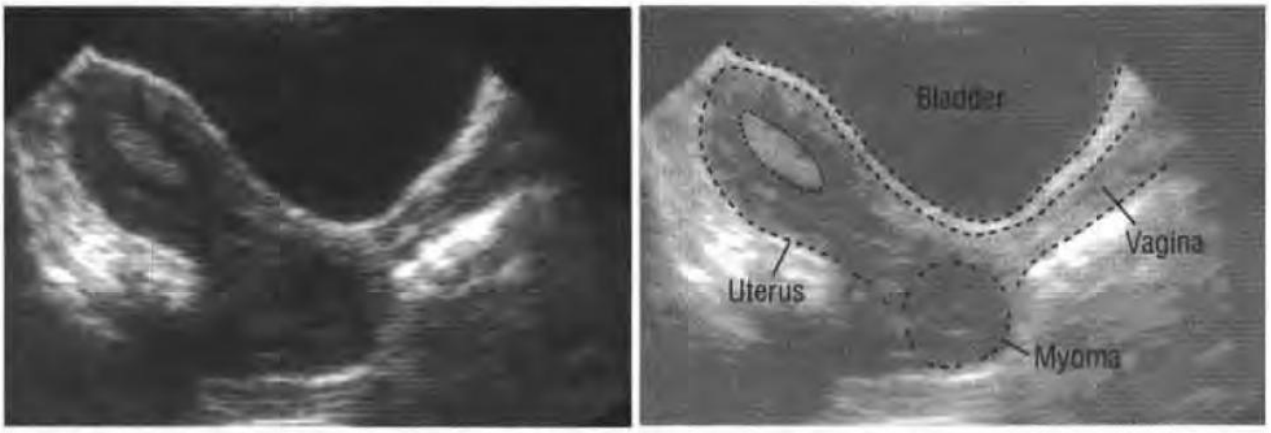

Fig. 146f. Longitudinal scan: a myoma distorting the posterior part of the uterine cervix.

۱۱۲ـ شکل : درحم میوماتومورښوول شوی دی چې درحم غاړې خلفي برخه تخریب اوتحریف کوي WHO

درحم دننه یوه غیرعادي شکله کتله کیدی شي چې درحم سرطان وي اوپه عادي توګه endometrial carcinoma سرطان دی . نوموړی تومور hypoechogenic او hyperplastic خواص لري اوکیدی شي چې myometrium هم خپورشي .

کله چې تومور پرمختللی وي، کیدای شي نیکروسس necrosis منځ ته راښی اوپه پایله کې د پیچلي التراساؤنډ نمونې لامل ګرځي .

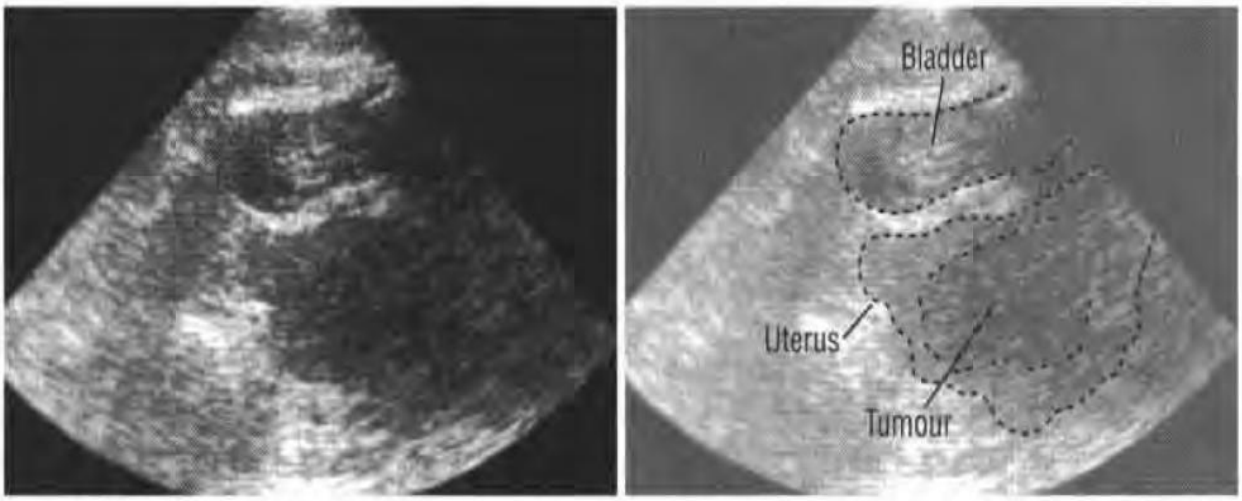

Fig. 151b. Longitudinal scan: an extensive endometrial carcinoma enlarging and distorting the uterus.

۱۱۳ـ شکل : یو پراخه Endometrial کارسنوما چې درحم غټولواو تحریف کولولامل ګرځي .
WHO

دجنین بهرنۍ پرده yolk sac

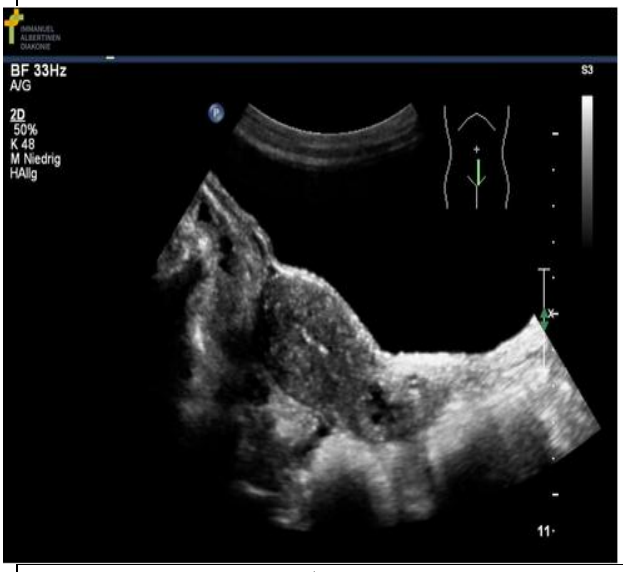

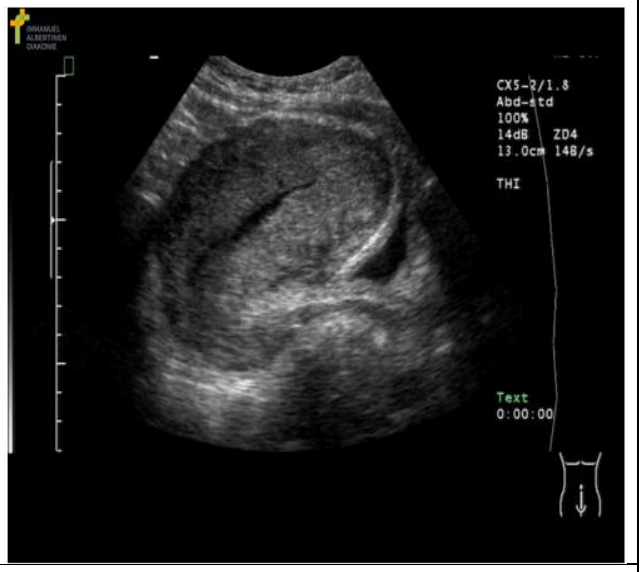

درحم نورمال موندنې Normal uterus findings	منقبض شوی رحم anteflected uterus

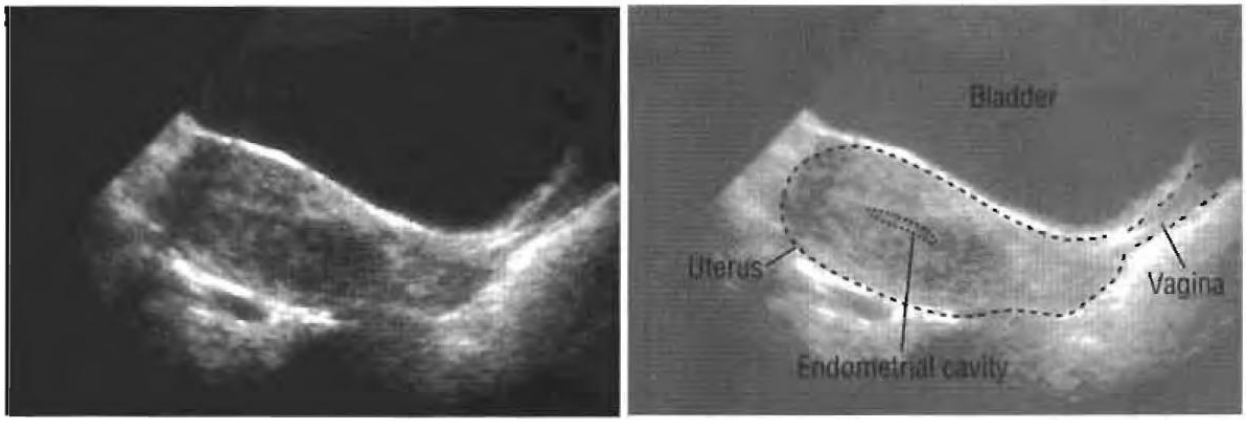

Fig. 135b. Longitudinal scan of a normal uterus.

درحم نورمال موندني WHO

فیبروئید تومور
Calcified fibroid

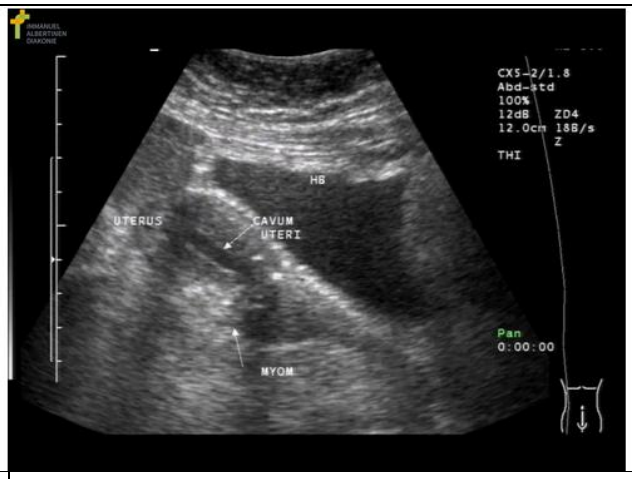

فیبروئید تومور بااحتباس ترشح
Fibroid with retention of secretion

تخمدان Ovarium

تخمدانونه د کیپسول په واسطه احاطه شوي، او یو بهرنی کورټیکس او یو داخلي مغز لري. کیپسول د کلك ارتباطي نسج څخه جوړدی دی او د تونیکا البوګینیا په نوم یادیږي . په عادي توګه هګۍ اچونه، د دوو تخمدانونو څخه په یوه کې واقع کیږي چې په هره میاشتنۍ دوره کې یوه هګۍ آزاده کیږي .

تخمدانونه د ښځینه جنسي غده په توګه ګڼل کیږي . هر تخمدان سپین رنګ لري او د رحم د غاړې دیوال په اوږدو یوه سیمه کې موقعیت لري چې د تخمدان فوسا په نوم یادیږي. د تخمدان فوسا هغه سیمه ده چې د خارجي iliac شریان سره تړلی ده اودرحم مخ خواته دداخلي iliac شریان سره تړل کیږي. دا ساحه شاوخوا 4 cm x 3 cm x 2 cm حجم لري
تخمدان د ښځینه تناسلي سیستم یو غړی دی چې تخم یاهګۍ تولیدوي. کله چې هګی خوشې شي، دا د فیلوپین ټیوب څخه رحم ته حرکت کوي، چیرته چې دا د سپرم په واسطه القاح کیږي.
تخمدان هم هورمونونه ترشح کوي چې د میاشتني دورې او زیږون په برخه کې اړین رول لوبوي.
د تخمدان یو اړخ د فیلوپین ټیوب سره نږدې د انفندیبولوپیلویك لیګامینټ په واسطه تړل شوی، او بل اړخ یې د رحم سره د تخمدان له لیګامنت په مټ تړل شوی دی.

که چیرې هګۍ په تخمدان کې د follicle څخه په خلاصیدو کې پاتې راشي، کیدای شي د تخمدان سیسټ جوړ شي. د تخمدان کوچني سیستونه په سالم میرمنو کې عام دي.
د تخمدان د ناروغیو مختلف ډولونه شتون لري. د تخمدان ځینې ناروغۍ عبارت دي له: Endometriosis، د تخمدان سیستونه، د تخمدان د اپیتیل سرطان، د تخمدان د میکروبي اویاوایروسي حجرو تومورونه، د تخمدان لږخبیث احتمالي تومورونه، او د پولی سیستیك تخمدان سنډروم (PCOS).

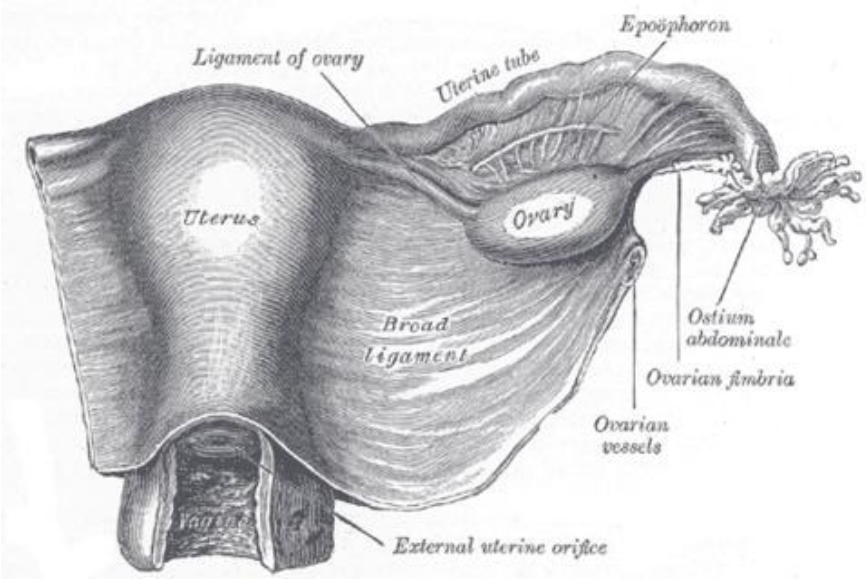

۱۱۴ ـ شکل : درحم اوتخمدان اناټومي جوړښت کښل شوی دی

تخمدانونه (91) په craniolateral sagittal اناتومي سطحه (انځور 80.1) کې لیدل کیږي او معمولا د iliac رګونو په نږدې سیمه کې موقعیت لري (21 او 22). د تخمدان حجم اندازه کولو

لپاره، تخمدان په یوه transverse اناتومي سطحه کې دلیدلووړښکاره کوو اوورپسې کله چې د دریو قطرونو محصول یوځل بیا د 0.5 سره ضرب کړونو د تخمدان حجم لپاره کافي اټکل وړاندې کوي. په لویانو کې، دتخمدان حجم له 5.5 څخه تر 10 سانتي مترو پورې رسیږي

د تخمدان حجم د امیندوارۍ له امله هیڅ نه اغیزمن کیږي ، خو په post menopausal میرمنو کې په دوامداره توګه له 3.5 څخه تر 2.5 سانتي مترو پورې کمیږي.

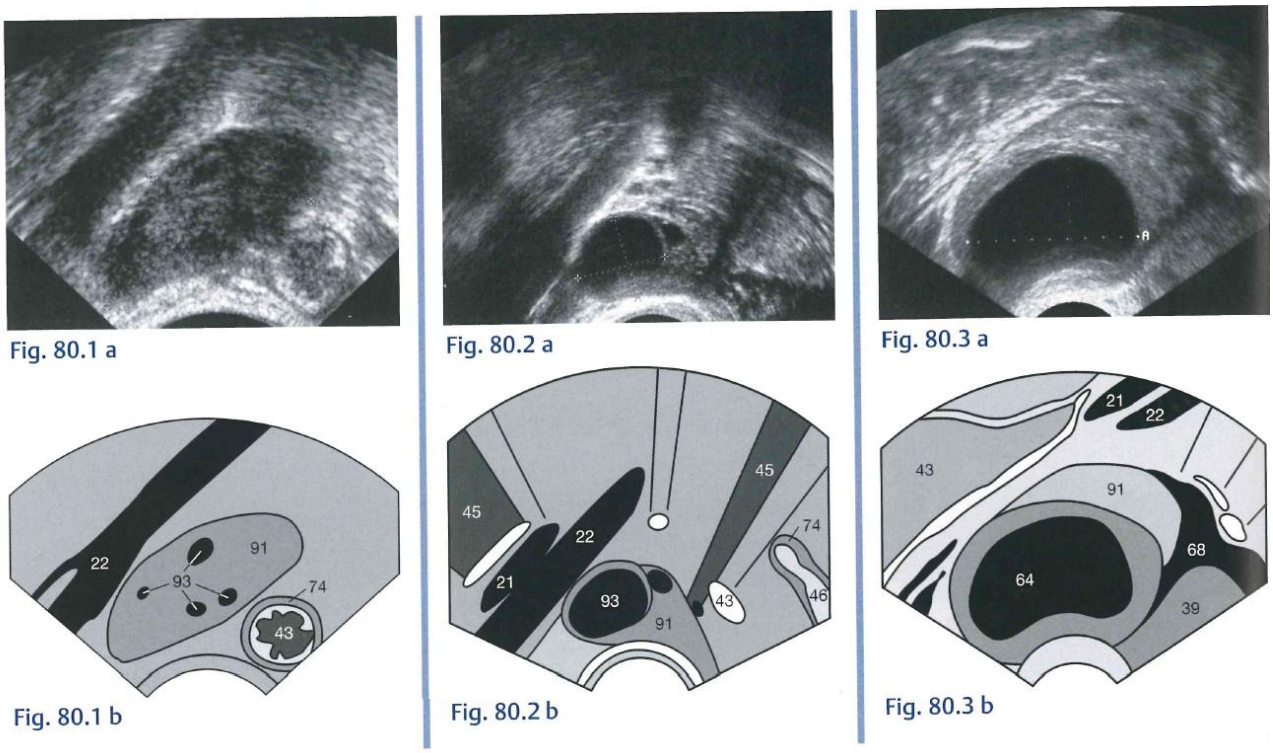

۱۱۵ ـ شکل : دتخمدان نورمال التراساوندانځوراودحجم اندازه کولوکړنلاره ښوول شوې ده.
[With permission :
Matthias Hofer, M.D. Ultrasound Teaching Manual , 2nd English edition, Thieme publishers, stuttgart,new york 2013]

Cycle Phases

د حیض دورې په لومړیو ورځو کې، ډیری 93) follicles) معمولا د تخمدان دننه د 4- 6 ملی متر anechoic cysts په توګه لیدل کیږي. د حیض دورې د 10مې ورځې په پیل کې (80.2 شکل)، یو غټ follicleچې شاوخوا 10 ملی متره قطر لري په بالغیدو پیل کوي. نوموړي فولیکل د Graafian follicle)) په نوم سره یادیږي.

د ovulation وروسته، د Graafian follicle ورك کیږي یا لږ تر لږه د پام وړ اندازه کمیږي. په ورته وخت کې، Douglas په فضاکې ازادمایع منځ ته راځي .انځور Fig. 80.4 a

د ruptured follicle په منځ کې درګونوتکثرترسره کیږي اوپه پایله کې دیوه ژیړجسم په توګه په (corpus luteum) باندې اوړي ،کوم چې یوازې د څو ورځو لپاره د پخواني follicle په ځای کې د hyperechoic سیمې په توګه لیدل کیږي. که چیرته په رحم کې دهګی دزایګوت پروسه ترسره شي اودهګی ځای په ځای کیدنه اوتم کیدنه په زیلانځه کې دالقاح وروسته دبلاربښت په محال هغه پروسته چې پکې درحم داندرومتریوم طبقه ددووحیض دوروترمنځ بیرته بیاترمیم کیږي ، په بله وینا که چیرې په رحم کې امپلانټیشن ترسره شي، د corpus luteum همداسې دلیدلوړدی او کولی شي د امیندوارۍ تر 14 اونۍ پورې د 64) corpus luteum cyst) په توګه ښکاره شي (80.3 انځور).
د وخت څخه مخکې فولیکولر لوټینیزیشن follicular luteinization داسې پایلې لری چې د فولیکولر follicular غیرعادي وده منځ ته راځي اوپه پایله کې دپخې هګۍ ازادیدنه ovulation کړنلاره په ټپه دریږي او د فولیکولر سیسټ رامینځته کیدو لامل کیږي .

د تخمدان التهاب ته oopheritis ویل کیږي. دا معمولا د فیلوپین ټیوبونو د التهاب سره یوځای پیښیږي او بیا د اډینکسیتس Adnexitis په نوم یادیږي. د وینې د رګونو بندیدل د تخمدان د رګونو ترومبوس لامل کیږي، چې په عمده توګه د زیږون وروسته دوره کې واقع کیږي.
تخمدان کیدای شي د مختلفو تومورونو ځای وي. د تخمدان تومورونه په ښځو کې د ټولو تومورونو شاوخوا 15٪ جوړوي، چې شاوخوا څلورمه برخه یې خبیث تومورونه تشکیلوي. دبیلګی په توګه د تخمدان کارسنوما او دنرمو حجرو خبیث تومورونه دي.
دتخمدان بڼه دالتراساونډ په انځورونوکی دیوی هګۍ په ډول ښکاري اودرحم په پرتله لږمتجانس اولږ echogenicity خواص څرګندوي . دتخمدان څټ خواته په ډیری سره صوتي سیوره لیدل کیږي .

Ovaries: Cysts and Tumors

یو ساده سیسټ هموارنرم دیوالونه لري، داخلي echoes نلري، شاوخوانبه دیوال لري او تقریبا تل سلیم وي
د تخمدان سیسټ چې قطر یې له 5 سانتي مترو څخه ډیر وي د تومور سره په تړاوکې شکمن دی. په یوه خبیث ناروغي باندې هغه مهال باید شکمن شو په ځانګړي توګه که چیرې دسیسټ په منځ کې سیپټا septa and/or solid شتون ولري اوهمدارنګه زیات echoes ( ) ولري اویا د دیوال ضخامت زیات شوی (انځور 81.1)

ورته ځانګړتیاوې د ډرمایډ سیستونو (dermoid cysts (Fig. 81.2 کې موندل کیږي، کوم چې د یو اړخیز تخمدان تومورونو 15٪ جوړوي. د دوی داخلي echoes د سیبوم sebum، ویښتو او نورو نسجونو برخو سره مطابقت لري. دوی معمولا سلیم وي او یوازې په ندرت سره خبیث کیږي.

دا موندنې باید د hemorrhagic یا endometriotic cysts څخه توپیر و شي، کوم چې یا د دوی په lumens (81.3 انځور) کې

د مایع کچه (+) ولري او یا په بشپړه توګه د متجانس وینې څخه ډکې وي .(50 in Fig. 81.4)

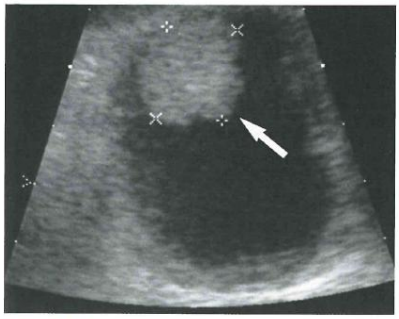
Fig. 81.1

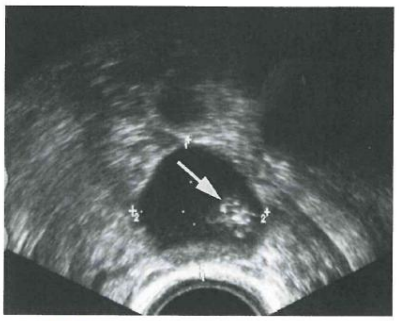
Fig. 81.2

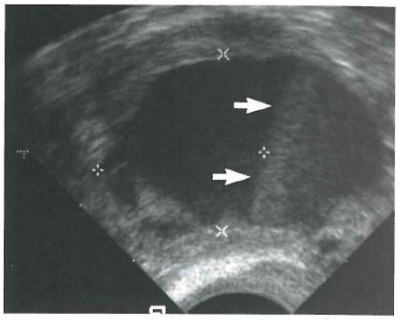
Fig. 81.3

۱۱۶ ـ شکل : دتخمدان توپیرډوله سیستونه ښوول شوي دي

[With permission :
Matthias Hofer, M.D. Ultrasound Teaching Manual , 2nd English edition, Thieme publishers, stuttgart,new york 2013]

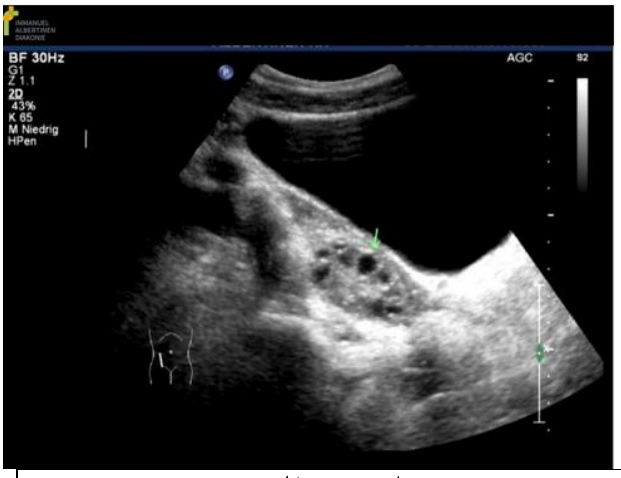

دتخمدان نورمال موندنه	دتخمدان سرطان
Ovarium normal finding	ovarian carcinoma

که ځه هم دتخمدانو موقعیت تغیرکوي خو په ډیری سره درحم اوکیڅه مثانی شاته موقعیت لري .
تخمدانونه په عمومي توګه د adnexal فضا کی ځنګ خواته موندل کیږي ،

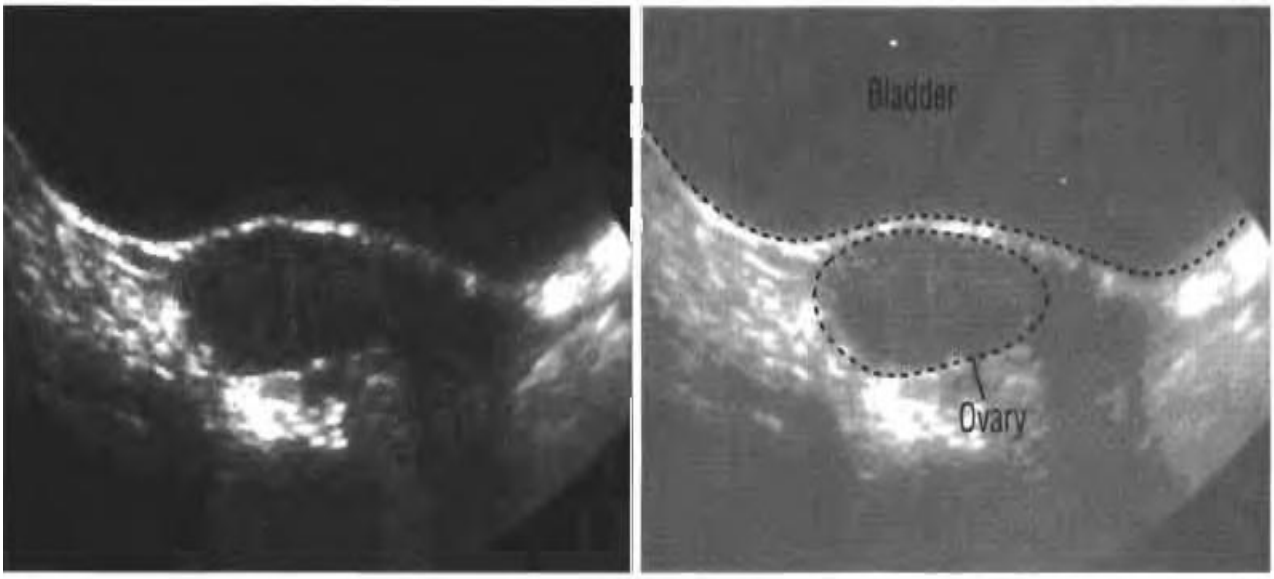

WHO Fig. 142a. Longitudinal scan: normal left ovary دتخمدان نورمال موندنه

Ovarian follicles

دتخمدان ترشحي حفره یا فولیکونه د سیسټ په څیر anechogenic ښکاري چی یا دننه په تخمدان کی اویا دتخمدان د سطحي شاوخوا برخه کی موندل کیږي
د ښځی میاشتنۍ دورې مرحلی سره په تړاوکی دفولیکلونو سیسټ کیدای شي آن تردوه نیم سانتي متره پورې قطر ولري
تر 2.5 سانتي مترو پورې قطر. ساده فزیولوژیکي سیستونه چې اندازه یې له 5 سانتي مترو څخه کم وي دوخت په تیریدوسره کوچنی کیږي اویابیخي ورك کیږي نوموړی غړی هورمونونه افرازکوي چې د میاشتني دورې په مرحلو اغیزه کوي. د بلوغت په وخت کې، ښځې نږدې 200,000 څخه تر 300,000 follicles لري، چې هر یو د تخمدان لپاره د تخمدان په وخت کې د هګۍ حجرې (ovum) خوشې کولو توان لري. دا هګۍ په هره میاشتنۍ دوره کې یو ځل رامینځته کیږي چې شاوخوا 450-500 د یوې میرمنې دژوندپه هغه موده کې چې داولادپیداکولوورتیالري ښځه تخم ګذاري کوي.

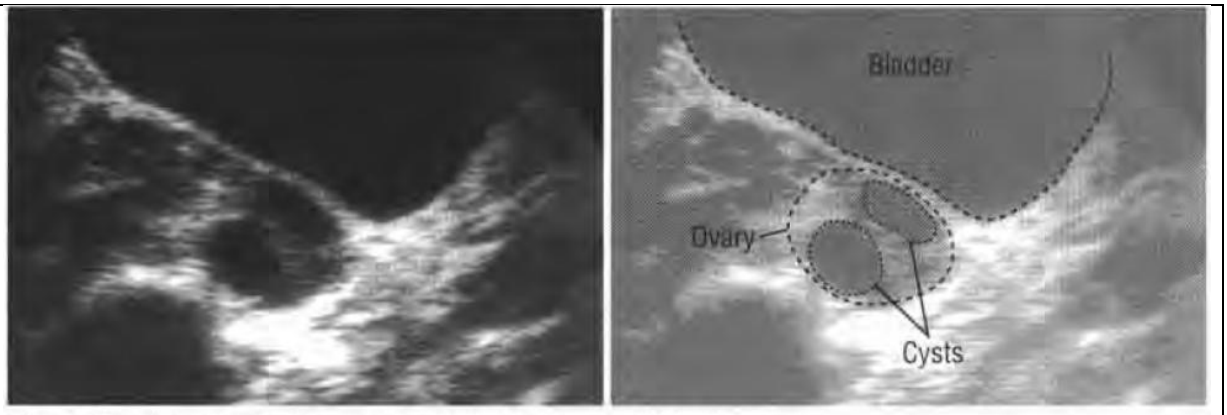

Fig. 145a. Longitudinal scan: two follicular cysts within the ovary.

دتخمدان په منځ کې دوه فولیکلار سیستونه موندل شوي دي

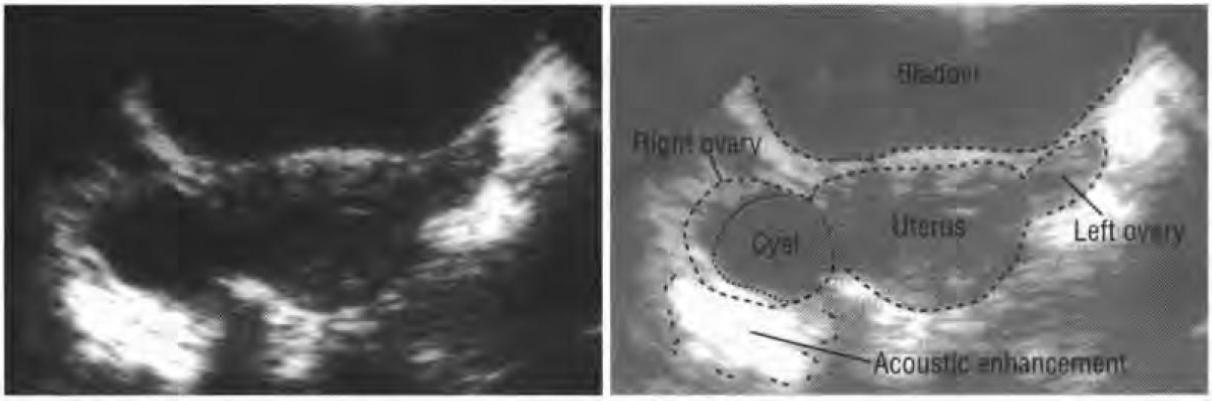

Fig. 155a. Transverse scan: an ovarian cyst with smooth walls.

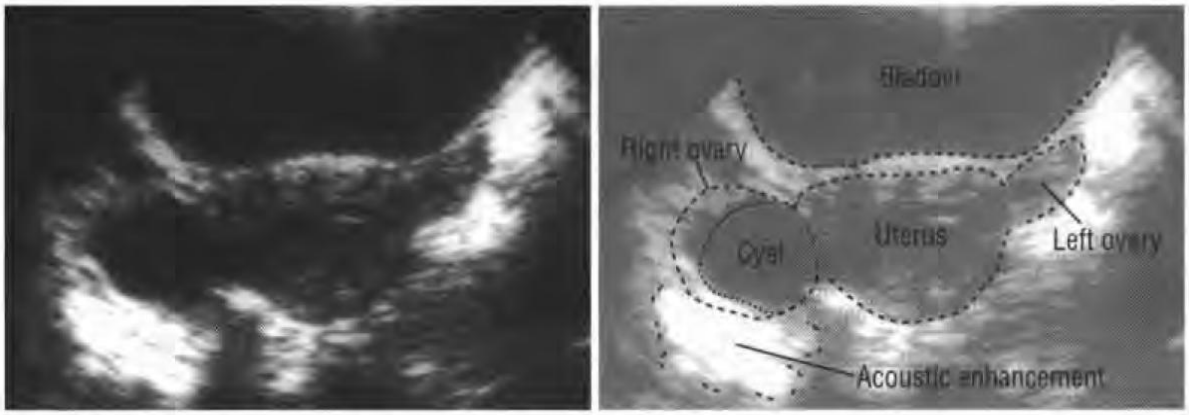

Fig. 155a. Transverse scan: an ovarian cyst with smooth walls.

په ښي خوا تخمدان کې یوه سیست پېژندل شوې ده

Pregnancy Testing

دالتراسونډ تکنالوژي دپیدایښت سره سم ددې هڅه شوې ده چې دجنین دتکامل پړاوونه دتشخیصیه التراسونډ په مرسته معاینه شي . داځکه چې دالتراساونډ معاینې په کارولوسره کولای شوچې دمورپه نس کې دجنین نیمګرتیاوې ،ناروغۍ مخکې له زیږون څخه تنظیم اومدیریت شي . د امینوټیك مایع amniotic fluid او پلاسنټا placenta ارزولو لپاره ، سونوګرافي د انتخاب ډیره غوره اوحساسه طریقه ده امونیتیك مایع او پلاسینټا باید د امیدوارۍ دپېژندنې په موخه په هر التراساؤنډ سکین کې معاینه شي .

د التراساؤنډ سکین کولی شي درحم دننه لومړنۍحاملګي تشخیص کړي ، کله چې د chorionic cavity شاوخوا 2-3 ملي میتر قطر ته رسیدلی وي . دا اندازه عموما د حاملګي څخه 14 ورځې وروسته، یا د وروستۍ میاشتنۍ حیض څخه 4 اونۍ او 3 ورځې وروسته رسیږي.

د رحم د بدن (39) په 78) Hyperechc Endometrium) کې ځای پر ځای شوی کوچنی chorionic cavity په ورځ کې د 1.1 ملي میتر په اندازه غټیږي ترڅو دحاملګي gestatior sac 101)) کڅوړه ورڅخه جوړه شي، په کوم کې چې جنین (95) وروسته تشخیص کیدلای شي. (انځور 82.2)

د جنین د زړه فعالیتونه د امیدوارۍ د 6 اونیو په عمر کې gestatior age پیل کیږي اود زړه ضربان په یوه دقیقه کې 80-90 اندازه کیږي .

Early pregnancy

ټول طبیعي امیدوارۍ باید د 6 اونیو وروسته په رحم کې د ښه تعریف شوي "ډبل ایکوجینك حلقې" "double echogenic ring" په توګه د پیژندلو وړ وي. داخلي حلقه یونیفورم echogenicity حلقه ده او 2 mm یا ډیر ضخامت لري. شاوخوا یې یوه نازکه echogenic حلقه راتاوشوې ده، کوم چې د امیدوارۍ ټوله کڅوړه نه محاصره کوي. د دوو حلقو په منځ کې د anechogenic پاتې uterine cavity شتون لري

د امیدوارۍ کڅوړې موقعیت دښځې دحاملګي لومړی ثبوت دی. داحاملګۍ کڅوړه اکثرا په رحم کې د پنځو اونیو دamenorrhoea وروسته پیژندل کیدی شي . بل داچې کیدی شي په asymmetrically ډول موقعیت ولري (165 انځور). WHO

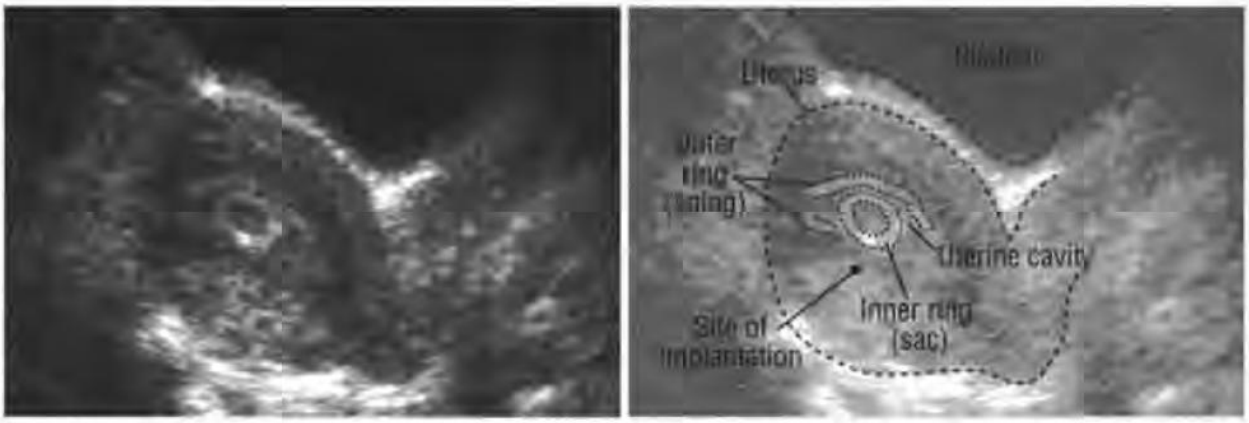

Fig. 165. The gestational sac at 5–6 weeks. The centre is hypoechogenic, surrounded by a double echogenic ring. The inner ring is complete and is the gestational sac. The outer ring is incomplete and is the lining of the uterus. These two rings are separated by the anechogenic space of the residual endometrial (uterine) cavity.

انځور 165. د امیدوارۍ کڅوړه دحاملګۍ د 5–6 اونیو په درشل کې ښوول شوې ده اومرکز یې hypoechogenic دی چې د دوه ګونی echogenic حلقې لخوا محاصره شوی. داخلي حلقه بشپړه ده او د امیدوارۍ کڅوړه ده. بهرنۍ حلقه نیمګړې ده او د رحم د غاړې استر دی. دا دواړه حلقې درحم endometrial حفرې anechogenic په واسطه جلا شوي.WHO

د 5–6 اونیوپه ترڅ کې، د امیدوارۍ کڅوړې ترټولو لوی قطر نږدې 1–2 سانتي متره دی. په 8 اونیو کې دحاملګۍکڅوړه باید د رحم نیمایي برخه ونیسي؛ په 9 اونیو کې باید دحاملګۍکڅوړه د رحم دوه پر دریمه برخه ونیسي، او په 10 اونیو کې باید رحم بیخي ډک کړي.

د امیدوارۍ عمر د د یوې اونۍ په ترڅ د کڅوړې داوسط بعد څخه اټکل کیدی شي. د longitudinal scan سکین په کارولو سره، د کڅوړې اعظمي ابعاد په اوږد محور (اوږدوالی) په اوږدوکې اندازه کړئ، او ددې سره سم د 90 درجې څخه دمخ خواڅخه څټ خواته antero-posterior (AP) ابعاد اندازه کړئ (انځور 166، پورتنۍ سکین). د اوږدوالي سکین سطحې longitudinal scan plane سره په تړاوکې دنوي درجې زاویی 90 له دیدڅخه یو عرضی سکین transverse scan ترسره کړئ او د کڅوړې ترټولو لوی پلنوالی اندازه کړئ (انځور 166، لاندنی سکین). د کڅوړې منځنۍ ابعاد د دې دریو اندازه شوو کمیتونو مجموعه ده چې په 3 ویشل شوي.

$$\text{Mean gestational sac dimension} = \frac{\text{Length} + \text{AP} + \text{Width}}{3}$$

پنځه یا شپږ اونۍ د امیدوارۍ ترټولو لومړنۍ نیټه ده چې د التراساؤنډ په مرسته دښځې حاملګي پیژندل کیدی شي.

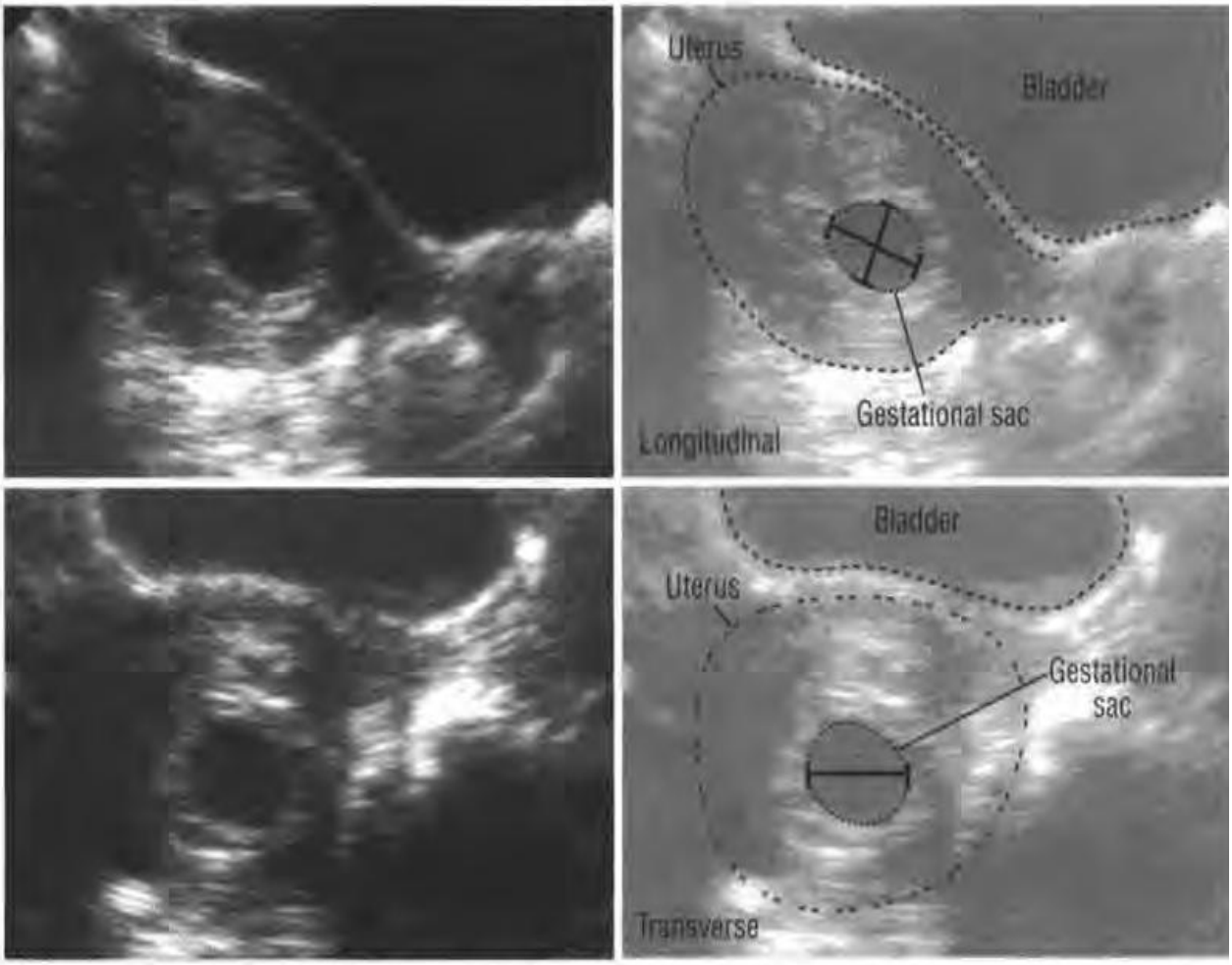

Fig. 166. Measurement of the gestational sac. The length is the longest internal dimension in the longitudinal plane (upper). The antero–posterior measurement is the widest part of the sac at right angles to the length (upper). The width is the widest part in a transverse scan (lower).

۱۱۸ـ شکل : دحاملګی کڅوړې gestational sac درې بعده اندازه کولو کړنلاره کښل شوې ده

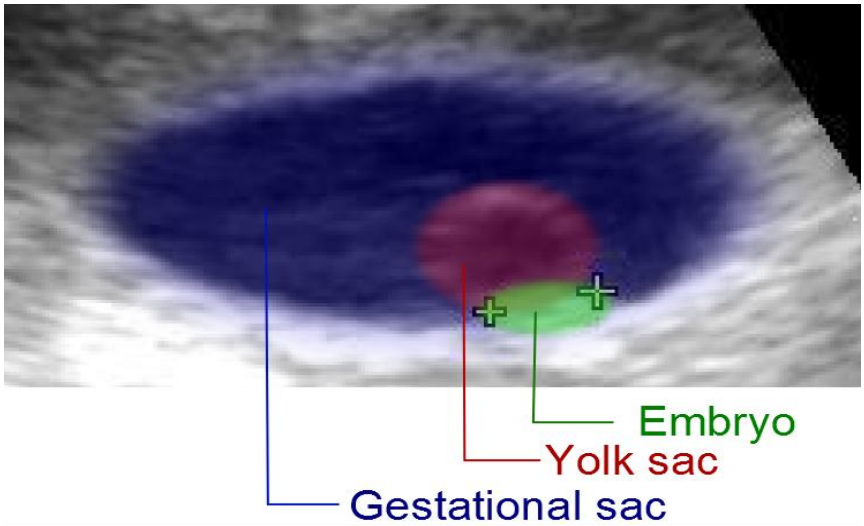

۱۱۹ــ شکل : د امیندوارۍ کڅوړه gestational sac، د ژیړ کڅوړه yolk sac او جنین embryo (د + نښو ترمینځ فاصله د 3 ملي میتر اندازه شوې ده)

- **د 18–22 اونۍ التراساونډ سکین کې څه مهم دي؟**

د امیدوارۍ د 18–22 اونۍ په جریان کې التراساونډ سکن ترټولو غوره وخت دی:

1. د امیدوارۍ عمر په سمه توګه تنظیم کړئ؛
2. د څو امیدوارۍ تشخیص کول؛
3. د جنین غیرعادي حالت تشخیص کول؛
4. پلاسنټا معلوم کړئ او هغه ناروغان وپیژنئ چې په کوم کې یې چې د پلاسینتا پراویا ؛خطر شتون لري
5. myomas یا کوم بل غیر نورمل جوړښتونه تشخیص کړئ

- **د 32–36 اونۍ التراساونډ سکین کې څه مهم دي؟**

دا د امیدوارۍ په درشل کې ترټولو غوره وخت دی:

1. د رحم دننه برخې د ودې دخنډ اوځنډ پیژندل؛
2. د جنین اختلالات پیژندنه چې په لومړي سکین کې ندي موندل شوي؛
3. د جنین پریزنټیشن او موقعیت تایید کړئ؛
4. پلاسنټا په سمه توګه معلوم کړئ؛
5. د amniotic مایع اندازه ارزول؛
6. ممکنه اختلاطاتو تشخیص، د بیلګې په توګه مایوما myoma، د تخمدان تومور.

The embryo

که څه هم د امیدوارۍ کڅوړه په ځینو کې په 5 اونیو کې پیژندل کیدی شي او په 6 اونیو کې په اکثریت میرمنو کې تشخیص کیدی شي، خو جنین د امیدوارۍ تر اتمې اونۍ پورې لاهم نه لیدل کیږي (انځور a169). که چیرته دامیدواری په کڅوړه کې جنین ژوندی وي، نوزړه به یې وپیژندل شي چې د جنین په مینځ کې پروت دی، معمولا داسې ښکاري چې د سینې پاتې برخې ته مخکې پروت وي.

Fig. 169a. A normal 9-week pregnancy, with thick, echogenic decidual reaction around the sac.

۱۲۰ـ شکل : د 9 اونیو یو طبیعي امیدوارۍ، او د کڅوړې په شاوخوا کې ډیر پنډ، echogenic غبرګون لیدل کیږي.

دامیدوارۍ نهمې یا لسمې اونۍ وروسته، د جنین سر دپاتې بدن څخه توپیر کیدی شي اود بدن حرکتونه لیدل کیدی شي. په 10 اونیو کې جنین ډیرانسان ته په ظاهري بڼه ورته معلومیږي (انځور 169b Fig. د دولسمې هفتې څخه وروسته دجنین کوپړۍ ښکاره کیږي .

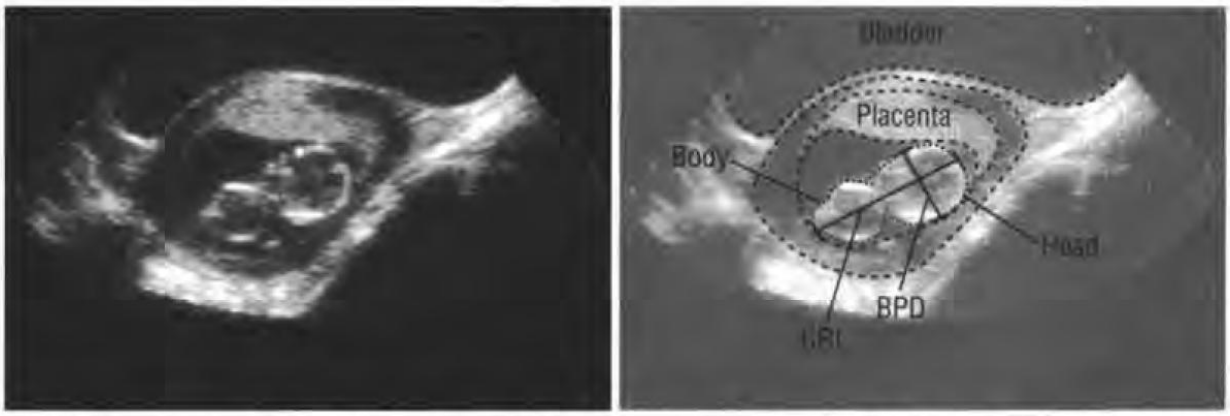

Fig. 169b. A normal 12-week pregnancy. The crown–rump length (CRL) and biparietal diameter (BPD) are shown (see pp. 236–237).

۱۲۱ـ شکل : د 12 اونۍ عادي حمل اوهمدارنګه د تاج - ریمپ اوږدوالی (CRL) او دسردواړوڅنګ خواټوټو اړخیز قطر (BPD) ښودل شوي

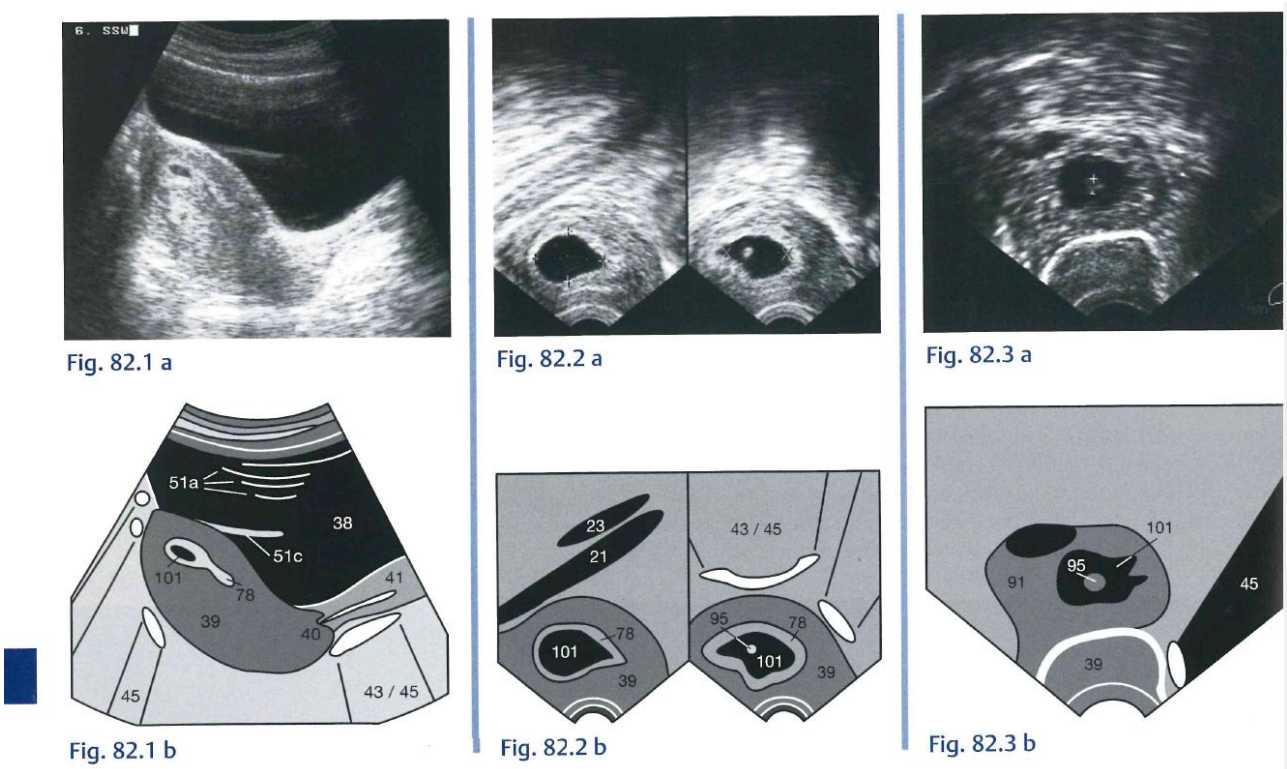

۱۲۲ـ شکل : د التراساؤنډ سکین په مرسته کولای شو چې درحم دننه لومړنۍ حاملګي تشخیص کړو . دحاملګي 101) gestation sac) په کڅوړه کې دجنین (95) شتون تشخیص شوی دی .

[With permission :
Matthias Hofer, M.D. Ultrasound Teaching Manual , 2nd English edition, Thieme publishers, stuttgart,new york 2013]

که چیرې یو جنین په chorionic cavity کې د توقع په وخت کې ونه پیژندل شي، لومړی ګام د امیدوارۍ عمر تصدیق اوامتحان کول دي . که چیرې تعقیبي معاینه اوڅیړنه د chorionic cavity وده اوانکشاف دتوقع برخلاف وي یعنې اندازه یې دتوقع څخه لږوي ، نویو نیمګړی القاح شوې هګۍ شتون لري، چې د ټولو حملونو شاوخوا 5٪ کې واقع کیږي.

Ectopic Pregnancy

امیدوارۍ د القاح شوي هګۍ سره پیل کیږي. په نورمال ډول، القاح شوې هګۍ د رحم د استر سره نښلي . اکټوپیك حمل هغه وخت پیښیږي کله چې القاح شوې هګۍ د رحم له اصلي غار څخه بهر وده وکړي.

که چیرته حاملګی درحم څخه بهرخواته لکه په fallopian tube کې ترسره شی او په ectopic pregnancy (Fig. 82.3 ایکتوپیك حمل کې د امیدوارۍ کڅوړه (101) د رحم څخه بهر وي (39) . څرنګه چې نوموړی حالت خطرناکې پایلې لری نوباید دحل هرډول لارې چارې دلاسه ورنکړل شی

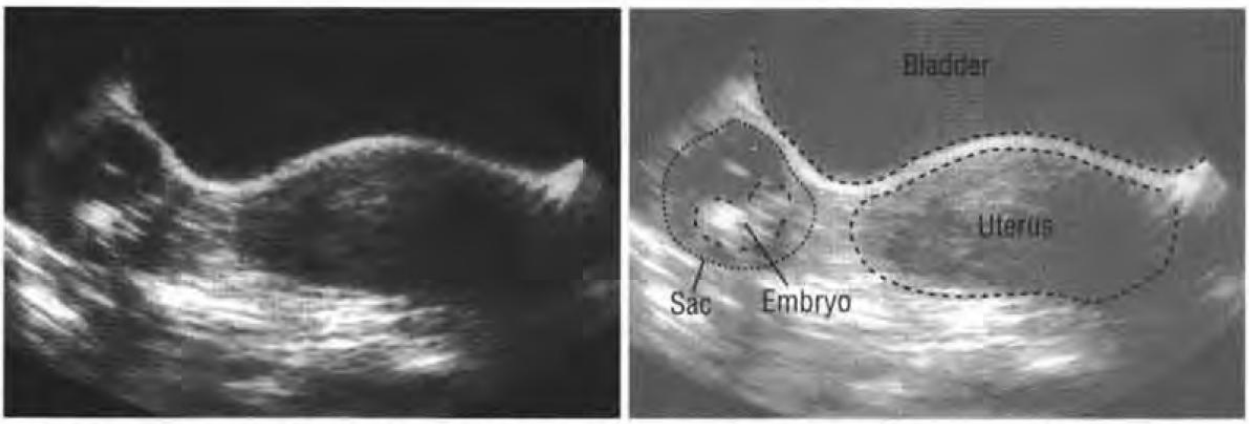

Fig. 164a. Transverse scan of an ectopic pregnancy, showing a small embryo. Movement of the embryo's heart could be seen.

۱۲۳ـ شکل : اکټوپیك حمل ښوول شوی دی چې جنین د رحم له اصلي غار څخه بهر موقعیت لری اوهلته وده کوي.

Placenta Position and Gender Determination

د پلاسینټا Placenta نورمال موقعیت د فنډس سره نږدې د مخکینۍ یا څټ خواته د رحم دیوال سره دی . په شاوخوا 20٪ قضیو کې، پلاسینټا (94) به یو یا څو یونیلوکولر unilocular او یا ملټیلوکولرmultilocular سیستونه یا لاکونا lacunae (64) ښکاره کوي، کوم چې معمولا هیڅ اغیزمنه دنده نلري (انځور 83.1).

دامیدوارۍ دوهمې درې میاشتنۍ مودې اخیرڅخه second trimester ترمخه دپلاسینټا دقیق موقعیت په ډاډ سره نشي ټاکل کیدی. fig.• 83.2

د پلاسینټا درې ډوله توپیرلرونکي قبلي پلاسینټا placenta previa شتون لري : بشپړ پلاسینټا پریویا total placenta previa ، چې په بشپړه توګه د رحم غاړې داخلي OS پوښي (40)؛ جزوی پلاسینټا پریوییا partial placenta previa, ، کوم چې یوه برخه د داخلي OS پوښي (83.2 انځور)؛ او حاشیه یی پلاسینټا marginal placenta previa انځور Fig. 83.2 b ، کوم چې په داخلي OS باندې نفوذ کوي.

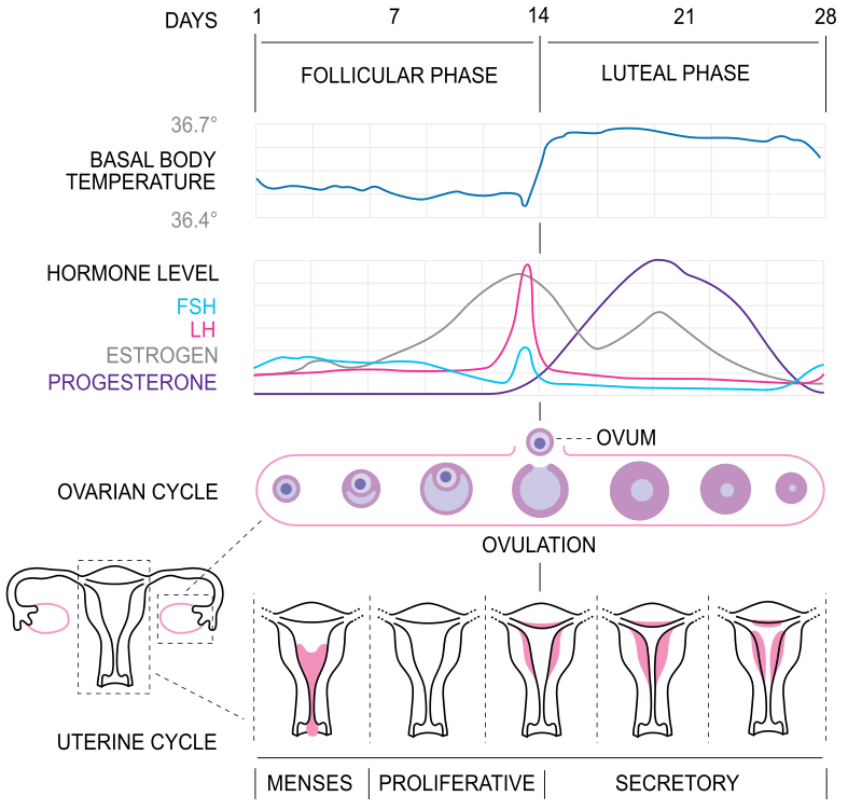

۱۲۵ـ شکل : حیض دوره د هورمون په تولید کې د طبیعي بدلونونو لړۍ ده او د ښځینه تناسلي سیستم د رحم او تخمدان جوړښت چې امیدوارۍ ممکنه کوي.

Fig. 83.1 a

Fig. 83.2 a

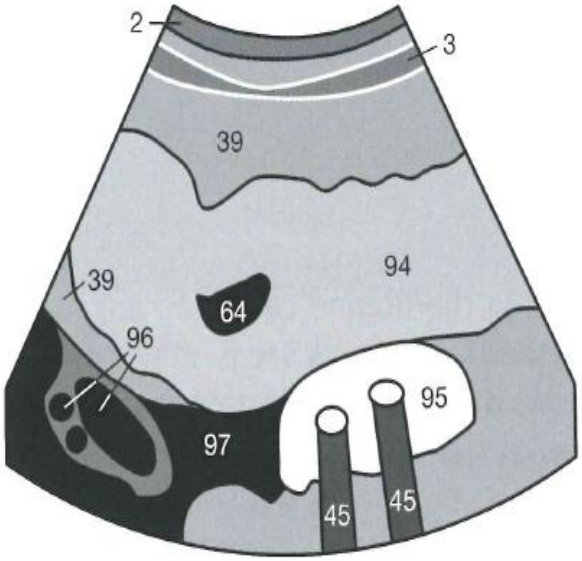

Fig. 83.1 b

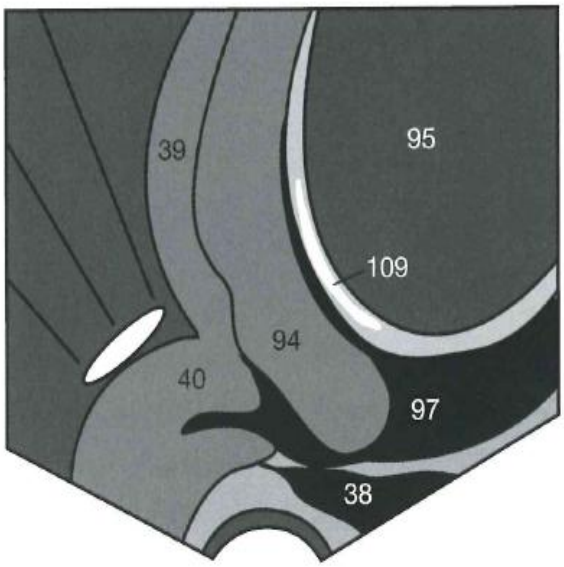

Fig. 83.2 b

۱۲۴ـ شکل : د پلاسینتا توپیرلرونکي قبلي پلاسینتا placenta previa التراساوند انځورونه کښل شوي دي.

[With permission :
Matthias Hofer, M.D. Ultrasound Teaching Manual , 2nd English edition, Thieme publishers, stuttgart,new york 2013]

Multiple Pregnancy

په څوځلیزه امیدوارۍ کې، دا باید معلومه شي چې ایا د امیدوارۍ کڅوړې gestational sacs (95) یو پلاسنټا شریکوي یا د جلا پلاسنټا لخوا چمتو کیږي (• په 83.4 انځور کې).
مور او پلار (او د زیږون ډاکټر) خوښوي چې پوه شي چې ایا د جوړه اولادونو تمه وکړئ (83.3 انځور) یا حتی درې ګونی اولادونوتمه وکړی (83.4 انځور).

 Fig. 83.3	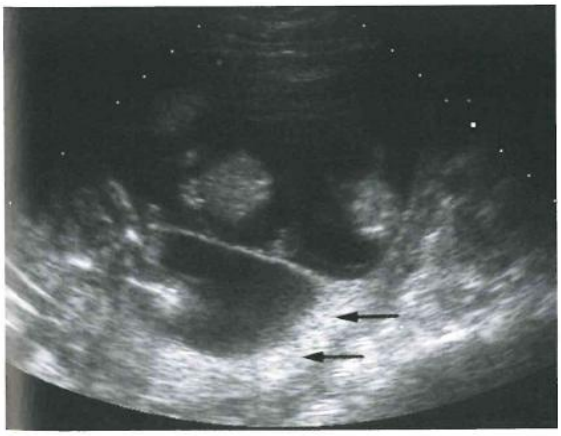 Fig. 83.4
دغبرګوني ماشومان التراساونډ	ددری ګونو ماشومانوالتراساونډ

[With permission :
Matthias Hofer, M.D. Ultrasound Teaching Manual , 2nd English edition, Thieme publishers, stuttgart,new york 2013]

Biometry in the First Trimester

د بایومتریک پرامیټرو په مرسته، التراساؤنډ کړنلاره کولی شي د امیدوارۍ د ودې په لومړیو کې خطرونه ښکاره کړي او د جنین نیمګړتیاوې تشخیص کړي.
د امیدوارۍ عمر معمولا د میرمنې د وروستۍ میاشتنۍ دورې د نیټې لخوا ټاکل کیږي، او داسې انګیرل کیږي چې تخم ګزاري د میاشتني دورې په څوارلسمه ورځ پیښ شویدی.

Chorionic Cavity Diameter (CCD)

د امیدوارۍ کڅوړه د مایع څخه ډکه فضاده چې په منځ کې یې جنین لمبیږی اوشتون لري . د جنین په لومړیو وختونو کې دا د extraembryonic coelom څخه جوړه ده، چې د **Chorionic Cavity** په نوم هم یادیږي. د امیدوارۍ کڅوړه معمولا د رحم په دننه کې شتون لري. دا یوازینی موجود جوړښت دی چې د دې معلومولو لپاره کارول کیدی شي چې ایا د رحم دننه حمل شتون لري تر هغه چې جنین وپیژندل شي.

ابتدایی کورونیك حفره (101) anechoic chorionic cavity) د لاندې خوا څخه اوهمدارنګه دپورته خواڅخه د endometrium (78 in Fig. 84.1 په واسطه احاطه شوی دی او د حمل څخه 14 ورځې وروسته په التراساؤنډ کې لیدل کیږي.

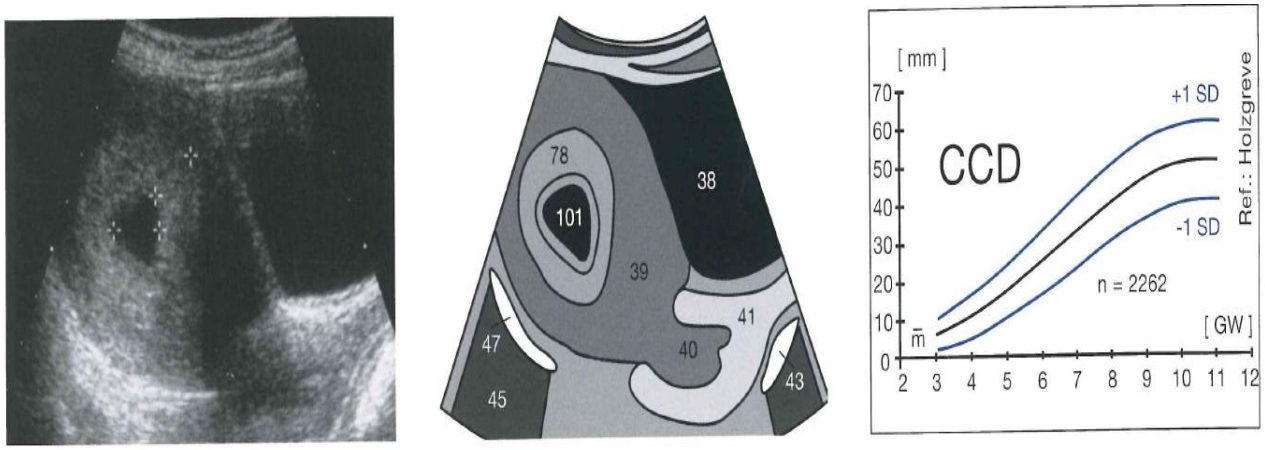

Fig. 84.1 a Fig. 84.1 b Fig. 84.1 c

۱۲۶ـ شکل : کیڼ خواته دامیدوارۍ anechoic ابتدایي کڅوړه د(101) chorionic cavity ښوول شوي ده چې ابعاد یی دالتراساونډانځورپه مرسته اندازه کیږي . ښی خواته دنوموړې کڅوړې طول په واحدملي مترپه تابع دامیدوارۍ اونۍ GW کښل شوي دي .

[With permission :
Matthias Hofer, M.D. Ultrasound Teaching Manual , 2nd English edition, Thieme publishers, stuttgart,new york 2013]

Yolk Sac Diameter (YSD)

دزیړې کڅوړې قطر (YSD) : زیړه کڅوړه په بله وینا دنامه غوټه umblical sac یوحلقوی شکله hyperechoic جوړښت دی چې مرکزیې anechoic خواص لري او د امیدوارۍ په 10 اونۍ کې شاوخوا 5 ملي میترو ته لوړیږي. که چیرته د ژیړې کڅوړی yolk sac قطر د 3 ملی متر څخه کم یا له 7 ملی متر څخه پورته وي د ماشوم دغیرنورمل ودې د زیاتوالي خطر په ګوته کوي . زیړې کڅوړې ته دنامه غوټې کڅوړهumblical sac هم ویل کیږي.
انځور 84.2 د نخاع تر څنګ (35) ژیړ ه کڅوړه (102) راښیي چې د 7 اونیو او 6 ورځو امیدوارۍ عمر لرو نکي جنین څخه اخیستل شوی دی. امیدواری عمرته دجنین عمرهم ویل کیږي


Fig. 84.2 a

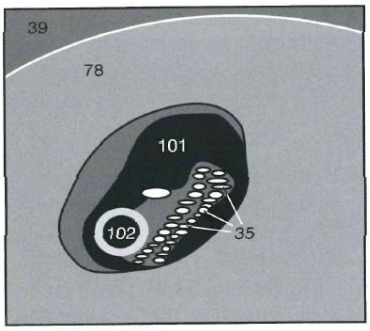

Fig. 84.2 b

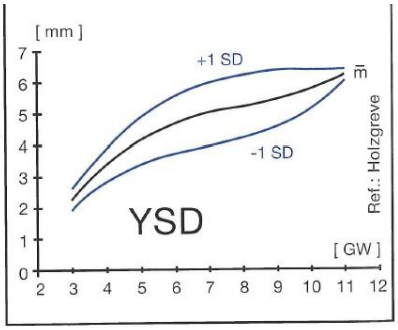

Fig. 84.2 c

۱۲۷ـ شکل : شی خواته دزیړې کڅوړې yolk sac قطراندازه په واحد ملی متر په تابع دحاملګې اونۍGW اوکیڼ خواته د 7 اونیو او 6 ورځو امیدوارۍ عمر لرونکي جنین التراساونډ انځورراښیي.

[With permission :
Matthias Hofer, M.D. Ultrasound Teaching Manual , 2nd English edition, Thieme publishers, stuttgart,new york 2013]

زیړه کڅوړه دجنین بهرنۍ پرده ده چې دڅلورمې اونی په پای کې دیوه ناك په شان وده مومي . د شاوخوا 7 اونیو څخه وروسته دا معمولا ممکنه ده چې یو ګردي سیستیك جوړښت وګورئ چې لږڅه 4-5 ملي متر قطر لري او د جنین سره نږدې موقعیت لري . دا همغه زیړه کڅوړه ده چې هلته د وینې د لومړنیو حجرو د جوړیدو ځای تشکیلوي . زیړه کڅوړه د یوولسمې اونۍ څخه وروسته ورکیږي . زیړه کڅوړه ممکن په ټولو امیدوارۍ میندو کې ونه لیدل شي حتی کله چې شځې نورمال هم وي.

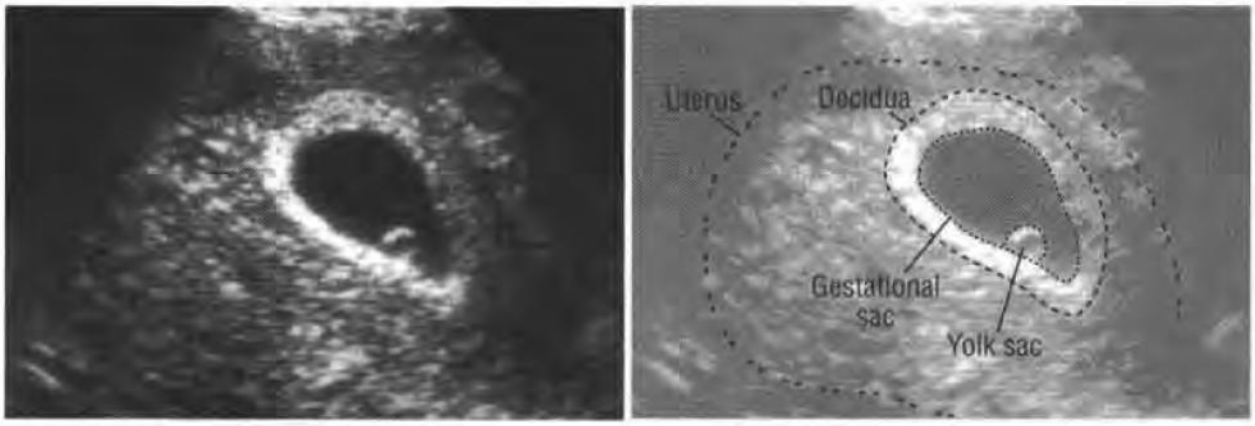

Fig. 170. A normal yolk sac with a surrounding echogenic decidual reaction.

۱۲۸ـ شکل : طبیعي زیړه کڅوړه اودحاملګی کڅوړه دالتراساونډ په انځورکې لیدل کیږي . دزیړې کڅوړې په شاوخوا کې سپین رنګه انعکاسی echogenic غبرګون منځ ته راغلی دی

Crown-Rump Length (CRL)

ځینې وختونه یوه ښځه ممکن د خپلې وروستۍ میاشتنۍ دورې د نیټې په اړه باوري نه وي، یا ممکن د دې دلیل شتون ولري چې شکمن تخمدان د هغې د دورې د څوارلسمې ورځې څخه دمخه یا وروسته پیښ شوی وي. د التراساؤنډ سکینونه د امیدوارۍ عمر اټکل کولو بدیل میتود وړاندې کوي. دجنین عمرټاکلو لپاره ترټولو دقیق اندازه د سرتاج یادسردڅوکې څخه ترکوناټې پورې طول CRL دی.

یو باثباته جنین چې دسردڅوکې څخه ترکوناټې (CRL) پورې 5 ملي متره اوږدوالی لري د 6 اونیو او 3 ورځو امیدوارۍ عمرپه پیل کې دلیدلووړدی. په دې وخت کې، د امیدوارۍ کڅوړه د 15 ملي مترو څخه آن تر 18 mm پورې اندازه کیږي

یوځل چې یو ښکاره جنین (95) دلیدلووړوي، دسردڅوکې څخه ترکوناټې (CRL) پورې داوږدوالي اندازه کولوپه عوض یوبل کمیت بایداندازه شي ترڅودامیدواری عمردقیق وټاکل شي . دبیلګې په توګه لکه chorionic cavity قطر اندازه کول تر ټولو معیاري کمیت تشکیلوي داځکه چې نوموړی کمیت د امیدوارۍ عمر دقیق اوداعتبارور ټاکل (په څو ورځو کې) آن دامیدواری تر 12 اونۍ پورې اجازه ورکوي (انځورFig.84.3) .

دامیدواری د 12 اونۍ څخه وروسته دسر جمجمې دو اړوټوټو قطر دامیدواری عمرټاکلوپه تړاوترټولودقیق ترین کمیت دی


Fig. 84.3 a

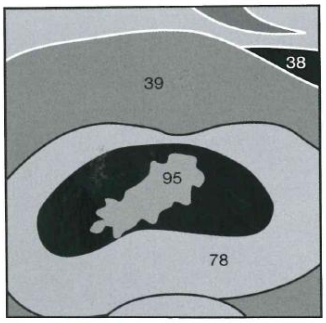

Fig. 84.3 b

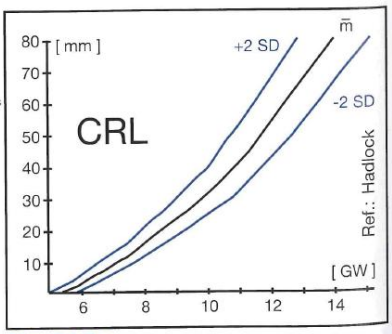

Fig. 84.3 c

۱۲۹ـ شکل : دجنین عمردټاکلوپه موخه دالتراساونډ په انځورکې دجنین دسرڅوکې څخه ترکوناټي (CRL) پورې اوږدوالي اندازه کیږي ، د ښی خوادیاګرام په عمودي محورکې کې دجنین دسرڅوکې څخه ترکوناټي (CRL) پورې اوږدوالي په واحدملي متر اوپه افقي محورکې دامیدوارۍ اونۍ GW کښل شوې ده . دبېلګې په توګه که چېرته دجنین دسرڅوکې څخه ترکوناټي (CRL) پورې اوږدوالي لس ملي متراندازه شي نودجنین امیدواری عمرلږڅه اوه اونۍ اټکل کیږي . په نوموړی دیاګرام کې منځنی منحنی متوسط قیمت راښیي اولاندې باندې منحنی ګان غیردقیقوالی په بله وینا دغلطي سرحدونه راښیي

[With permission :
Matthias Hofer, M.D. Ultrasound Teaching Manual , 2nd English edition, Thieme publishers, stuttgart,new york 2013]

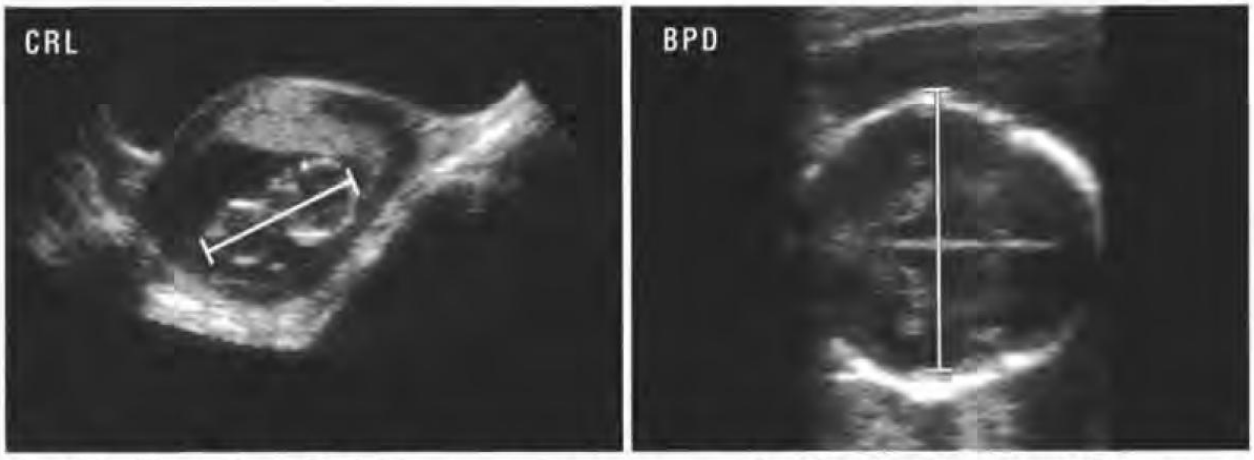

Fig. 179. Up to 11 weeks (left) measure the crown–rump length; after 11 weeks (right) measure the biparietal diameter.

۱۳۰ـ شکل : کینې خوادجنین دسرڅوکې څخه ترکوناټي (CRL) پورې اوږدوالي اندازه کیږي اوښی خواته د جنین عمر د biparietal قطر په اندازه کولوسره اټکل کیدی شي

[With permission :
Matthias Hofer, M.D. Ultrasound Teaching Manual , 2nd English edition, Thieme publishers, stuttgart,new york 2013]

Biometry in the Second and Third Trimesters
دامیدوارۍ په دوهمه او دریمه درې میاشتنۍ موده کې دجنین بایومیټري کمیتونه

په دویمه درې میاشتنۍ امیدوارۍ موده کې second trimester ، یو معیاري التراساؤنډ ازموینه معمولا په لاندې ډول ترسره کیږي :

- د جنین شمیره، په شمول د امونیك ساکونو شمیر amnionic sacs او د څو امیدوارۍ لپاره دکوریونك کڅوړې chorionic sacs شمیر
- د جنین د زړه فعالیت
- د رحم او رحم په تړاو د جنین موقعیت
- د پلاسینټا placenta موقعیت او بڼه، د امکان په صورت کې د umbilical cord موقعیت
- د امونیك Amnionic مایع حجم
- د امیدوارۍ عمر ارزونه
- د جنین وزن اټکل
- د جنین اناتومیکي سروې
- د مور د رحم، نلونو، تخمدانونو او شاوخوا جوړښتونو ارزونه کله چې مناسب وي

Biparietal Skull Diameter (BPD)

دامیدواری دوولسمې اونۍ په شروع کې دجنین عمردټاکلوپه موخه دجنین دسرڅوکې څخه ترکوناټي (CRL) پورې اوږدوالي اندازه کولوپه پرتله یوه بله کړنلاره هم شته اوهغه دسر جمجمې دو اړو څنګ خواټوټو اندازه کول ترټولو دقیق تره اواسانه عملي کړنلاره ده.

د امیندوارۍ له 13 اونیو وروسته، د جنین عمر د biparietal قطر په کارولو سره اټکل کیدی شي (د سر عرضي قطر، د دوو پاریټال هډوکو په اوږدو کې)، د سر محیط، د فیمر femur اوږدوالی، د سرتاج څخه ترپوندې پورې اوږدوالی (head to heel) او د جنین نورپارامترونه parameters ارقامونه.

$$GA_{weeks} = CRL^{0.2313} \cdot e^{1.4653+0.001737 \cdot CRL}$$

Crown–rump length (CRL) in relation to gestational age[2]

CRL (mm)	Gestational age (weeks + days)		
	5*th* centile	Median	95*th* centile
5	5 + 6	6 + 2	6 + 6
10	7 + 0	7 + 4	8 + 1
15	7 + 5	8 + 2	9 + 0
20	8 + 2	9 + 0	9 + 5
25	8 + 6	9 + 4	10 + 2
30	9 + 2	10 + 0	10 + 6
35	9 + 5	10 + 3	11 + 2
40	10 + 1	10 + 6	11 + 5
45	10 + 3	11 + 2	12 + 1
50	10 + 6	11 + 5	12 + 4
55	11 + 1	12 + 0	13 + 0
60	11 + 3	12 + 3	13 + 3
65	11 + 6	12 + 5	13 + 5
70	12 + 1	13 + 0	14 + 0

۳ـ جدول : دجدول پورته خواته یوریاضي فرمول لیکل شوی دی چې دهغې له مخې دجنین دسرڅوکې څخه ترکوناټې (CRL) پورې اوږدوالي اندازه په واحدملی متر اچول کیږي اوپه پایله کې دجنین دامیدوارۍ عمر GA_{weeks} په واحداونۍ ټاکل کیږي .

شبکه مشیمیه (104) choroid plexus د دوه اړخیز hyperechoic جوړښت په توګه ښکاري. د کره او د تکرار وړ مقادیرو د ترلاسه کولو لپاره ، د دوه اړخیزو جمجمو قطر باید تل روی بیضی پیوسته جمجمه (105) در همان سطح مرجع اندازه گیری شود (شکل 85.1).
دا مهمه ده چې د falx cerebri (106) د echoes منځني کرښې په اوږدوکې یوه عمودي کرښه اندازه شي ، کوم چې د septum lucidum حفرې لخوا د هغې په دریمه برخه کې قطع شي. د عکس اخیستنې سطح کې باید cerebellum اویا سترګې شامل نه وي ځکه چې پدې کچه اندازه کول خورا لرې caudal خواته دی .
د سر ګردچاپیره او fronto-occipital قطر په ورته سطحه کې اندازه کیدی شي.

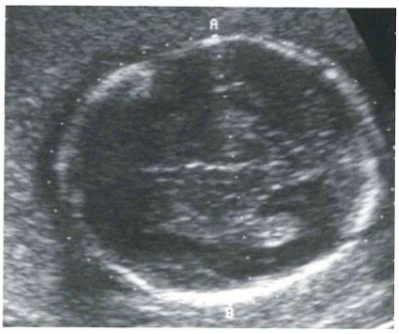

Fig. 85.1 a

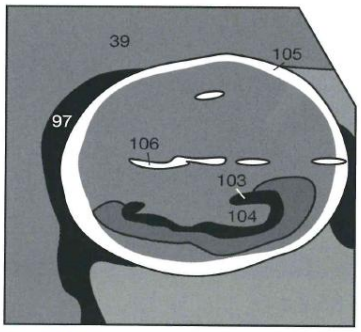

Fig. 85.1 b

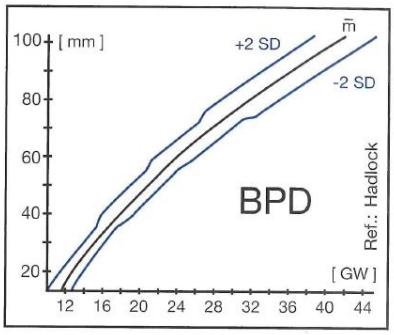

Fig. 85.1 c

۱۳۳ـ شکل : د جنین عمر دسر biparietal قطر اودسرکوپړی محیط په اندازه کولو سره اټکل کیدی شي

[With permission :
Matthias Hofer, M.D. Ultrasound Teaching Manual , 2nd English edition, Thieme publishers, stuttgart,new york 2013]

د فیمور اوږدوالی (FL) Femur Length

د (107) ossified femoral diaphysis اندازه کول نسبتا اسانه دي. د پورتنۍ ران یعنی ورانه Femur اوږد محور (108) باید په یو عرضی موقعیت کې وي، د transducer د سطحي محور سره موازي وي (85.2 انځور).

Fig. 85.2 a

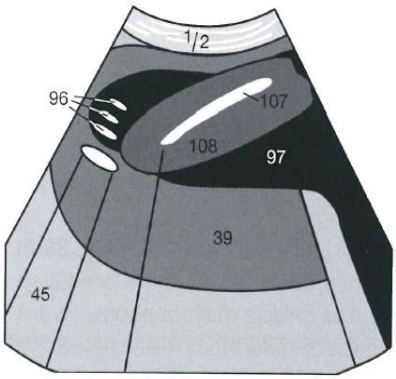

Fig. 85.2 b

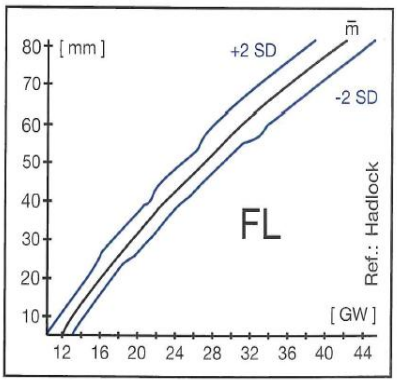

Fig. 85.2 c

۱۳۴ـ شکل : د جنین عمر دټاکلولپاره د فیمور اوږدوالی (FL) Femur Length اندازه کیږي ، په ښی خوادیاګرام کې دجنین دورانه یاران طول په واحدملی متر په تابع دامیدوارۍ اونۍ کښل شوی ده

With permission :
Matthias Hofer, M.D. Ultrasound Teaching Manual , 2nd English edition, Thieme publishers, stuttgart,new york 2013]

دزړه او د وينې رګونه Heart and Blood Vessels

د زړه سيستم د جنين لومړنی فعال سيستم دی. د زړه انقباض د اميدوارۍ په شپږمه اونۍ کې پيل کيږي. د زړه د انقباض نشتوالی او د اميدوارۍ د کڅوړې وده، چې په دې وخت کې اکثرا په غير واضح ډول نښه شوې وي، د ياد شوي abortion وړاندوينه کوي، کوم چې په عمومي توګه پراخول او کيوريټيج curettage ته اړتيا لري.

د نوي زيږون سر: نورمال موندنې Neonatal Skull: Normal Findings

دنوي زيږون دسرمعاينه د مخکينۍ فونټينيل anterior fontanel (135 په شکل 93.1 کې) له لارې ترسره کيږي تر هغه چې دنوي زيږون يونيم کالو په عمر کې وي.
کوپړۍ په کورونل coronal او سيګيټل سطحو کې sagittal planes سکين کيږي اودنوموړې موخې لپاره د transducer په ورو او پرله پسې مايل حرکت سره (Fig. 93. la, b) دالتراساوندانځوراخيستل کيږي.
دکوپړۍ ازموينه پنځه معياري کورونال سطحې coronal planes مستند کوي.
دالتراساونډ سکن کړنلاره د مخ خواڅخه anteriorly څخه پيل کيږي (93.2 انځور) او د پريوينټريکولر سپيني مادې معاينه کول ترسره کيږي (1 periventricular white matter (31),کوم چې د کورټيکس cortex (132) په پرتله ډير hyperechoic دی. په نوموړې کړنلاره کې transducer د سيګيټل سينوس (136) superior sagittal sinus دپاسه موقعيت لري .


Fig. 93.2 a

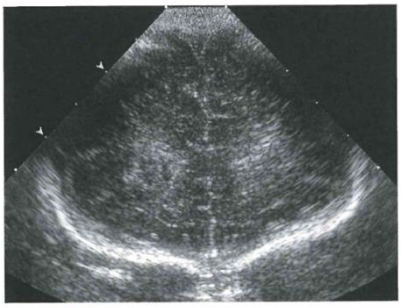
Fig. 93.2 b

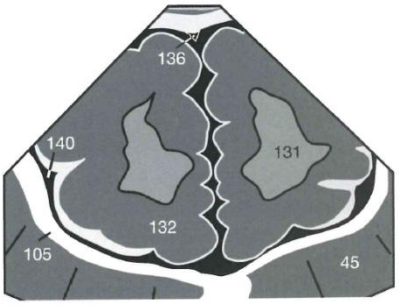

Fig. 93.2 c

۱۳۵: شکل : د نوي زيږون Neonatal دسر نورمال التراساونډ موندنې کښل شوې دي

[With permission :
Matthias Hofer, M.D. Ultrasound Teaching Manual , 2nd English edition, Thieme publishers, stuttgart,new york 2013]

دنوي زیږون مغزد sulci, fissures او د basal cisterns په داخل کې ددماغي – نخاعي مایع cerebrospinal fluid(CSF) لخوا احاطه شوی دی.

CSF Spaces in the Newborn		
SCW	(Sinocortical width)	< 3 mm
CCW	(Craniocortical width)	< 4 mm
IHW	(Interhemispheric width)	< 6 mm
LVW	(Lateral ventricle width, anterior horn)	< 13 mm
3rd VW	(Width of third ventricle)	< 10 mm

په نوي زیږون کې ددماغي – نخاعي مایع cerebrospinal fluid(CSF) فضاګانې په واحدملی مترښوول شوې دي

د امیدوارۍ التراساؤنډ کله جنسیت ټاکي؟

ستاسو د ماشوم جنسیت په التراساؤنډ کې د 18 څخه تر 20 اونیو پورې نه لیدل کیږي. ډاډ ترلاسه کړئ چې د امیندوارۍ پاملرنې چمتو کونکي ته ووایاست چې ایا تاسو غواړئ د التراساؤنډ دمخه د خپل ماشوم جنسیت وپیژنئ.

دستنې په مرسته لارښود پروسیجر التراساؤنډ

اوسمهال دډیریو ناروغیودعلاج په موخه دیوډول نوي تخنیك څخه ګټه پورته کیږي چې دستنې لارښودپروسیجرالتراساونډپه نوم یادیږي . په نوموړې کړنلاره کې دبدن اړونده ناروغې برخې ته دالتراساونډپه کارولوسره دپوستکي له لارې یوه پیچکاری ورننوځي اودلارې مسیریې دالتراساونډپه تصویرکې تعقیب کیږي . دبیلګې په توګه په ۱۳۶: شکل کې ښوول شوې ده

چې دسرطان په ناروغۍ اخته نسجونوته ددرمل څخه ډکه پیچکاری ورننوځي اوهلته درمل انجیکشن inject کوي . په پایله کې دسرطان ټولې حجرې دمینځه ځي .

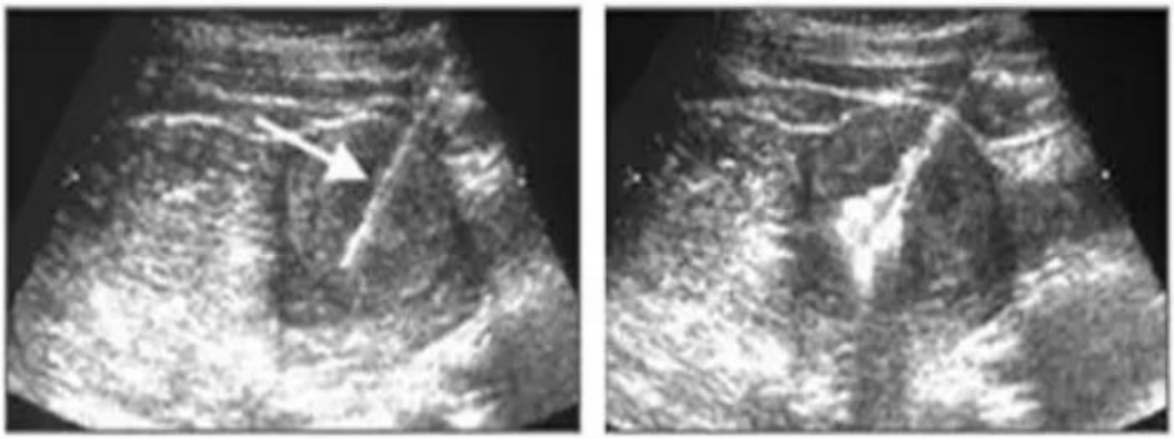

۱۳۶ : په کینې خواشکل کې دالتراساونډ په کارولوسره په بدن کې دسرطان په ناروغۍ اخته برخه تشخیص شوې ده . نوموړې برخې ته دالتراساونډعکس په مرسته ددرمل څخه ډکه پیچکاری ورننوځي . په ښي خواعکس کې ښوول شوې ده چې دپیچکاری څخه درمل دسرطان ناروغۍ نسجونوته انجکشن injectکیږی . په همدې استانه طریقه سره دسرطان نسجونه دمینځه وړل کیږي .

اخځونه
(References)

1. Hofer,M „Ultrasound Teaching Manual"; 2. Aufl. 2005; ISBN-10: 3131110422; ISBN-13: 9783131110428; Georg Thieme Verlag Stuttgart
2. Morneburg,H:"Bildgebende Systeme für die medizinische Diagnostik" Siemens 1995; MCD Verlag
3. Laubenberger, T.:"Technik der medizinischen Radiologie" 4.Auflage1986, Deutscher Ärzte Verlag Köln
4. Delorme,S.:"Sonographie" Thieme Verlag Stuttgart 2005
5. Manual of diagnostic ultrasound 1995, WHO , Genf
6. Palmer,P.E.S.:"Einführung in die Sonographie", Hans Haber Verlag 1999
7. Dr. med. Abdulhamid Bahij "Medical dictionary English-Pashto", published by: Danish Publishing Association 2006, peshawar
8. Lorenz,A.,Delorme, S."Physicalische und technische Grundlagen der B-Bild Sonographie", Radiologe 1999; 39(624-642) ,Springer Verlag 1999
9. Hans-Dieter Bundschu ,"Abdominelle Ultraschalldiagnostik in der praxis, Hippokrates Verlag Stuttgart
10. http://www.brooksidepress.org/Products/OBGYN_101/MyDocuments4/Ultrasound/basic_ultrasound.htm
11. Ultrasound\Basic Physics of Nuclear Medicine-Sonography & Nuclear Medicine - Wikibooks, collection of open-content textbooks.htm
12. http://folk.ntnu.no/stoylen/strainrate/Ultrasound/
13. Pschyrembel,: "Klinisches Wörterbuch", 260 Auflage 2002; Walter de Gruyter Verlag
14. http://www.cis.rit.edu/research/ultrasound/ultraintro.htm

15. http://www.physics.ucok.edu/~mbingabr/BiomedicalImaging/ENGR4223_Ch1.ppt
16. http://folk.ntnu.no/stoylen/strainrate/Ultrasound/
17. http://medbio.utoronto.ca/student/MBP1008/2005-06/Module%202_Burns_Ultrasound.pdf
18. http://www.sonographiebilder.de/html/start.php
Dr. Joachim Guntau ;II. Medizinische Abteilung
Albertinen-Krankenhau
19. Prof,Dr.Najeebullah Khalili; Ultrasound; www.ecampus-afghanistan.org 2015
20. Dr.M.Nawab kamal , Diagnostic Ultrasound; www.ecampus-afghanistan.org 2011

ملونه

With permission :
Matthias Hofer, M.D. Ultrasound Teaching Manual , 2nd English edition, Thieme publishers, stuttgart,new york 2013]

Standard Planes with Corresponding Position of the Transducer and Diagrams

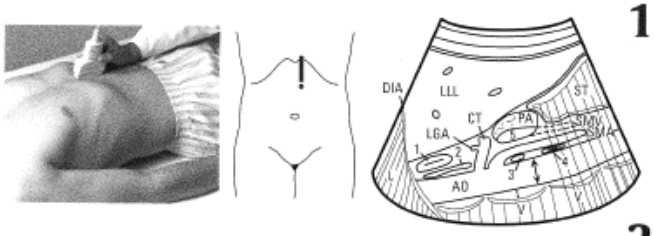

1. Sagittal upper abdomen, left paramedian plane (AO)
Visualized organs and vessels:
Lung (L), left lobe of liver (LLL), stomach (ST), pancreas (PA), aorta (AO), celiac trunk (CT), left gastric artery (LGA), superior mesenteric artery and vein (SMA, SMV), vertebra (V), diaphragm (DIA), five hypoechoic "eggs": esophagus (1), crus of diaphragm (2), left renal vein (3), duodenum (4), confluence of the portal vein (5)

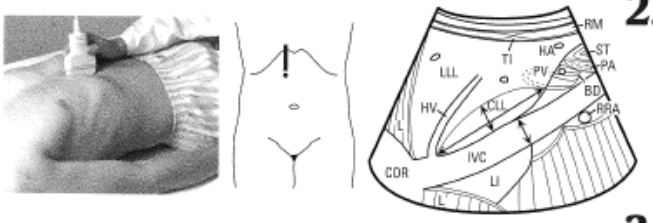

2. Sagittal upper abdomen, right paramedian plane (IVC)
Visualized organs and vessels:
Rectus abdominis muscle (RM), Left lobe of liver (LLL), tendinous intersection (TI), caudate lobe (CLL), stomach (ST), pancreas (PA), diaphragm, vertebra, right renal artery (RRA), inferior vena cava (IVC), hepatic vein (HV), bifurcation of portal vein (PV), hepatic artery (HA), bile duct (BD), heart (COR)

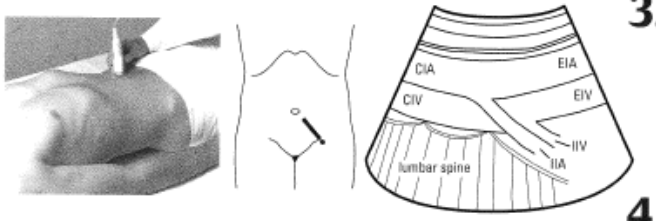

3. Oblique lower abdomen, para-iliac plane
Visualized organs and vessels:
Small bowel, colon, psoas major muscle, bladder, lumbar spine, promontory. Iliac vessels: common iliac artery (CIA), external iliac artery (EIA), internal iliac artery (IIA), common iliac vein (CIV), external iliac vein (EIV), internal iliac vein (IIV)

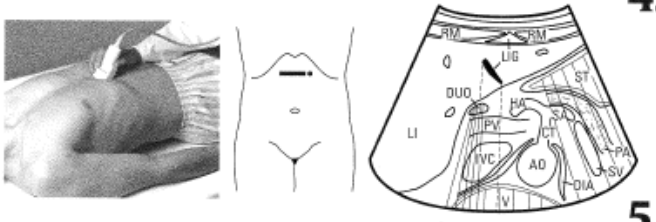

4. Transverse epigastric upper abdomen (celiac trunk)
Visualized organs and vessels:
Rectus abdominis muscle (RM), teres and falciform ligament (LIG), liver (LI), stomach (ST), duodenum (DUO), pancreas (PA), celiac trunk (CT), hepatic artery (HA), splenic artery (SA), splenic vein (SV), portal vein (PV), inferior vena cava (IVC), aorta (AO), diaphragm (DIA), vertebra (V)

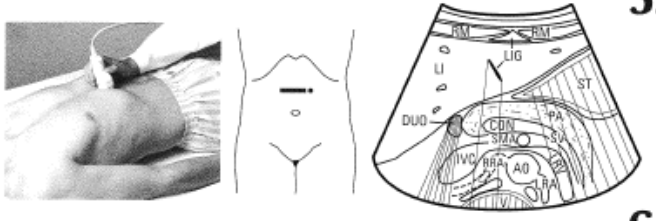

5. Transverse upper abdomen (left renal vein crossing)
Visualized organs and vessels:
Rectus abdominis muscle (RM), teres and falciform ligament (LIG), liver (LI), stomach (ST), duodenum (DUO), pancreas (PA), splenic vein (SV), confluence of the portal vein (CON), superior mesenteric artery (SMA), left renal vein (LRV), inferior vena cava (IVC), aorta (AO), diaphragm (DIA), vertebra (V), left renal artery (LRA)

6. Oblique right upper abdomen (porta hepatis)
Visualized organs and vessels:
Rectus abdominis muscle (RM), teres and falciform ligament (LIG), liver (LI), stomach (ST), duodenum (DUO), pancreas (PA), hepatic artery (HA), bile duct (BD), portal vein (PV), splenic vein (SV), inferior vena cava (IVC), right renal artery (RRA), aorta (AO), diaphragm (DIA), vertebra (V), left renal vein (LRV)

Standard Planes with Corresponding Position of the Transducer and Diagrams

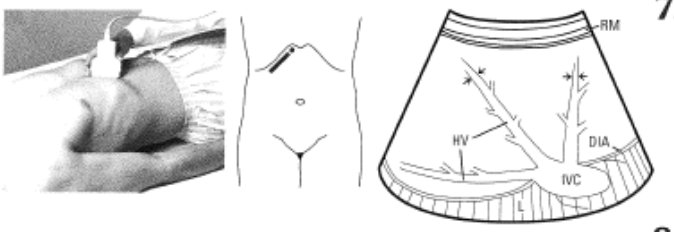

7. Right oblique subcostal plane (hepatic veins)

Visualized organs and vessels:
Rectus abdominis muscle (RM) and oblique muscles, liver, diaphragm (DIA), lung (L), hepatic veins (HV), inferior vena cava (IVC), heart

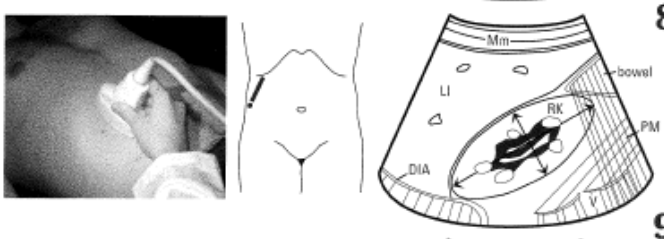

8. Longitudinal transhepatic plane showing right kidney

Visualized organs and vessels:
Oblique / rectus muscles (Mm), liver (LI), diaphragm (DIA), right kidney (RK) and adrenal gland, psoas major muscle (PM), colon, small bowel, lumbar spine (V)

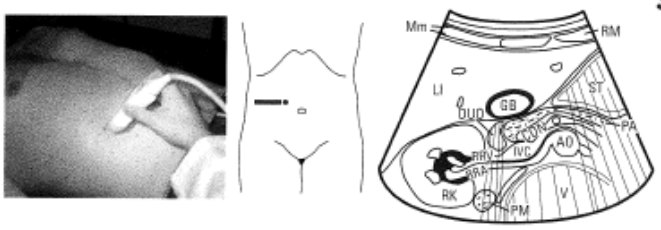

9. Transverse plane showing right kidney and IVC

Visualized organs and vessels:
Oblique muscles (Mm), rectus muscle (RM), liver (LI), diaphragm, right kidney (RK), psoas major muscle (PM), duodenum (DUO), lumbar spine (V), pancreas (PA), stomach (ST), gallbladder (GB), right renal artery (RRA), right renal vein (RRV), rectus abdominis muscle (RM), aorta (AO), inferior vena cava (IVC), confluence of the portal vein (CON)

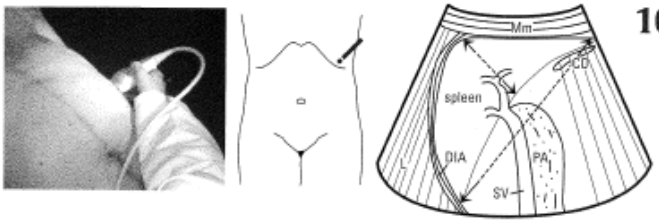

10. High plane of the left flank (spleen)

Visualized organs and vessels:
Intercostal muscles (Mm), lung (L), diaphragm (DIA), spleen, tail of pancreas (PA), colon (CO), small bowel, splenic vein (SV)

Caution:
Top edge of image = lateral
Bottom edge of image = medial

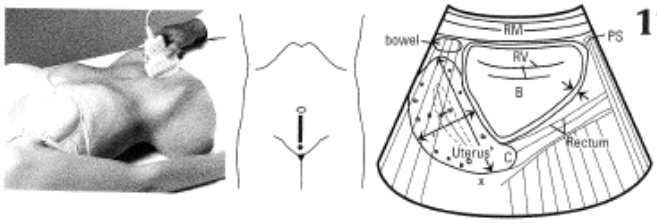

11. Median sagittal suprapubic plane (bladder and uterus)

Visualized organs and vessels:
Rectus abdominis muscle (RM), linea alba, small bowel, bladder (B), rectum, uterus or prostate, seminal vesicles, pubic symphysis (PS), pouch of Douglas (x), vagina (V), cervix (C), reverberation artifacts (RV)

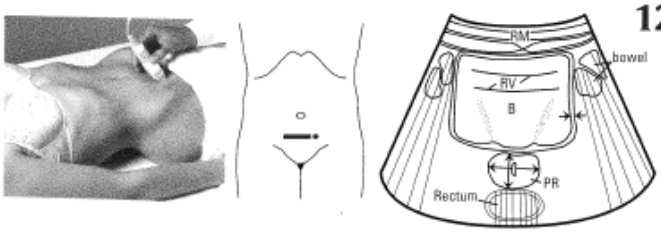

12. Transverse suprapubic plane (bladder and prostate gland)

Visualized organs and vessels:
Rectus abdominis muscle (RM), linea alba, small bowel, bladder (B), rectum, uterus, ovaries or prostate (PR), seminal vesicles, reverberation artifacts (RV)

With permission :
Matthias Hofer, M.D. Ultrasound Teaching Manual , 2nd English edition, Thieme publishers, stuttgart,new york 2013]

5 **Primer of Ultrasound Findings**

When communicating with experienced colleagues, novices are occasionally confused about which terms to use to describe findings clearly and concisely. This brief review is intended as a guide to until you have become more familiar with the common terms.

A General Description of the Sonographic Morphology of a Finding

Imaging plane?	Name the imaging plane (see front cover flap). Is the lesion visualized in the longitudinal or transverse plane?
Where?	Location, side, position within an organ or relative to other organs and vessels, i.e., central, hilar or peripheral, subcapsular, adherent to the wall.
Number?	Lesions may be focal or unifocal, multifocal, multiple, or diffusely distributed.
How large?	Specify in mm or cm. Important for follow-up examinations: Estimate progression or regression, such as can occur under therapy.
Shape?	Round, oval, spherical or stellate, wedge-shaped, geographic, irregular, thickened.
Demarcation?	Sharp (more likely benign) or ill-defined (= evidence of infiltration, as in inflammation or malignancy).
Echogenicity?	Anechoic (= homogeneous fluid), hypoechoic, or hyperechoic (possibly relative to surroundings).
Echo texture?	Homogeneous or inhomogeneous, finely granular or coarse, septated. Recently introduced categories also include elastic deformation (using special scanning technique).
Acoustic phenomena?	Acoustic shadow; edge shadow; total reflection; acoustic enhancement; section thickness, mirror image, side lobe, reverberation artifacts.
Expansion?	Displacement or infiltration of adjacent structures or vessels. Caution: mass effects can also occur with benign cysts and are therefore not necessarily a sign of malignancy.

B Useful Terms (in alphabetical order) (➪ application, possible meaning)

Ampullary Developmental variant of the renal pelvis (➪ can mimic obstruction)

Anechoic Black (➪ homogeneous fluids: blood, urine, bile, cyst contents, pericardial or pleural effusion)

Artifacts Illusory Visual findings lacking physical correlates

Capsule line Thin hyperechoic line created by the margin of an organ (➪ absent in cirrhosis of the liver)

Comet tail Artifact deep to pulmonary air or bowel gas

Concentric At a pericentral location in a vessel (➪ thrombus or calcification)

Delayed rupture Can occur in the spleen with late hemorrhage after trauma

Density Term is occasionally used incorrectly. The echogenicity of a tissue on an ultrasound image has little to do with its physical density

Depth compensation Adjustment of gain to sound penetration depth

Diffuse Distribution pattern, as in increased echogenicity

Dissection Complication (➪ aortic aneurysm)

Double barrel shotgun sign Immediate adjacency of two anechoic ductal structures in the hepatic parenchyma (➪ dilation of intrahepatic ducts parallel to portal venous branches)

Eccentric Adherent to the wall (➪ location of thrombus in blood vessels)

Echogenicity "Brightness" of the pixels (increases with the number of impedance mismatches)

Ectasia Dilation of the lumen of the abdominal aorta > 2.5–3.0 cm

Edge shadows Acoustic phenomenon occurring deep to the edge of the gallbladder and cysts

Fluke of a whale Typical appearance of the celiac trunk in the transverse plane

FNH Focal nodular hyperplasia of the liver

Focal Circumscribed lesion (focus)

With permission :
Matthias Hofer, M.D. Ultrasound Teaching Manual , 2nd English edition, Thieme publishers, stuttgart,new york 2013]

Primer of Ultrasound Findings

Focal zone Part of the image with the highest vertical resolution
Forced inspiration Respiratory maneuver (⇨ vena cava collapse test)
Gain Amplification of received echoes when generating image
Halo Hypoechoic rim of a lesion (⇨ typical of hepatic metastases)
Haustration Convex pouching (typical of colon)
Hilum fat sign Benignity criterion for lymph nodes
Hyperechoic Bright (⇨ as in fatty degeneration of parenchymal organs)
Hypoechoic Dark, few echoes (⇨ muscle, subcutaneous fat, parenchyma)
Ill-defined Demarcation (⇨ criterion of infiltration in malignancy and inflammation)
Impedance mismatch Interface between tissue layers with differing velocity of sound propagation that produces echoes
Infiltration Spread into adjacent structures (⇨ malignancy criterion)
Inhomogeneous Irregular pattern of distribution of echogenicity
Iris sign Typical progression of enhancement in a liver hemangioma on spiral CT
Jet sign Inflow from the ureter into the bladder on color coded Doppler studies (⇨ intrastenotic and poststenotic acceleration of flow)
Kinking Tortuous, angular course (⇨ aortic aneurysm)
L/T ratio Longitudinal diameter divided by transverse diameter (⇨ malignancy status of lymph node)
Liquefaction Usually anechoic (⇨ as in the center of abscesses, metastases)
LN Lymph node
Lobe of sound beam The acoustic wave front has a finite thickness (⇨ section thickness artifact)
Multifocal Having several foci in a single organ
Narrowing of renal parenchyma (⇨ Typical finding in renal degeneration)
Necrosis Hypoechoic, usually central area of liquefaction (⇨ abscess or metastasis)
Nodular Multifocal distribution pattern of lesions
Nutcracker Compression of the left renal vein by the aorta and superior mesenteric artery
Oscillating peristalsis Back and forth motion of bowel contents
Pennate Exhibiting parallel stripes (⇨ pattern typical of muscles such as the psoas major)
Perifocal Marginal zone around a lesion
Plaque Hyperechoic calcified zone in blood vessels
Polycyclic Knobbly or resembling cauliflower (⇨ structure of tumor in the stomach or bladder)
PP index Parenchyma to pelvis index (⇨ kidney findings)
Predilection Common location of a lesion or abnormality
Pruned tree Abrupt changes in caliber of the portal vein branches (⇨ cirrhosis of the liver)
Pseudocysts (⇨ Complication of pancreatitis)
Pulsation Simple (⇨ arteries such as aorta), double (⇨ veins such as inferior vena cava)
Rarefaction Decreased vascularity (⇨ cirrhosis of the liver)
Respecting Failure to invade vascular structures is inconsistent with infiltrative growth (⇨ benignity criterion)
Reverberation Repetitive echoes (artifact)
Section thickness artifact Apparently ill-defined border of an obliquely sectioned hollow organ (⇨ important to consider in differential diagnosis of gallbladder sludge or bladder sediment)
Septate, septated Anechoic hollow spaces are divided by hyperechoic lines (⇨ cysts, cystic ovarian tumors; ⇨ aortic dissection)
Sharp Demarcation (⇨ benignity criterion)
Side lobe artifact (⇨ Occurs in anechoic structures next to strong reflectors)
Sludge Hyperechoic sediment in the gallbladder
Spoke-wheel pattern Pattern of echogenicity (⇨ focal nodular hyperplasia of the liver, ⇨ septation in echinococcal cysts)
Starry sky Multiple hyperechoic focal lesions (⇨ in tuberculosis of the spleen)
Stenosis Narrowing of a vessel or hollow organ
Stent Tube implanted to maintain patency of vascular or ductal stenosis
String of pearls Configuration of the medullary pyramids along the border between the parenchyma and renal pelvis (⇨ pattern of dilation of the pancreatic duct in pancreatitis)
Target sign Concentric circles of alternating echogenicity (⇨ intussusception; differential diagnosis: bowel wall inflammation)
Thickening Variation in shape (⇨ margins of the liver in hepatic disorders)
Total reflection A black shadow occurs deep to bone and air
Trackball Control device on the ultrasound unit
Triangular Typical three-sided configuration (⇨ organ infarcts)
Vena cava collapse test Examination maneuver using forced inspiration (⇨ in suspected right heart failure)
Wall thickness Diagnostic criterion (⇨ hollow organs, vascular structures)
Wedge-shaped Pattern of increased parenchymal echogenicity (⇨ typical pattern in infarct)

With permission :
Matthias Hofer, M.D. Ultrasound Teaching Manual , 2nd English edition, Thieme publishers, stuttgart,new york 2013]

Checklist for Right Heart Failure

- Dilated IVC > 20 mm, for young athletes > 25 mm
- Dilated hepatic veins > 6 mm (in the hepatic periphery)
- Absent collapse of the cava with forced inspiration
- Possible pleural effusion, often initially on the right

Checklist for Aortic Aneurysm

Suprarenal aorta:	< 25 mm
Ectatic aorta:	25–30 mm
Aneurysm:	> 30 mm

Signs of increased risk of rupture:

- Progressing dilation
- Diameter > 60 mm
- Diverticular dilation
- Dissection
- Eccentric true lumen

Checklist for Portal Hypertension

- Detection of portocaval collaterals at the porta hepatis
- Portal vein - diameter at the porta hepatis ≥ 15 mm
- Dilated splenic vein > 12 mm
- Splenomegaly
- Ascites
- Recanalized umbilical vein (Cruveilhier–Baumgarten syndrome)
- Esophageal varices (hemorrhage)

Normal Values of Abdominal Sonography in Adults

Appendix

Transverse diameter	≤ 0.6 cm
Wall thickness	≤ 0.2 cm

Bile ducts

Common hepatic duct	< 0.6 cm
Post-cholecystectomy	< 0.9 cm
Intrahepatic ducts	< 0.4 cm

Gallbladder

Wall thickness	
Preprandial	< 0.4 cm
Postprandial	< 0.7 cm
Maximal size	< 11.0 x 4.0 cm

Gynecology

Uterus (nullipara)	
Length	5.0–8.0 cm
Width	1.5–3.0 cm
Endometrium (both layers)	
(premenopausal)	< 1.5 cm
(postmenopausal)	< 0.6 cm
IUD-fundus distance (if more: displacement)	< 2.0 cm
IUD–endometrium distance (see p. 78)	< 0.5 cm

Kidney

Longitudinal diameter	10.0–12.0 cm
Transverse diameter	4.0– 6.0 cm
Respiratory mobility	3.0– 7.0 cm
Cortical width	1.3– 2.5 cm

Parenchyma–pelvis (PP) index	
(under age 30 years)	> 1.6 : 1
(31 to 60years)	1.2–1.6 : 1
(above age 60 years)	1.1 : 1

Liver

Sagittal length in right MCL	< 13.0–15.0 cm
Marginal angle	< 30° (left-lateral)
	< 45° (caudal right hepatic lobe)

Lymph nodes

T/L ratio	> 2.0
(spherical, suspicious)	~ 1.0

Ovary

Volume:	
Premenopausal	5.5–10.0 cm³
Postmenopausal	2.5– 3.5 cm³

Pancreas

Maximal diameter	
(head)	< 3.0 cm
(body)	< 2.0 cm
(tail)	< 2.5 cm
(pancreatic duct)	< 0.2 cm

Prostate gland

Maximal size	
(transverse)	< 5.0 cm
(sagittal and craniocaudal)	< 3.0 cm

Spleen

Size (between upper and lower poles)	< 11.0 cm
Width	< 4.0 cm
suspicious for lymphoma	> 6.0 cm

Superior Mesenteric Artery

< 0.5 cm

Urinary Bladder

Wall thickness	
(filled)	< 0.4 cm
(empty)	< 0.8 cm
Postvoid residual	< 50 mL
Volume (women)	< 550 mL
(men)	< 750 mL

With permission :
Matthias Hofer, M.D. Ultrasound Teaching Manual , 2nd English edition, Thieme publishers, stuttgart,new york 2013]

Normal Values of Abdominal Sonography in Adults

Appendix
Transverse diameter ≤ 0.6 cm
Wall thickness ≤ 0.2 cm

Bile ducts
Common hepatic duct < 0.6 cm
Post-cholecystectomy < 0.9 cm
Intrahepatic ducts < 0.4 cm

Gallbladder
Wall thickness
Preprandial < 0.4 cm
Postprandial < 0.7 cm
Maximal size < 11.0 x 4.0 cm

Gynecology
Uterus (nullipara)
Length 5.0–8.0 cm
Width 1.5–3.0 cm
Endometrium (both layers)
(premenopausal) < 1.5 cm
(postmenopausal) < 0.6 cm
IUD-fundus distance < 2.0 cm
(if more: displacement)
IUD–endometrium distance < 0.5 cm
(see p. 78)

Kidney
Longitudinal diameter 10.0–12.0 cm
Transverse diameter 4.0– 6.0 cm
Respiratory mobility 3.0– 7.0 cm
Cortical width 1.3– 2.5 cm

Parenchyma–pelvis (PP) index
(under age 30 years) > 1.6 : 1
(31 to 60years) 1.2–1.6 : 1
(above age 60 years) 1.1 : 1

Liver
Sagittal length < 13.0–15.0 cm
in right MCL
Marginal angle < 30° (left-lateral)
< 45° (caudal right hepatic lobe)

Lymph nodes
T / L ratio > 2.0
(spherical, suspicious) ~ 1.0

Ovary
Volume:
Premenopausal 5.5–10.0 cm³
Postmenopausal 2.5– 3.5 cm³

Pancreas
Maximal diameter
(head) < 3.0 cm
(body) < 2.0 cm
(tail) < 2.5 cm
(pancreatic duct) < 0.2 cm

Prostate gland
Maximal size
(transverse) < 5.0 cm
(sagittal and craniocaudal) < 3.0 cm

Spleen
Size < 11.0 cm
(between upper and lower poles)
Width < 4.0 cm
suspicious for lymphoma > 6.0 cm

Superior Mesenteric Artery
< 0.5 cm

Urinary Bladder
Wall thickness
(filled) < 0.4 cm
(empty) < 0.8 cm
Postvoid residual < 50 mL
Volume (women) < 550 mL
(men) < 750 mL

Checklist for Right Heart Failure

- Dilated IVC > 20 mm, for young athletes > 25 mm
- Dilated hepatic veins > 6 mm (in the hepatic periphery)
- Absent collapse of the cava with forced inspiration
- Possible pleural effusion, often initially on the right

Checklist for Aortic Aneurysm

Suprarenal aorta: < 25 mm
Ectatic aorta: 25–30 mm
Aneurysm: > 30 mm
Signs of increased risk of rupture:
- Progressing dilation
- Diameter > 60 mm
- Diverticular dilation
- Dissection
- Eccentric true lumen

Checklist for Portal Hypertension

- Detection of portocaval collaterals at the porta hepatis
- Portal vein - diameter at the porta hepatis ≥ 15 mm
- Dilated splenic vein > 12 mm
- Splenomegaly
- Ascites
- Recanalized umbilical vein (Cruveilhier–Baumgarten syndrome)
- Esophageal varices (hemorrhage)

Normal Values in Prenatal Sonography

Head circumference

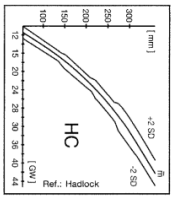

Week			
12	5.	50.	95.
14	63	76	90
16	90	104	118
18	117	131	146
20	142	157	172
22	167	182	197
24	190	205	222
26	212	228	245
28	233	249	266
30	253	269	287
32	271	288	306
34	288	305	323
36	303	321	340
38	318	336	355
40	331	349	368
	343	361	381

(percentiles in [mm]; Ref.: Merz)

Risk of fetal trisomy

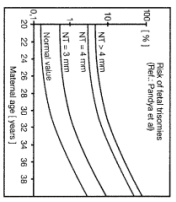

(Valid from 10th to 14th week of gestation and, respectively, 38 to 84 mm CRL)

(NT = nuchal translucency)

Excerpt from:
Hofer, Matthias
Ultrasound Teaching Manual
ISBN 9783131110435
eISBN 9783131734433
Thieme

Intracranial ventricle width

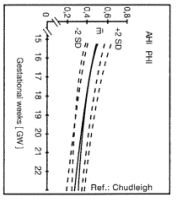

Test for hydrocephalus:
Normal value
(> 20th week): AHI >0.5

AHI =
Maximum diameter of anterior horn divided by the width of the ipsilateral hemisphere

PHI =
Maximum diameter of the posterior horn divided by the width of the ipsilateral hemisphere

Normal Values in Prenatal Sonography

Chorionic cavity diameter

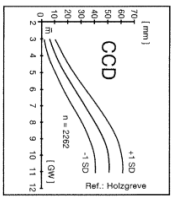

Week	CCD	Week	CCD	Week	CCD
4+4	0.5	4+5	1.8	4+6	3.2
5.	4.5	7.	21.7	9.	36.6
5+1	5.8	7+1	22.9	9+1	37.6
5+2	7.1	7+2	24.0	9+2	38.5
5+3	8.4	7+3	25.1	9+3	39.5
5+4	9.7	7+4	26.2	9+4	40.4
5+5	10.9	7+5	27.3	9+5	41.3
5+6	12.2	7+6	28.4	9+6	42.2
6.	13.4	8.	29.5	10.	43.1
6+1	14.6	8+1	30.5	10+1	44.0
6+2	15.9	8+2	31.6	10+2	44.9
6+3	17.1	8+3	32.6	10+3	45.7
6+4	18.3	8+4	33.6	10+4	46.6
6+5	19.4	8+5	34.6	10+5	47.4
6+6	20.6	8+6	35.6	10+6	48.2

(Mean values in mm; ref.: Kempen)

Yolk Sac Diameter

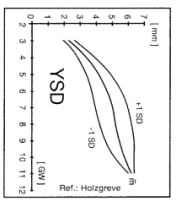

Excerpt from:
Hofer, Matthias
Ultrasound Teaching Manual
ISBN 9783131110435
eISBN 9783131734433
Thieme

Crown–rump length

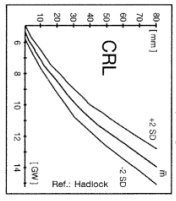

Week	CRL	Week	CRL	Week	CRL
6.	3.0	8.	16.7	10.	33.3
6+1	3.8	8+1	17.8	10+1	34.6
6+2	4.7	8+2	18.9	10+2	35.9
6+3	5.7	8+3	20.0	10+3	37.2
6+4	6.6	8+4	21.1	10+4	38.5
6+5	7.5	8+5	22.3	10+5	39.5
6+6	8.5	8+6	23.5	10+6	41.3
7.	9.5	9.	24.6	11.	42.6
7+1	10.5	9+1	25.8	11+1	44.0
7+2	11.5	9+2	27.0	11+2	45.4
7+3	12.5	9+3	28.3	11+3	46.9
7+4	13.5	9+4	29.5	11+4	48.3
7+5	14.6	9+5	30.7	11+5	49.8
7+6	15.6	9+6	32.0	11+6	51.2

(Mean values in mm; ref.: Kempen)

With permission :
Matthias Hofer, M.D. Ultrasound Teaching Manual , 2nd English edition, Thieme publishers, stuttgart,new york 2013]

Normal Values of Abdominal Sonography in Pediatrics

(See reverse for adult values)

For liver and spleen, the median (m) + 2 SD [cm] is listed in relation to the body size, with the measurements taken in the right or, respectively, left anterior axillary line (thus, for the liver not in the midclavicular line as in adults). The renal length is the length in [cm] in usual percentiles.

Body size	Spleen			Kidney			Liver		
[cm]	m̄−2SD	m̄	m̄+2SD	m̄−2SD	m̄	m̄+2SD	m̄−2SD	m̄	m̄+2SD
Newborns	2.90	4.07	5.24	3.40	4.16	4.92	3.47	5.53	7.59
< 55	2.13	2.91	3.69	3.00	4.35	5.70	3.40	5.50	7.60
55 – 70	2.44	3.46	4.48	3.60	5.00	6.40	4.53	6.59	8.65
71 – 85	2.23	3.71	5.19	4.50	5.90	7.30	5.48	7.20	8.92
86 – 100	2.61	4.69	6.77	5.30	6.60	7.90	5.98	7.68	9.38
101 – 110	3.02	4.88	6.74	5.85	7.10	8.35	6.76	8.74	10.72
111 – 120	3.38	5.26	7.14	6.35	7.65	8.95	6.59	8.71	10.83
121 – 130	3.37	5.31	7.25	6.90	8.20	9.50	7.38	9.40	11.42
131 – 140	4.10	5.96	7.82	7.40	8.70	10.00	8.63	9.99	11.35
141 – 150	4.61	5.81	7.01	7.90	9.25	10.60	8.48	10.42	12.36
> 150	4.36	6.18	8.00	8.60	9.95	11.30	9.48	11.36	13.24

(Ref.: Dinkel E et al: Kidney size in childhood, Pediatr Radiol (15): 38-43 und Weitzel D: Sonographische Organometrie im Kindesalter, Mainz)

Normal Thyroid Volume [mL]

Age	Females		Males	
Newborns	< 2.3	(1.5)	< 3.5	(2.0)
1 – 4 years	< 4.7	(3.0)	< 3.8	(2.9)
5 – 10 years	< 6.5	(5.0)	< 6.0	(5.4)
11 – 12 years	< 14.6	(14.1)	< 13.9	(13.2)
Adults	< 18.0		< 25.0	

Both lobes (without isthmus) measured together with the volume formula (0.5 x A x B x C). The blue numbers in parentheses are the normal values of children in Europe that do not live in an iodine deficiency area; the black numbers apply to iodine deficiency.

Normal Values for CSF Spaces in Newborns

SCW	(sinocortical width)	< 3 mm
CCW	(craniocortical width)	< 4 mm
IHF	(interhemispheric fissure)	< 6 mm
LVW	(width of lat. ventricle, ant. horn)	< 13 mm
3rd VW	(width of the 3rd ventricle)	< 10 mm

(Ref.: Libicher M, Tröger J: US Measurement of the Subarachnoid Space in Infants: Normal Values. Radiology 184 (1992): 749–775

Excerpt from:
Hofer, Matthias
Ultrasound Teaching Manual
ISBN 9783131110435
eISBN 9783131734433
Thieme

Excerpt from:
Hofer, Matthias
Ultrasound Teaching Manual
ISBN 9783131110435
eISBN 9783131734433
Thieme

Checklist of Cyst Criteria

- Spherical shape
- Anechoic content
- Sharp demarcation
- Distal acoustic enhancement
- Edge shadows
- Accentuated entrance and exit echo

Checklist of Cirrhosis Criteria

- Absent thin, hyperechoic capsule
- Peripheral vascular rarefaction
- Widened angle formed by the hepatic veins > 45°
- Abrupt caliber changes of the portal vein
- Possible enhanced "embankment" of the portal vein
- Regenerating nodules with vascular displacement

Additional Late-Stage Findings

- Rounded organ shape (obtuse marginal angles)
- Shrunken liver
- Signs of portal hypertension

Normal Values of Prenatal Sonography

Renal length

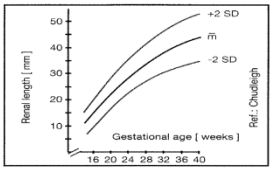

(Ref.: Chudleigh P, Pearce JM: Obstetric Ultrasound. Churchill Livingstone, Edinburgh 1992)

Estimated fetal weight (EFW)

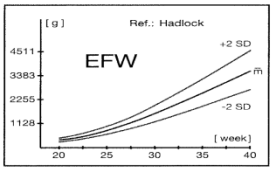

(Ref.: Hadlock FB et al: Sonographic estimation of fetal weight. Radiology 150 (1984): 535–540)

Log FW = 1.36 + 0.05 AC + 0.18 FL – 0.0037 (AC x FL)

FW = Fetal weight
AC = Abdominal circumference
FL = Femur length

Developmental Dysplasia of the Hip in Newborns and Infants

Classification of Infant Hips according to Graf	Alpha	Beta	Femoral head
I (normal)	> 60 °	< 55 °	centered
II a+	56 – 59 °	55 – 70 °	centered
II a-	50 – 55 °	55 – 70 °	centered
II g	44 – 49 °	55 – 77 °	centered
II d	44 – 49 °	> 77 °	centered
III (eccentric)	< 44 °	> 77 °	eccentric
IV (dislocated)	< 44 °	undetermined	dislocated

Normal Values of Prenatal Sonography: Second and Third Trimesters

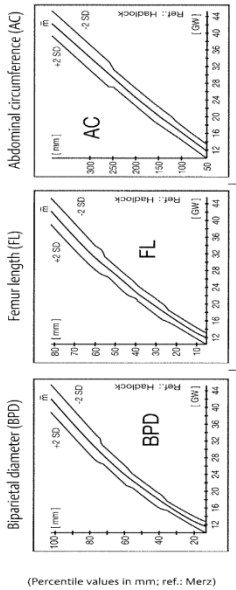

(Percentile values in mm; ref.: Merz)

Week	5.	50.	95.	5.	50.	95.	5.	50.	95.
12	15	20	24	5	9	13	40	58	76
14	23	28	32	11	15	19	60	79	98
16	30	35	40	17	21	25	79	99	119
18	38	43	48	22	27	31	99	120	141
20	45	50	55	28	32	37	118	140	162
22	51	56	61	34	38	42	138	161	184
24	57	63	68	39	43	48	158	182	205
26	63	69	74	44	49	53	177	202	227
28	69	74	80	49	53	58	197	223	248
30	74	79	85	53	58	63	217	243	270
32	78	84	90	58	63	68	237	264	291
34	82	89	95	62	67	72	256	284	312
36	86	93	99	66	71	76	276	305	334
38	90	96	103	69	75	80	296	325	355
40	93	99	106	73	78	84	316	346	376

With permission :
Matthias Hofer, M.D. Ultrasound Teaching Manual , 2nd English edition, Thieme publishers, stuttgart,new york 2013]

Table of Normal Values in Adults

You will find normal prenatal values after flipping this page out and normal pediatric values on pages 53, 74, 95, and 103, as well as on the pocket-sized reference cards included. The normal values listed here are subject to intra-individual and interindividual variation and should only be considered as guideline values for adults in a Caucasian population.

These reference values are mean values taken from the literature and apply only to measurements obtained in the standard planes discussed previously. Vascular diameters are specified as the inner diameter of the vascular lumen excluding the width.

Abdominal aorta Diameter:	< 2.5 cm (suprarenal) < 2.0 cm (infrarenal) 2.5–3.0 cm = ectasia > 3.0 cm = aneurysm	
Adrenal gland	Maximal crural thickness	< 1.0 cm
Angle between aorta and SMA		< 30 °
Aortovertebral distance		< 0.5 cm
Appendix	Transverse diameter: Wall thickness:	≤ 6 mm ≤ 2 mm
Bile ducts	Common bile duct: < 0.6 cm < 0.9 cm post-cholecystectomy Intrahepatic bile ducts: < 0.4 cm	
Bladder	Wall thickness: < 0.4 cm (bladder full) < 0.8 cm (bladder empty) Post-void residual volume: < 50 mL Volume: < 550 mL (women) < 750 mL (men)	
Gallbladder	Wall thickness: < 0.4 cm preprandial < 0.7 cm postprandial Maximal size of the GB: < 11.0 x 4.0 cm (longitudinal x transverse)	
Gynecology	Uterus (nullipara): 5.0–8.0 cm length 1.5–3.0 cm width Endometrium (thickness x 2): < 1.5 cm (premenopausal) < 0.6 cm (postmenopausal) IUD-fundus distance: < 2.0 cm (if more: displacement) IUD–endometrium distance: < 0.5 cm (see page 78)	
Hepatic veins	Diameter: ≤ 0.6 cm (distal, peripheral segments) ≥ 0.7 cm → suspicious for right heart failure	
Inferior vena cava	Diameter: < 2.0 cm (< 2.5 cm in young athletes) < 1/3 of baseline diameter on forced expiration	
Kidney	Maximal size, respiratory mobility: 10.0–12.0 cm longitudinal diameter 4.0–6.0 cm transverse diameter 3.0–7.0 cm respiratory mobility 1.3–2.5 cm cortical width	
	Parenchyma-pelvis index (PPI): > 1.6 : 1 (under 30 years) 1.2–1.6 : 1 (31 to 60 years) 1.1 : 1 (above 60 years)	
Liver	Sagittal size in right MCL: < 13 to 15 cm Marginal angle: < 30 ° (left lobe, lateral) < 45 ° (right lobe, caudal)	
Lymph nodes	L / T ratio: > 2.0 (1.0 = spherical, suspicious) Hilar fat sign (Benignity criterion)	
Ovary	Volume: 5.5–10.0 cm³ each ovary premenstrual 2.5–3.5 cm³ each ovary postmenstrual Yolk sac: 0.3 to 0.5 cm Fetal cervical subcutaneous thickness (10th–14th week): < 0.3 cm (if more: nuchal fold thickening)	
Pancreas	Maximal diameter: < 3.0 cm (head) < 2.0 cm (body) < 2.5 cm (tail) < 0.2 cm (pancreatic duct)	
Portal vein	Diameter: < 1.3 cm normal 1.3–1.5 cm gray area > 1.5 cm → portal hypertension	
Prostate gland	Maximal size: < 5.0 cm (transverse) < 3.0 cm (sagittal and craniocaudal)	
Spleen	Size: < 11.0 cm (from upper to lower pole) < 4.0 cm (thickness > 6 cm → suspicious for lymphoma)	
Splenic vein	Diameter: < 1.0 cm normal (> 1.2 cm → portal hypertension)	
Superior mesenteric artery diameter		< 0.5 cm
Thyroid gland	Maximal size: 4.0–7.0 cm (craniocaudal) 1.0–3.0 cm (transverse) 1.0–2.5 cm (sagittal) Volumes (both lobes combined): < 18 mL (women) < 25 mL (men)	
Volume formula	0.5 x A x B x C (simplified)	

With permission :
Matthias Hofer, M.D. Ultrasound Teaching Manual , 2nd English edition, Thieme publishers, stuttgart,new york 2013]

Legend for the Diagrams

1 Skin
2 Subcutaneous fat
3 Abdominal rectus muscle
4 Abdominal oblique muscle
5 Connective tissue, fascia, septa
6 Linea alba
7 Ligamentum teres
8 Falciform ligament
9 Liver; caudate lobe (a)
10 Hepatic vein
11 Portal vein and its branches
12 Confluence of the portal vein (superior mesenteric vein and splenic vein)
13 Diaphragm
14 Gallbladder
15 Abdominal aorta
16 Inferior vena cava
17 Superior mesenteric artery
18 Hepatic artery
19 Splenic artery
20 Splenic vein
21 Common iliac artery; external (a), internal (b)
22 Common iliac vein; external (a), internal (b)
23 Superior mesenteric vein
24 Renal artery; right (a), left (b)
25 Renal vein; right (a), left (b)
26 Stomach (often filled with air)
27 Upper renal pole
28 Lower renal pole
29 Renal parenchyma
30 Medullary pyramids
31 Renal pelvis
32 Celiac trunk
33 Pancreas
34 Esophagus
35 Vertebral body
36 Intervertebral disk
37 Spleen
38 Bladder
39 Uterus
40 Uterine cervix
41 Vagina
42 Prostate gland
43 Colon, rectum (gas-filled)
44 Psoas major muscle
45 Acoustic shadowing (behind air, bone, and calcium)
46 Small bowel (duodenum, jejunum, ileum)
47 Lung (air = acoustic shadow)
48 Pubic bone
49 Stone, concretion, calcified plaque
50 Hematoma, solid and liquid components
51 Artifacts: Reverberation echoes (a) Section-thickness artifact (b) Side-lobe artifact (c)
52 Blood clot, thrombus
53 Fibrosis, partially calcified
54 Mass (tumor)
55 Lymph node, lymphoma
56 Metastases
57 Tumor degeneration (central necrosis)
58 Abscess, partially liquefied
59 Catheter, stent
60 Air in bile ducts
61 Hemangioma
62 Focal fatty sparing (liver)
63 Focal fatty infiltration (liver)
64 Fluid-filled hollow space (cyst)
65 Epithelial growth (polyp)
66 Bile duct, hepatic duct, and common bile duct
67 Thickened bile (sludge)
68 Free intra-abdominal fluid (ascites)
69 Free pleural fluid (pleural effusion)
70 Distal acoustic enhancement
71 Infarcted area
72 Angiomyolipoma (benign renal tumor)
73 Collection of lymphatic fluid (lymphocele)
74 Stomach and bowel wall
Mucosa (epithelium and tunica propria) (a)
Muscularis mucosa (b)
Submucosa (c)
Muscular layer (d)
Serosa (e)
75 Pancreatic duct
76 Foley catheter balloon
77 Bladder wall
78 Endometrium
79 Fluid in the pericardial sac (pericardial effusion)
80 Gallbladder wall
81 Thyroid gland
82 Carotid artery
83 Jugular vein
84 Trachea
85 Sternocleidomastoid muscle
86 Accessory spleen (DD; lymph node)
87 Urinary obstruction in the renal pelvis and caliceal system
88 Scalenus anterior and longus colli muscles
89 Sternohyoid muscle
90 Sternothyroid muscle
91 Ovary
92 Intrauterine device (IUD)
93 Follicle
94 Placenta
95 Embryo, fetus
96 Placental cord with umbilical vessels
97 Amniotic fluid
98 Testis
99 Epididymis
100 Scrotum (fibromuscular layers)
101 Chorionic cavity
102 Yolk sac
103 Lateral ventricle (CNS)
104 Choroid plexus
105 Cranium
106 Midline echo of the falx
107 Femur
108 Thigh
109 Rib
110 Cerebellum
111 Arm, hand
112 Pelvic bone
113 Spinal canal
114 Scapula
115 Ventricle
116 Atrium
117 Brachiocephalic trunk
118 Mitral valve
119 Aortic valve
120 Hernia sac
121 Finger, toe
122 Metacarpal, metatarsal bones
123 Subclavian artery
124 3rd ventricle (CNS)
125 4th ventricle (CNS)
126 Corpus callosum
127 Fornix
128 Cavum of the septum pellucidum
129 Thalamus
130 Cingulate gyrus
131 White matter (CNS)
132 Gray matter, cortex (CNS)
133 Sulci
134 Sylvian fissure
135 Anterior fontanelle
136 Superior sagittal sinus
137 Internal capsule
138 Caudate nucleus
139 Putamen and pallidum
140 Cerebrospinal fluid (CSF)
141 Spinal cord
142 Conus medullaris
143 Cauda equina
144 Foramen of Monro
145 Pons
146 Interhemispheric fissure
147 Sinocortical width of the SAS
148 Craniocortical width of the SAS
149 Calices of the renal pelvis
150 Ureter
151 Ureterocele
152 Urethra
153 Femoral head
154 Deep muscles of the back
155 Adrenal gland
156 Gluteus minimus muscle
157 Gluteus medius muscle
158 Acetabular labrum
159 Cartilaginous acetabular edge (hip)
160 Bony acetabular roof
161 Ischium
162 Ossification center of the femoral neck
163 Joint capsule
164 Y cartilage of the acetabulum
165 Ligament of the femoral head
166 Epiphysis of the femoral head
167 Femoral metaphysis
168 Joint space
169 Left gastric artery

With permission :
Matthias Hofer, M.D. Ultrasound Teaching Manual , 2nd English edition, Thieme publishers, stuttgart,new york 2013]

Table of Normal Values for Prenatal Care

The values listed here are based on the percentile curves for the German Caucasian population (values for Asian populations are lower) shown on pages 84 to 88. This workbook also includes charts and tables on laminated pocket-sized cards for use in the hospital. The normal values for pediatric biometry are shown on pages 53 (kidneys), 74 (spleen), 95 (CNS), and 103 (thyroid gland).

First Trimester

Chorionic cavity diameter (CCD)

Week	CCD	Week	CCD	Week	CCD
4+4	0.5	4+5	1.8	4+6	3.2
5.	4.5	7.	21.7	9.	36.6
5+1	5.8	7+1	22.9	9+1	37.6
5+2	7.1	7+2	24.0	9+2	38.5
5+3	8.4	7+3	25.1	9+3	39.5
5+4	9.7	7+4	2.2	9+4	40.4
5+5	10.9	7+5	27.3	9+5	41.3
5+6	12.2	7+6	28.4	9+6	42.2
6.	13.4	8.	29.5	10.	43.1
6+1	14.6	8+1	30.5	10+1	44.0
6+2	15.9	8+2	31.6	10+2	44.9
6+3	17.1	8+3	32.6	10+3	45.7
6+4	18.3	8+4	33.6	10+4	46.6
6+5	19.4	8+5	34.6	10+5	47.4
6+6	20.6	8+6	35.6	10+6	48.2

(Mean values in mm; ref.: Rempen)

Crown-rump length (CRL)

Week	CRL	Week	CRL	Week	CRL
		5+5	1.2	5+6	2.1
6.	3.0	8.	16.7	10.	33.3
6+1	3.8	8+1	17.8	10+1	34.6
6+2	4.7	8+2	18.9	10+2	35.9
6+3	5.7	8+3	20.0	10+3	37.2
6+4	6.6	8+4	21.1	10+4	38.5
6+5	7.5	8+5	22.3	10+5	39.5
6+6	8.5	8+6	23.5	10+6	41.3
7.	9.5	9.	24.6	11.	42.6
7+1	10.5	9+1	25.8	11+1	44.0
7+2	11.5	9+2	27.0	11+2	45.4
7+3	12.5	9+3	28.3	11+3	46.9
7+4	13.5	9+4	29.5	11+4	48.3
7+5	14.6	9+5	30.7	11+5	49.8
7+6	15.6	9+6	32.0	11+6	51.2

(Mean values in mm; ref.: Rempen)

Second and Third Trimesters

	Head circumference			Biparietal diameter (BPD)			Femur length (FL)			Abdominal circumference (AC)		
Week	5.	50.	95.	5.	50.	95.	5.	50.	95.	5.	50.	95.
12	63	76	90	15	20	24	5	9	13	40	58	76
14	90	104	118	23	28	32	11	15	19	60	79	98
16	117	131	146	30	35	40	17	21	25	79	99	119
18	142	157	172	38	43	48	22	27	31	99	120	141
20	167	182	197	45	50	55	28	32	37	118	140	162
22	190	205	222	51	56	61	34	38	42	138	161	184
24	212	228	245	57	63	68	39	43	48	158	182	205
26	233	249	266	63	69	74	44	49	53	177	202	227
28	253	269	287	69	74	80	49	53	58	197	223	248
30	271	288	306	74	79	85	53	58	63	217	243	270
32	288	305	323	78	84	90	58	63	68	237	264	291
34	303	321	340	82	89	95	62	67	72	256	284	312
36	318	336	355	86	93	99	66	71	76	276	305	334
38	331	349	368	90	96	103	69	75	80	296	325	355
40	343	361	381	93	99	106	73	78	84	316	346	376

(Percentile values in mm; ref.: Merz)

With permission :
Matthias Hofer, M.D. Ultrasound Teaching Manual , 2nd English edition, Thieme publishers, stuttgart,new york 2013]

A	General Description of the Sonographic Morphology of a Finding
Imaging plane?	Name the imaging plane (see front cover flap). Is the lesion visualized in the longitudinal or transverse plane?
Where?	Location, side, position within an organ or relative to other organs and vessels, i.e., central, hilar or peripheral, subcapsular, adherent to the wall.
Number?	Lesions may be focal or unifocal, multifocal, multiple, or diffusely distributed.
How large?	Specify in mm or cm. Important for follow-up examinations: Estimate progression or regression, such as can occur under therapy.
Shape?	Round, oval, spherical or stellate, wedge-shaped, geographic, irregular, thickened.
Demarcation?	Sharp (more likely benign) or ill-defined (= evidence of infiltration, as in inflammation or malignancy).
Echogenicity?	Anechoic (= homogeneous fluid), hypoechoic, or hyperechoic (possibly relative to surroundings).
Echo texture?	Homogeneous or inhomogeneous, finely granular or coarse, septated. Recently introduced categories also include elastic deformation (using special scanning technique).
Acoustic phenomena?	Acoustic shadow; edge shadow; total reflection; acoustic enhancement; section thickness, mirror image, side lobe, reverberation artifacts.
Expansion?	Displacement or infiltration of adjacent structures or vessels. Caution: mass effects can also occur with benign cysts and are therefore not necessarily a sign of malignancy.

With permission :
Matthias Hofer, M.D. Ultrasound Teaching Manual , 2nd English edition, Thieme publishers, stuttgart,new york 2013]

Normal Values in Prenatal Sonography

Head circumference

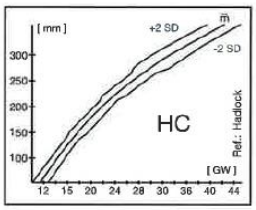

Week	5.	50.	95.
12	63	76	90
14	90	104	118
16	117	131	146
18	142	157	172
20	167	182	197
22	190	205	222
24	212	228	245
26	233	249	266
28	253	269	287
30	271	288	306
32	288	305	323
34	303	321	340
36	318	336	355
38	331	349	368
40	343	361	381

(percentiles in [mm]; Ref.: Merz)

Risk of fetal trisomy

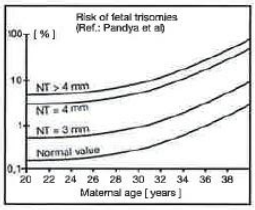

(Valid from 10th to 14th week of gestation and, respectively, 38 to 84 mm CRL)

(NT = nuchal translucency)

Excerpt from:
Hofer, Matthias
Ultrasound Teaching Manual
ISBN 9783131110435
eISBN 9783131734433
Thieme

Intracranial ventricle width

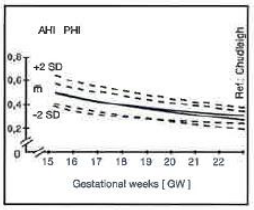

Test for hydrocephalus:
Normal value
(> 20th week); AHI >0.5

AHI =
Maximum diameter of anterior horn divided by the width of the ipsilateral hemisphere

PHI =
Maximum diameter of the posterior horn divided by the width of the ipsilateral hemisphere

Normal Values in Prenatal Sonography

Chorionic cavity diameter

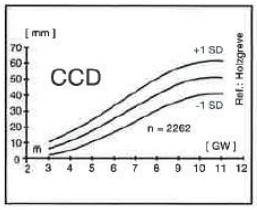

Week	CCD	Week	CCD	Week	CCD
4+4	0.5	4+5	1.8	4+6	3.2
5.	4.5	7.	21.7	9.	36.6
5+1	5.8	7+1	22.9	9+1	37.6
5+2	7.1	7+2	24.0	9+2	38.5
5+3	8.4	7+3	25.1	9+3	39.5
5+4	9.7	7+4	26.2	9+4	40.4
5+5	10.9	7+5	27.3	9+5	41.3
5+6	12.2	7+6	28.4	9+6	42.2
6.	13.4	8.	29.5	10.	43.1
6+1	14.6	8+1	30.5	10+1	44.0
6+2	15.9	8+2	31.6	10+2	44.9
6+3	17.1	8+3	32.6	10+3	45.7
6+4	18.3	8+4	33.6	10+4	46.6
6+5	19.4	8+5	34.6	10+5	47.4
6+6	20.6	8+6	35.6	10+6	48.2

(Mean values in mm; ref.: Rempen)

Yolk Sac Diameter

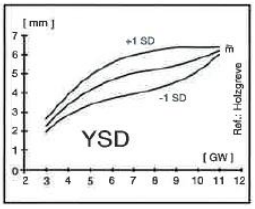

Excerpt from:
Hofer, Matthias
Ultrasound Teaching Manual
ISBN 9783131110435
eISBN 9783131734433
Thieme

Crown–rump length

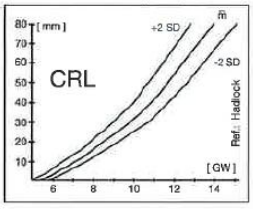

Week	CRL	Week	CRL	Week	CRL
		5+5	1.2	5+6	2.1
6.	3.0	8.	16.7	10.	33.3
6+1	3.8	8+1	17.8	10+1	34.6
6+2	4.7	8+2	18.9	10+2	35.9
6+3	5.7	8+3	20.0	10+3	37.2
6+4	6.6	8+4	21.1	10+4	38.5
6+5	7.5	8+5	22.3	10+5	39.5
6+6	8.5	8+6	23.5	10+6	41.3
7.	9.5	9.	24.6	11.	42.6
7+1	10.5	9+1	25.8	11+1	44.0
7+2	11.5	9+2	27.0	11+2	45.4
7+3	12.5	9+3	28.3	11+3	46.9
7+4	13.5	9+4	29.5	11+4	48.3
7+5	14.6	9+5	30.7	11+5	49.8
7+6	15.6	9+6	32.0	11+6	51.2

(Mean values in mm; ref.: Rempen)

With permission :
Matthias Hofer, M.D. Ultrasound Teaching Manual , 2nd English edition, Thieme publishers, stuttgart,new york 2013]

Normal Values of Abdominal Sonography in Pediatrics

(See reverse for adult values)

For liver and spleen, the median (m) + 2 SD [cm] is listed in relation to the body size, with the measurements taken in the right ce, respectively, left anterior axillary line (thus, for the liver not in the midclavicular line as in adults). The renal length is the length in [cm] in usual percentiles.

Body size	Spleen			Kidney			Liver		
[cm]	m̄−2SD	m̄	m̄+2SD	m̄−2SD	m̄	m̄+2SD	m̄−2SD	m̄	m̄+2SD
Newborns	2.80	4.07	5.34	3.40	4.16	4.92	3.47	5.53	7.59
< 55	2.13	2.91	3.69	3.00	4.35	5.70	3.40	5.50	7.60
55 – 70	2.44	3.46	4.48	3.60	5.00	6.40	4.53	6.59	8.65
71 – 85	2.23	3.71	5.19	4.50	5.90	7.30	5.48	7.20	8.92
86 – 100	2.61	4.69	6.77	5.30	6.60	7.90	5.98	7.68	9.38
101 – 110	3.02	4.88	6.74	5.85	7.10	8.35	6.76	8.74	10.72
111 – 120	3.38	5.26	7.14	6.35	7.65	8.95	6.59	8.71	10.83
121 – 130	3.37	5.31	7.25	6.90	8.20	9.50	7.38	9.40	11.42
131 – 140	4.10	5.96	7.82	7.40	8.70	10.00	8.63	9.99	11.35
141 – 150	4.61	5.81	7.01	7.90	9.25	10.60	8.48	10.42	12.36
> 150	4.36	6.18	8.00	8.60	9.95	11.30	9.48	11.36	13.24

(Ref.: Dinkel E et al: Kidney size in childhood, Pediatr Radiol (15): 38-43 und Weitzel D: Sonographische Organometrie im Kindesalter, Maine)

Normal Thyroid Volume [mL]

Age	Females		Males	
Newborns	< 2.3	(1.5)	< 3.5	(2.0)
1 – 4 years	< 4.7	(3.0)	< 3.8	(2.9)
5 – 10 years	< 6.5	(5.0)	< 6.0	(5.4)
11 – 12 years	< 14.6	(14.1)	< 13.9	(13.2)
Adults	< 18.0		< 25.0	

Both lobes (without isthmus) measured together with the volume formula (0.5 x A x B x C). The blue numbers in parentheses are the normal values of children in Europe that do not live in an iodine deficiency area; the black numbers apply to iodine deficiency.

Normal Values for CSF Spaces in Newborns

SCW	(sinocortical width)	< 3 mm
CCW	(craniocortical width)	< 4 mm
IHF	(interhemispheric fissure)	< 6 mm
LVW	(width of lat. ventricle, ant. horn)	< 13 mm
3rd VW	(width of the 3rd ventricle)	< 10 mm

(Ref.: Ulbicher M, Triger J: US Measurement of the Subarachnoid Space in Infants: Normal Values. Radiology 184 (1992): 749–775

Excerpt from:
Hofer, Matthias
Ultrasound Teaching Manual
ISBN 9783131110435
eISBN 9783131734433
Thieme

Checklist of Cyst Criteria

- Spherical shape
- Anechoic content
- Sharp demarcation
- Distal acoustic enhancement
- Edge shadows
- Accentuated entrance and exit echo

Checklist of Cirrhosis Criteria

- Absent thin, hyperechoic capsule
- Peripheral vascular rarefaction
- Widened angle formed by the hepatic veins > 45°
- Abrupt caliber changes of the portal vein
- Possible enhanced "embankment" of the portal vein
- Regenerating nodules with vascular displacement

Additional Late-Stage Findings

- Rounded organ shape (obtuse marginal angles)
- Shrunken liver
- Signs of portal hypertension

Normal Values of Prenatal Sonography

Renal length

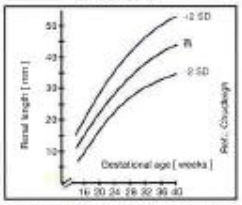

(Ref.: Chudleigh P, Pearce JM: Obstetric Ultrasound, Churchill Livingstone, Edinburgh 1992)

Estimated fetal weight (EFW)

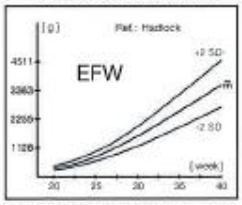

(Ref.: Hadlock FB et al: Sonographic estimation of fetal weight. Radiology 150 (1984): 535–540)

Log FW = 1.36 + 0.05 AC + 0.18 FL – 0.0037 (AC x FL)

FW = Fetal weight
AC = Abdominal circumference
FL = Femur length

Developmental Dysplasia of the Hip in Newborns and Infants

Classification of Infant Hips according to Graf	Alpha	Beta	Femoral head
I (normal)	> 60°	< 55°	centered
II a+	56 – 59°	55 – 70°	centered
II a-	50 – 55°	55 – 70°	centered
II g	44 – 49°	55 – 77°	centered
II d	44 – 49°	> 77°	centered
III (eccentric)	< 44°	> 77°	eccentric
IV (dislocated)	< 44°	undetermined	dislocated

Normal Values of Prenatal Sonography: Second and Third Trimesters

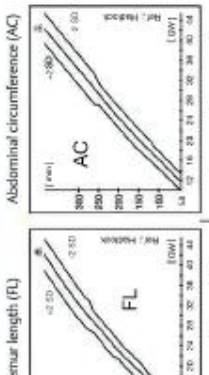

(Percentile values in mm, ref.: Merz)

With permission :
Matthias Hofer, M.D. Ultrasound Teaching Manual , 2nd English edition, Thieme publishers, stuttgart,new york 2013]

(End)



پوهنوال ډاکټرنظرمحمدسلطانزی ځدرانې

دلیکوال پېژندنه :

پوهنوال ډاکترنظرمحمد سلطانزی ځدرانې د خدای بښلي الحاج ډګروال الله دادخان سلطانزی ځدرانې زوی په هډ پښتون افغان په ۱۰ /۱۹۴۴/۱ ز کال د پکتیا ولایت د ځدرانو مېزای ټبر په یوه دینداره اورونې انده کورنۍ کې زېږیدلی دی.

زده کړې :

ده په ۱۹۵۰ ز کال کې خپلې لومړنۍ زده کړې د رحمان بابا په لیسه کې پیل او په ۱۹۶۱ ز کال کې په اعلې درجه سرته رسولې دي. هغه په ۱۹۶۲ ز کال کې دلوړو زده کړې په موخه ددولت له خوالواجرمني ته واستول شو.

پر ۱۹۶۵ز کال کې یې د فرانکفورت په پوهنتون کې دعمومي فیزیك په زده کړه پیل وکړاود ۱۹۶۶ ز کال وروسته یې دبرلین په ازاد پوهنتون کې (Free University of Berlin) خپلې زده کړې ته دوام ورکړ.
سلطانزی ځدرانې، په ۱۹۷۰ز کال کې دتجربوي فزیك په څانګه کې د دیپلوم په اخیستلوبریالی شو. هغه د ۱۹۷۱ زکال څخه تر ۱۹۷۶ ز کال پورې دجرمني بوخوم پوهنتون ،د فزیك په دیپا رتمنت کې د یوه علمي غړي په صفت په څیړنوبوخت وو او په نوموړې موده کې دهستوي فزیك په څانګه کې د ډاکتری په اخیستلو بریالی شو.

دندې : :

سلطانزی ځدرانې پر ۱۹۷۷ ز کال کې د طب په څانګه کې په لوړوزده کړو پیل وکړاو په څنګ کې یې دعلمي غړي اوښوونکي په توګه د بوخوم پوهنتون د طب پوهنځی فیزیولوژي په دیپارمنت کې رسمي دنده تر سره کوله.
سلطانزی ځدرانې د ۱۹۸۰ ز کال څخه تر ۱۹۸۶ م کال پورې دکابل پوهنتون د طبیعي علوموپوهنځی دفزیك په دیپارتمنت کې داستاد په توګه کارکاوه او وروسته دافغانستان داټوم انرژی څانګې مسئول مشر وټاکل شو.
کله چې په ۱۹۸۶ز کال کې دچرنوبیل هستوي بټۍ چاودنې پېښه مینځ ته راغله اوراډیواکټیو توکې دهواله لارې دنړۍ هرګوټ ته خپاره شول ،نوهغه ته داټومي انرژی نړیوال سازمان له خوا دنده وسپارل شوه چې په راډیواکټیوایزوټوپونو Isotopes باندې د افغانستان هواککړتیااندازه کړي اونتیجې یې د اټومي انرژی نړیوال سازمان (IAEA) په عمومي کنفرانس کې وړاندې کړي.
هغه د۱۹۸۶ ز کال داکتوبر په میاشت کې د اټومي انرژی نړیوال سازمان (IAEA) په عمومي کنفرانس کې دبرخې اخیستلو په موخه داتریش هیواد ته ولاړ. په ۱۹۸۶ ز کال کې د یوه وتلي افغان ، او ولس پالونکي ساینس پوه په توګه په افغانستان باندې دروسانو دیرغل اودافغان کمونیستي چارواکو سره د ډیر کلك مخالفت درلودلوله کبله په اتریش کې سیاسي پناه غوښتنې ته اړ شو او خپل هیوا دته بیرته راستو ن نه شو .
سلطانزی ځدرانې د ۱۹۸۹ز کال څخه تر۲۰۰۰ ز کال پورې داتریش هیواد د ویانا ښار لاینخ په روغتون کې دایکس وړانګومتخصص په توګه دراډیوتیراپې په څانګه کې دنده ترسره کوله .
سلطانزی ځدرانې د ۲۰۰۱ ز کال څخه راپدې خوادالمان بایرن ایالت په یوه معتبر روغتون کې دطبي فیزیك پوه اودایکس وړانګو متخصص ډاکټرپه توګه د رادیوتېراپې (Radiotherapy) په دیپارتمنت کې دسرطان ناروغۍ ددرملنې په موخه لااوس هم په کار بوخت دی .

که څه هم سلطانزی ځدرانې اوسمهال د اته اویاکالونو ۷۸ عمرلري، خوبیا هم درادیوتېراپې متخصص ډاکترانودکمښت له کبله دنوموړي روغتون سره مرسته کوي کله چې کوم ډاکترناروغ شي اویاپه رخصتي لاړشي .
سلطانزی ځدرانې د پښتو، دري ، جرمني اوانګلیسي ژبو په ویلو،لوستلواولیکلوکې بشپړحاکمیت لري اوپه نوموړوژبو باندې روانې خبرې کولای شي
سلطانزی درې زامن اودوه لوڼه لري . مشرزوی یې ډاکتر غازي محمد درادیولوژي څانګې متخصص ډاکتردی . دویم زوی یې نظیرمحمداودرېیم زوی یې وحید نومیږي چې دفیزیوتیراپې په څانګه کې یې زده کړې ترسره کړې دي.

دلیکوال چاپ شوي علمي آثار:

1. دسرطاني ناروغیوراډیوتېراپي ، ۱۴۰۱ ل کال ، دلوړوزده کړو وزارت له خواچاپ شوی دی
2. دطبیعي علوموانګلیسي – پښتوقاموس ، ۲۰۰۰ ل کال ، دلوړوزده کړو وزارت له خواچاپ شوی دی
3. دسینې سرطان پېژندنه ،درملنه اومخنیوی ، ۱۳۹۶ ل کال، دلوړوزده کړو وزارت له خواچاپ شوی دی
4. د وینې سرطان پیژندنه، درملنه ، اومخنیوی، ۲۰۰۹ ز کال ، دلوړوزده کړو وزارت له خواچاپ شوی دی
5. سرطان او د چاپېریال راډیواکـټیـویتي، ۲۰۰۸ ز کال ، دلوړوزده کړو وزارت له خواچاپ شوی دی

6. د البرت اینشتاین نسبي تیوري ۲۰۰۶ ز کال ، جرمني
7. د اټوم فیزیك اساسات ، لکچرنوټ، ۱۹۸۵ ز کال ,ساینس پوهنځی ، کابل پوهنتون
8. د الکترونیك اساسات ، لکچرنوټ، ۱۹۸۴ زکال ، ساینس پوهنځی ، کابل پوهنتون
9. د لمرانرژي څېړنیزمرکزپروژه (Solar collector) ، ۱۹۸۶-۱۹۸۲جوړه شوه ، ساینس پوهنځی مجله، کابل پوهنتون
10. د اکس ریزفلوریسېنس (X-ray fluorescence) کړنلارې په مرسته دهېواد معدني ډبرو پېژندنه او تحلیل، کابل پوهنتون، ۱۹۸۳ ، ساینس پوهنځی مجله، کابل پوهنتون
11. د کوبالټ شپیته رادیوتیراپي دستګاه therapy equipment Cobalt-60 ، لیکچرنوټ ۱۹۸۴، کابل پوهنتون
12. الکتروفیزیولوژي ۱۹۸۵ ، لیکچرنوټ، طب پوهنځی ، کابل پوهنتون

خپور شوي علمي اثاراو مقالې :

1. په هیوادکې داټومي پاتې شونوخبرتیا ، دلراوبر اوبینوا ، ویبپاڼه ۲۰۰۸ زکال
2. اټومي بمونه اومذهبي نومونه ، دلراوبر اوبینوا ، ویبپاڼه ۲۰۰۸ زکال
3. دچرنوبیل هستوی پیښې شل کل تلین ، دلراوبر اوبینوا ، ویبپاڼه ۲۰۰۶ زکال
4. دسرکال فزیك نوبل جایزه جاپاني فزیکپوهانوته ورکړه شوه ، دلراوبر اوبینوا ، ویبپاڼه ۲۰۰۸ زکال
5. دکیهان (Universe) مصنوعي پیدایښت تجربه وځنډیده ، دلراوبر ا ، وبینواویبپاڼه ۲۰۰۸ زکال
6. دسرطاني ناروغیودپېژندنې کلینیکي فرمول (TNM)، دلراوبر اوبینوا ، ویبپاڼه ۲۰۰۸ زکال
7. هېماتولوژ ي (دداخله طب لکچرنوټ : دلراوبر اوبینوا ، ویبپاڼه ۲۰۰۸ زکال
8. د اټوم بم د ۶۳ تلین غمیزې په یاد ، دلراوبر اوبینواویبپاڼه ۲۰۰۸ زکال
9. دمسلمان پښتون اواټوم بم کارپوه عبدالقدیرلنډه پېژندنه ، دلراوبر اوبینوا ، ویبپاڼه ۲۰۰۸ زکال
10. دگاونډ یوهیوادونوهستوي ازموینې ، دلراوبر اوبینوا ، ویبپاڼه ۲۰۰۸ زکال
11. دپښتوژبې یوملي تلویزیون ته اړتیا ، دلراوبر اوبینوا ، ویبپاڼه ۲۰۰۷ زکال
12. دنړۍ لومړی اټوم بم، د لراوبر او بینوا ویبپاڼه ۲۰۰۷ زکال
13. د پولونیم زهراودروسي جا سوس مړینه ، دلراوبر اوبینوا ، ویبپاڼه ۲۰۰۶ زکال
14. د اتوم انرژي بنسټیزفرمول ، دلراوبر اوبینواویبپاڼه ۲۰۰۶ زکال
15. پښتانه او د پښتو ژبې غمیزه ، دلراوبر اوبینوا ، ویبپاڼه ۲۰۰۵ زکال
16. په کابل کې باید دپښتوژبې پوهنتون جوړشي ، دلراوبر اوبینوا ، ویبپاڼه ۲۰۰۵ زکال
17. د طبیعي وړانگوسرچینې ، دلراوبر اوبینوا ، ویبپاڼه ۲۰۰۸ زکال
18. طبیعي رادیواکتیو یتي ، دټول افغان ویبپاڼه ، ۲۰۰۷ زکال
19. دافغانستان داتوم انرژۍ پیښلیك ، دټول افغان ویبپاڼه ، ۲۰۰۶ زکال

(پای)

Preface

The Diagnostic Ultrasound book was created in about 3 years due to my many years of special knowledge in the field of medical physics and medical studies.

The lack of suitable specialist books in the field of Diagnostic Ultrasound in Pashto, which is the national and official language of instruction in the country, made the publication of this book necessary. This is the first book of its kind in the Pashtu language. With its detailed explanations of diagnostic ultrasound images and is intended to help doctors as students.

I hope to provide my Afghan doctors , students and engineers with a useful tool like this book. I would like to mention that I used with permission from the author the following book as the basis for the diagnostic ultrasound images.

1. Hofer,M „Ultrasound Teaching Manual”; 2. Aufl. 2005; ISBN-10: 3131110422; ISBN-13: 9783131110428; Georg Thieme Verlag Stuttgart

Sincerely

Dr. N. Sultansei
Former Lecturer, Faculty of Science and Faculty of medicine
Kabul University
Germany, 2024